

PATOLOGÍA PÉLVICA FEMENINA INFRECUENTE... CUANDO NO SABEMOS DÓNDE ESTAMOS PARADOS

Autores: Gisela Vega,
Anahí Mango, Carolina
Flores



Hospital Escuela de Agudos Dr. Ramón Madariaga
Posadas, Misiones

INTRODUCCIÓN

- Miomatosis uterina, adenomiosis, endometriosis, cáncer de endometrio, cérvix, ovario, entre otras innumerables, son patologías pélvicas frecuentes con las cuales estamos familiarizados...

- En el último año nos enfrentamos a casos atípicos que generaron importantes dificultades diagnósticas desde el punto de vista clínico e imagenológico, donde la evolución y/o la anatomía patológica fueron definitorias.

OBJETIVOS

- Mostrar la casuística hospitalaria de patologías pélvicas infrecuentes evaluadas mediante RM y su interpretación clínica-imagenológica.

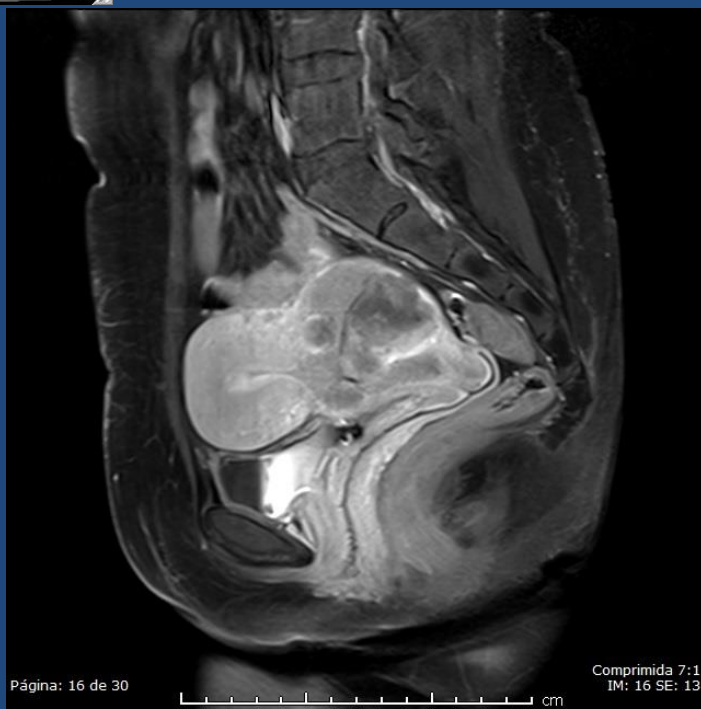
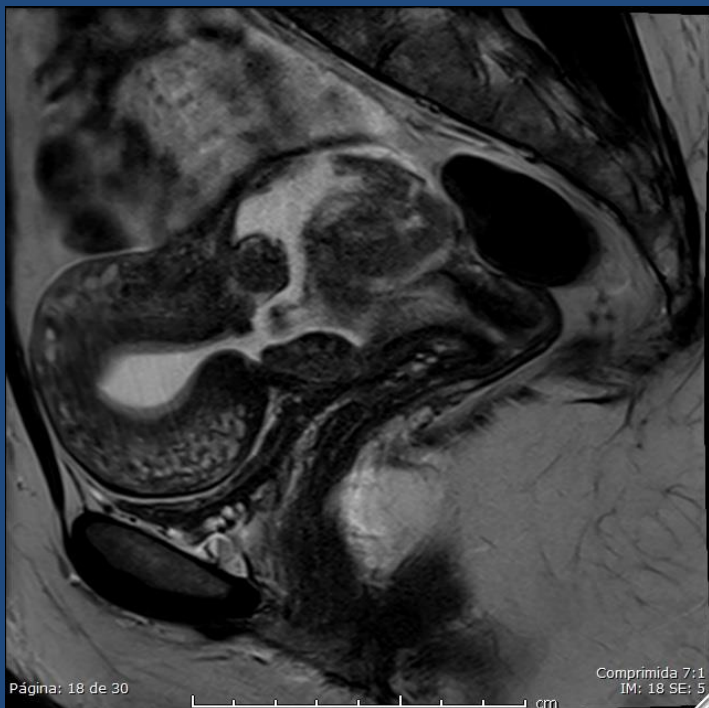REVISIÓN DEL TEMA

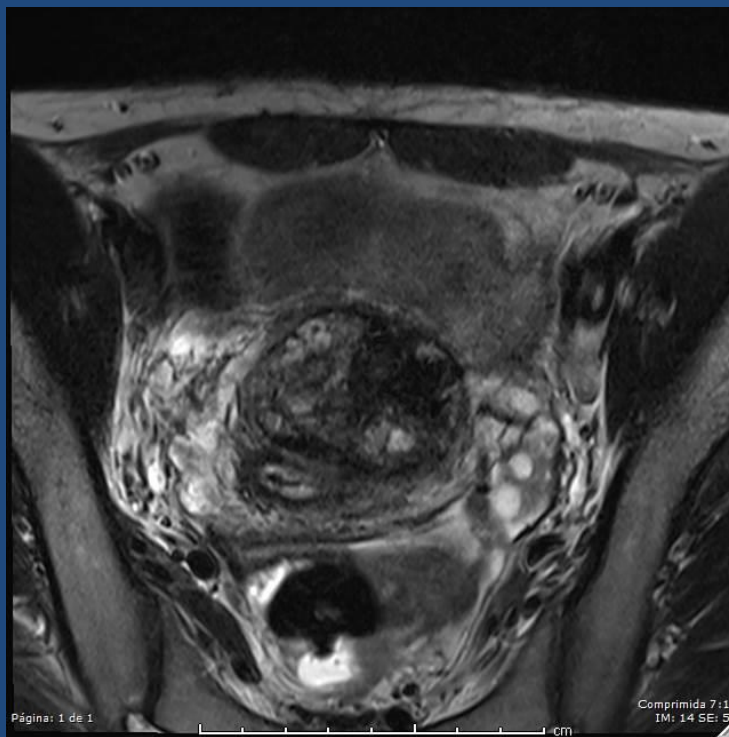
- Presentamos varios casos que representaron un reto diagnóstico y que en su mayoría fueron evaluados en comité de tumores junto a ginecólogos, oncólogos y anatomopatólogos.

- Algunos de los casos se asociaron al embarazo y se presentaron como un aborto incompleto, lo que motivó a las pacientes a acudir al médico. De ellos presentamos carcinoma poco diferenciado en el istmo uterino, hematoma en cicatriz de histerorrafia, embarazo ectópico cervical, entre otros.

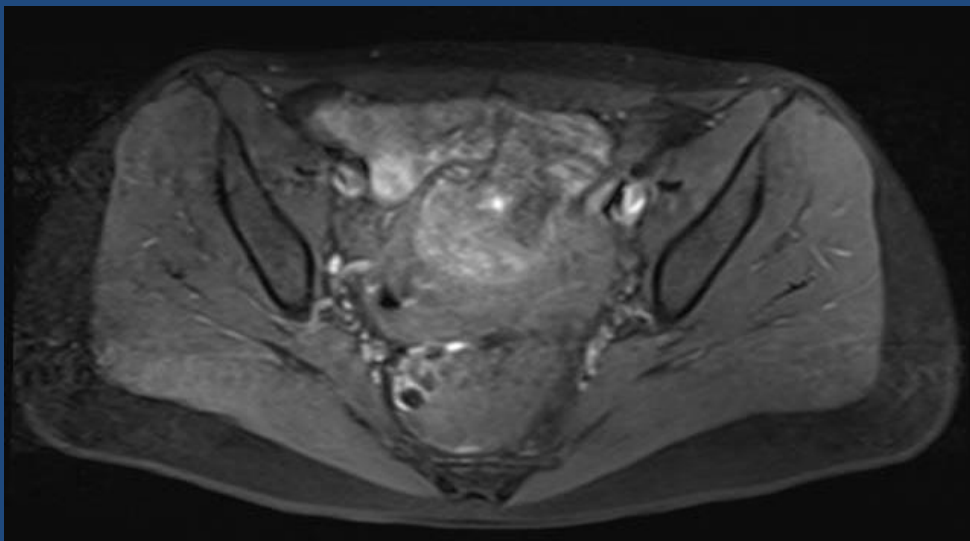
Paciente con ginecorragia y test de embarazo positivo con beta-HCG en descenso.

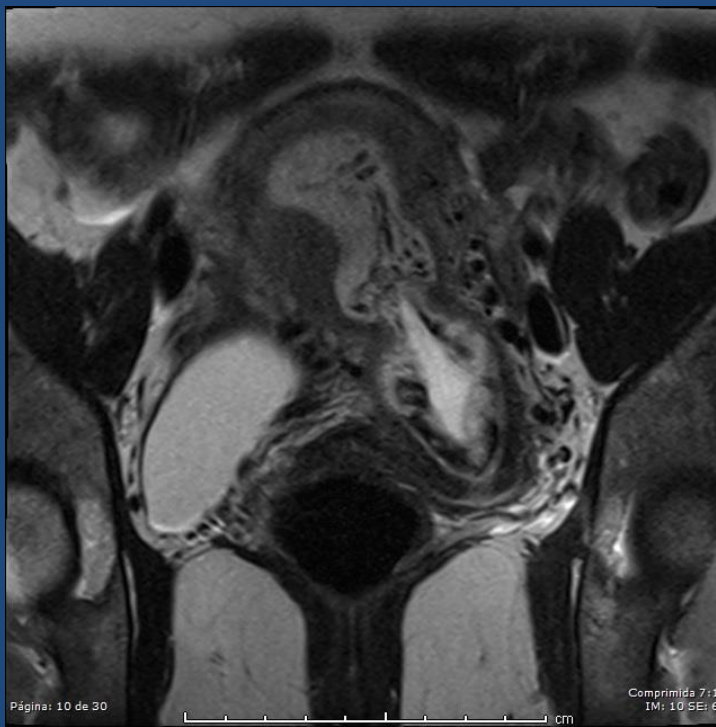
En RM se interpreta una solución de continuidad en la pared ístmica posterior asociada a una tumoración hipovascular. Se planteó como primer diagnóstico diferencial un hematoma, y el resultado anatomopatológico de la histerectomía dio un carcinoma indiferenciado. Se muestran secuencias sagitales T2 y T1 fat-sat con contraste.



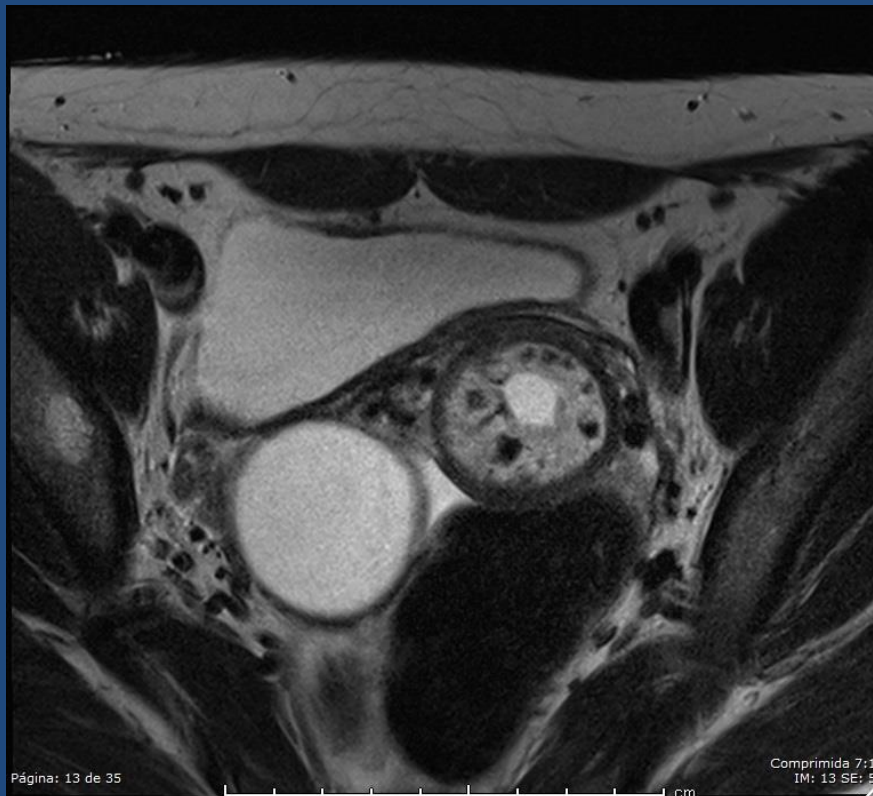

Paciente cursando ginecorragia post-legrado de aborto del primer trimestre. Se identifica en la pared uterina una masa heterogénea, mixta, con áreas hiperintensas en T1 fat-sat y sin realce significativo. En RM de seguimiento a los 20 días se visualiza una leve disminución del tamaño y similares características interpretándose como hematoma de pared uterina. La foto de arriba muestra la primer RM secuencia T2 axial y la foto de abajo muestra la RM posterior secuencia T1 fat-sat.

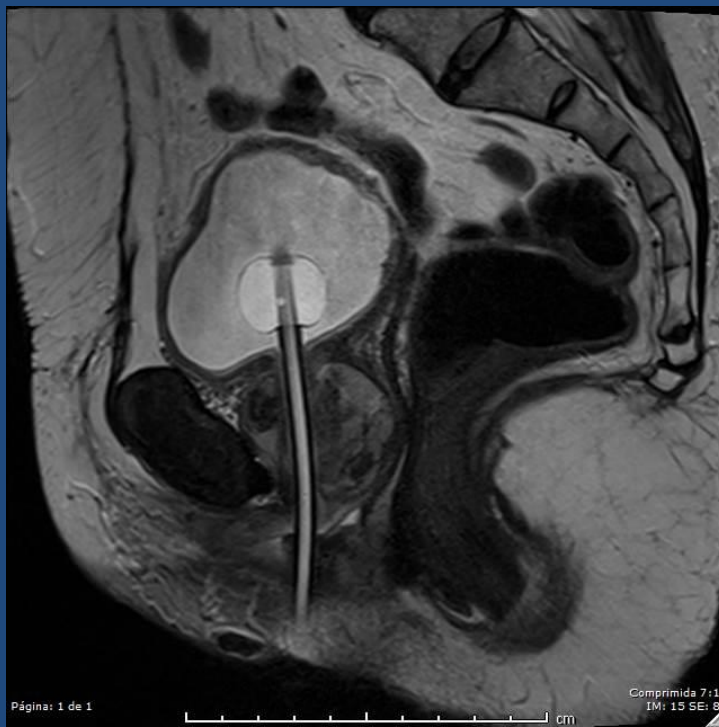



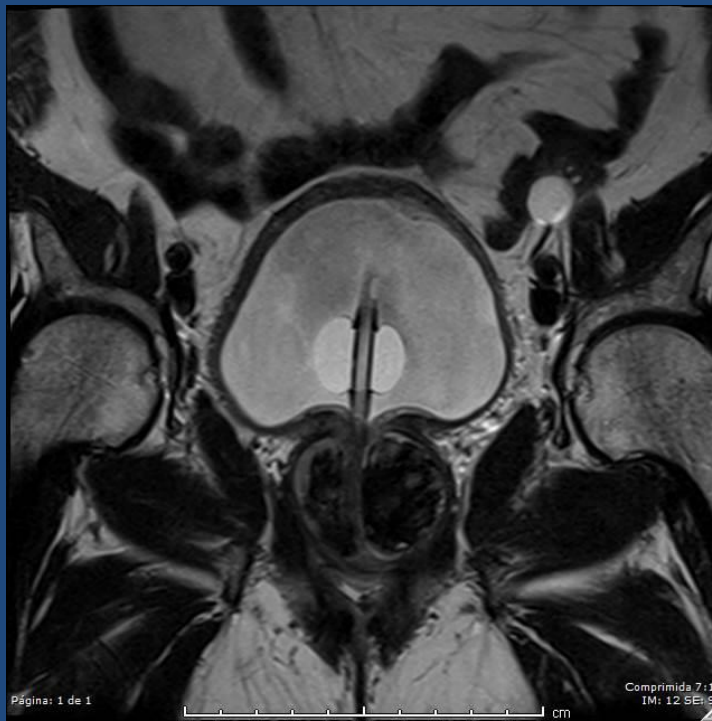Paciente con test de embarazo positivo y ginecorragia. En ecografía se diagnosticó embarazo ectópico cervical. Se muestran las imágenes de RM secuencias T2 observando los cambios deciduales y un cérvix abierto con un área líquida en el canal que correspondía al saco gestacional.

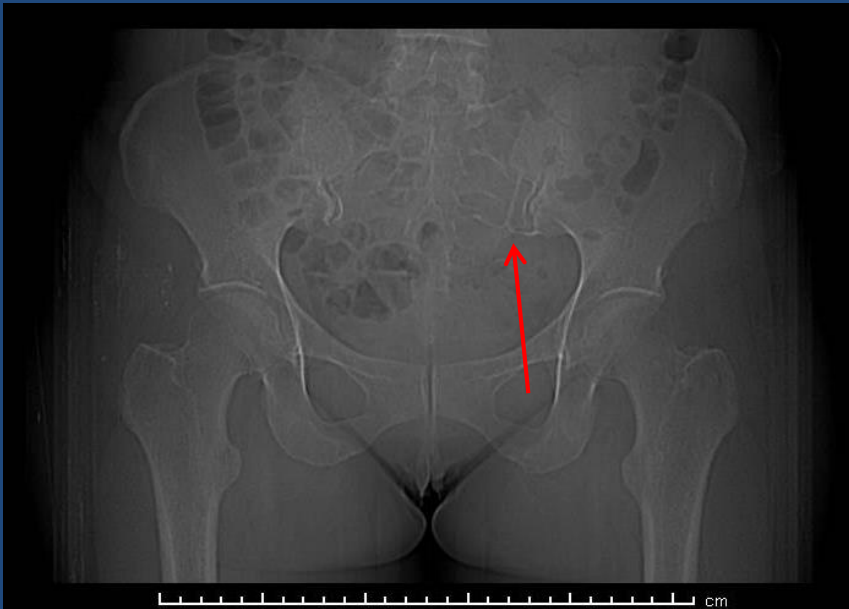


- El resto de los casos representan entidades poco frecuentes como carcinoma uretral femenino, presencia de DIU en cavidad peritoneal, gasoma/textiloma, entre otras.

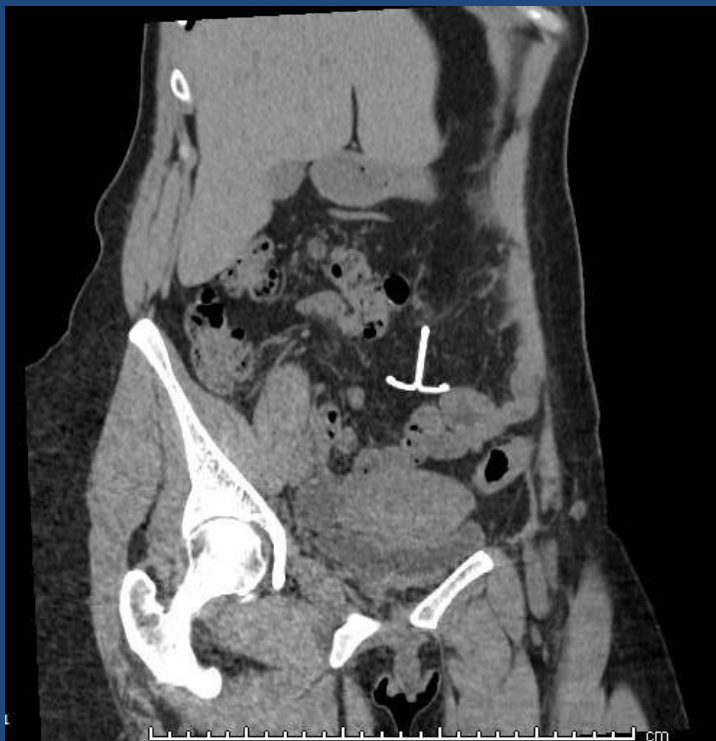

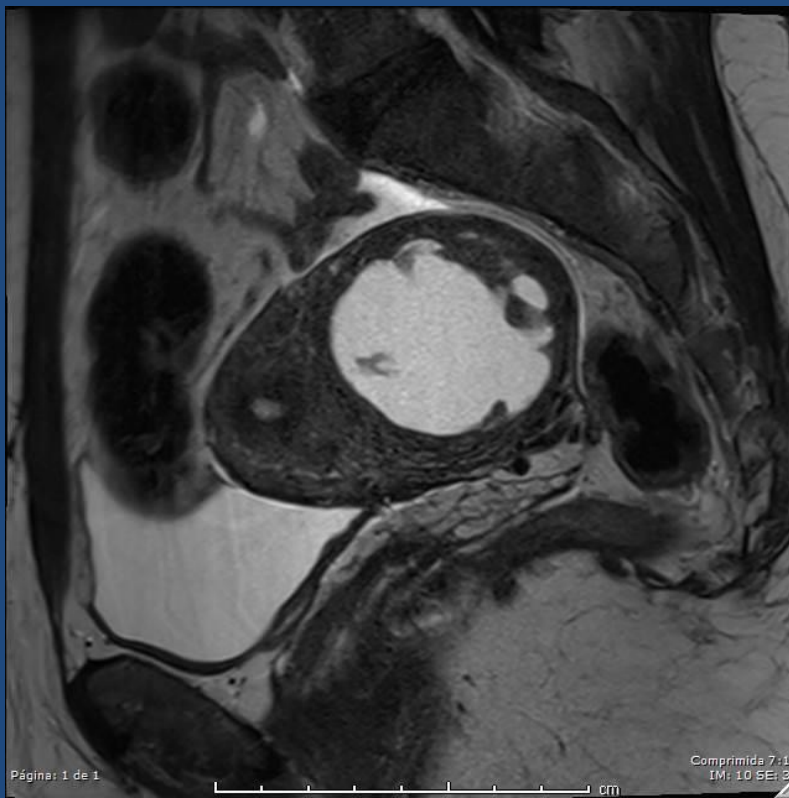
Paciente de 65 años con antecedente de histerectomía por miomatosis uterina años antes. Se muestran secuencias T2 sagital y coronal identificando una tumoración uretral sólida, heterogénea; y se visualiza la sonda vesical.





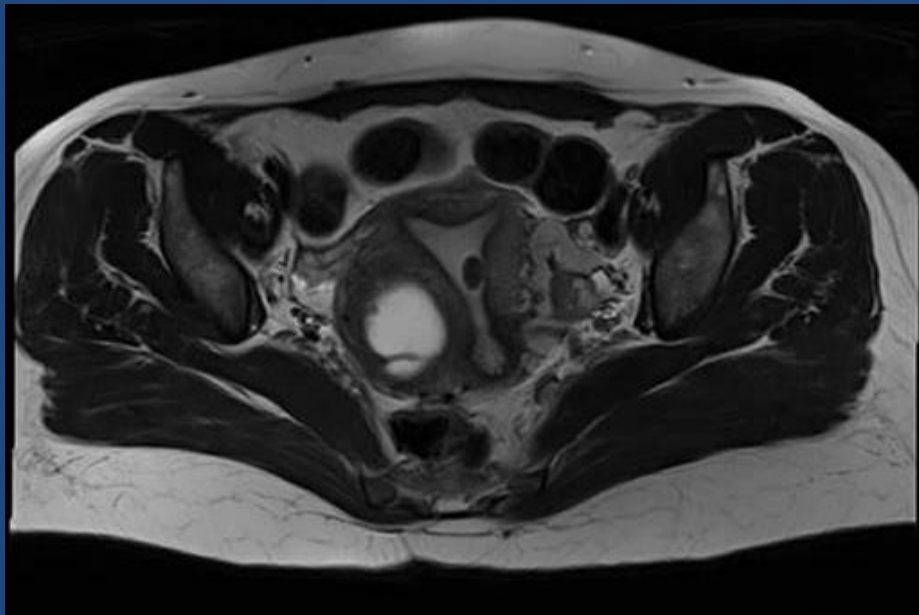
Paciente con antecedente de DIU que acude para ecografía ginecológica donde se sospecha DIU migrado. Se muestran el Scout de la TC y una reconstrucción coronal, indicando con la flecha la localización extrauterina del DIU.

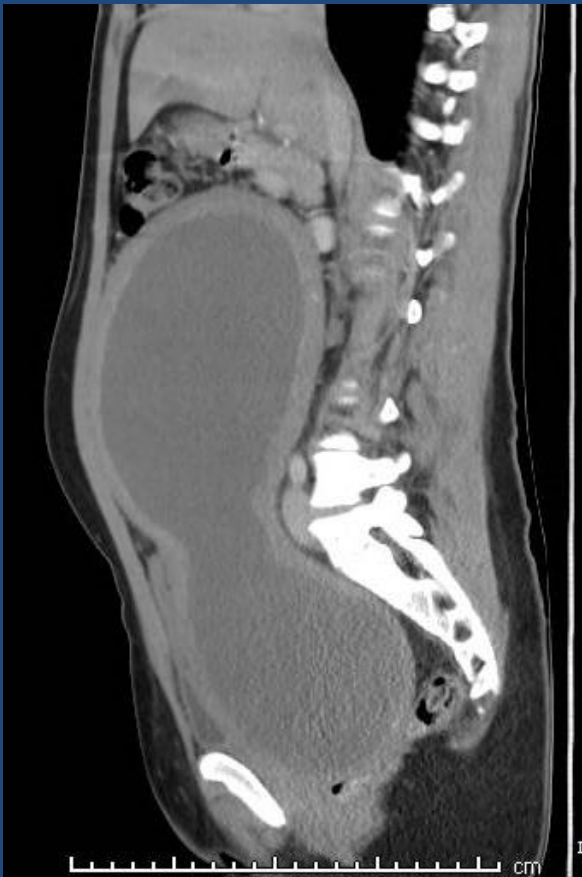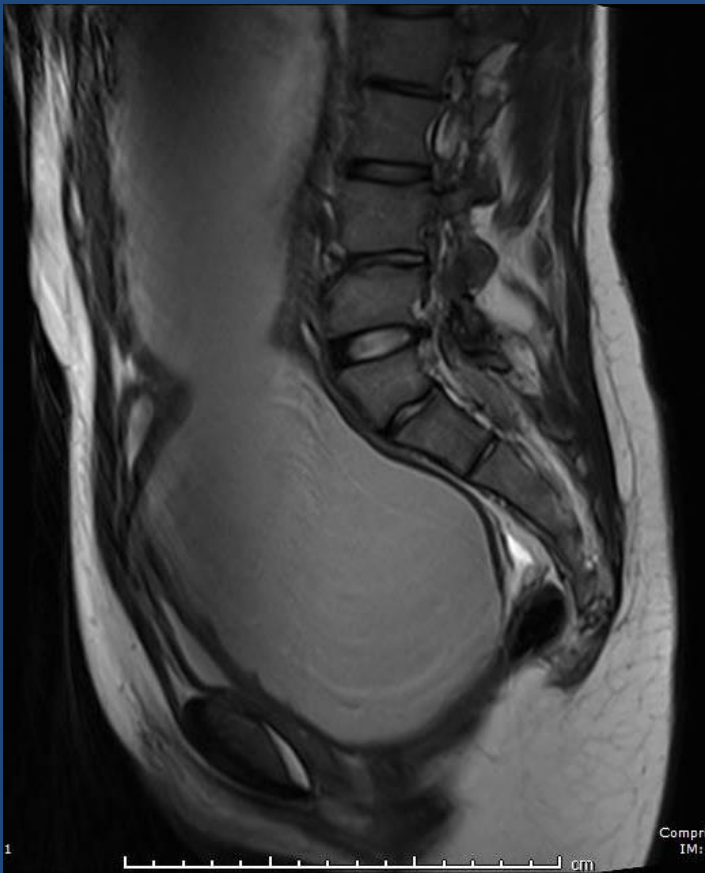




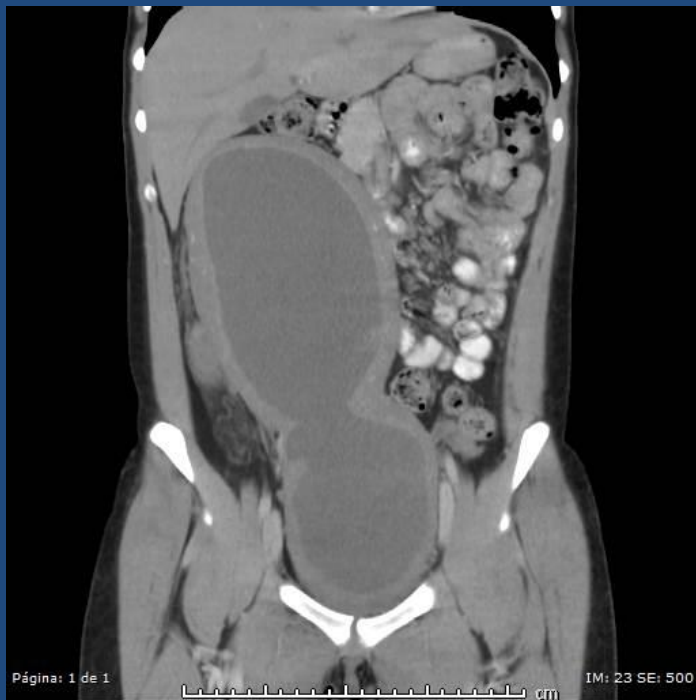Secuencias T2 sagital y axial. Paciente de 28 años donde se identifica en pared lateral derecha del útero una tumoración quística de bordes bien definidos, con septos internos, sin realce significativo, se planteó como primer diagnóstico diferencial mioma con degeneración quística.

* Se identifica además un mioma submucoso en cavidad.

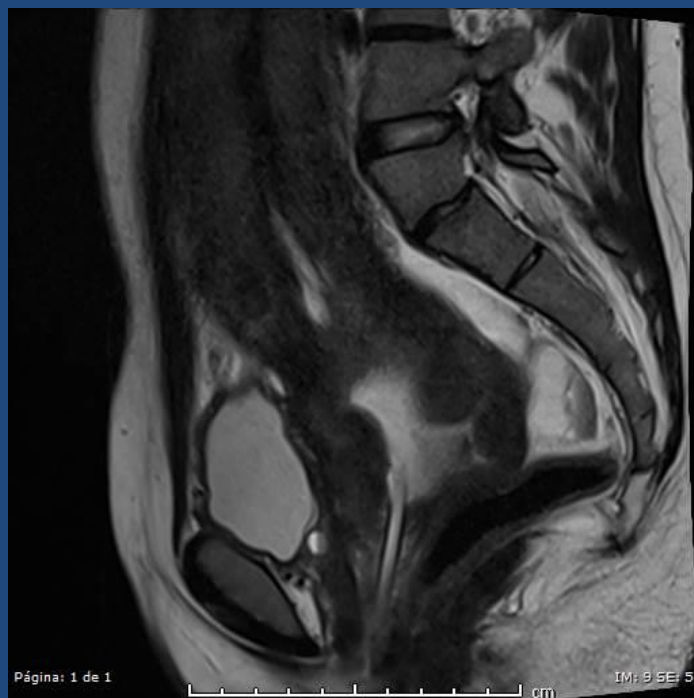


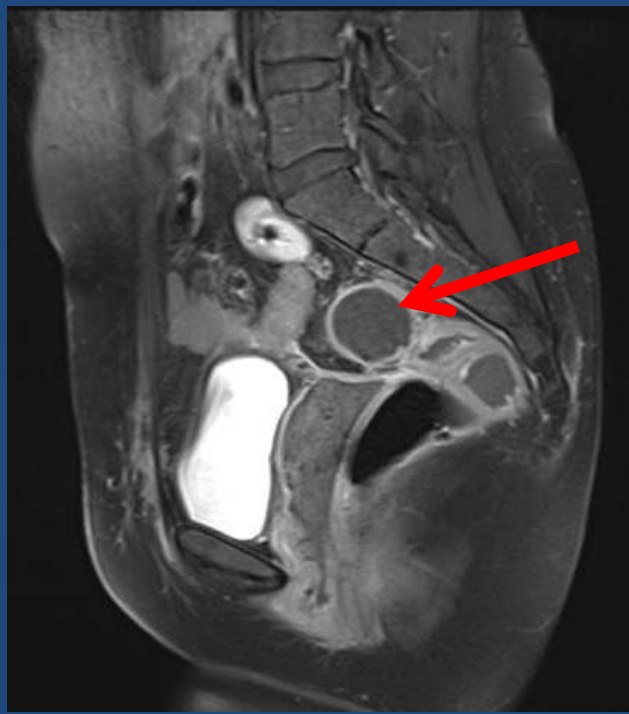
Paciente de 19 años, derivada al servicio por amenorrea primaria y sospecha de malformación mulleriana. Se muestran imágenes sagitales de RM T2 y TC, donde se visualiza la cavidad uterina con importante dilatación y contenido líquido (hematometra).

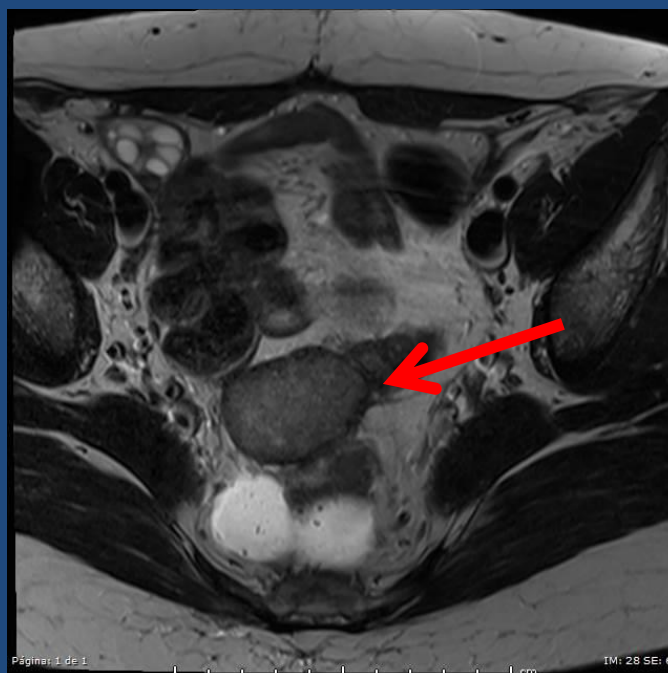


Misma paciente que anterior, donde se muestra en la foto inferior el drenaje con cánula a través de la vagina y la disminución significativa de la dilatación uterina así como el descenso del fondo uterino. Se encontró durante el procedimiento un tabique vaginal transversal completo.





Paciente con antecedente de histerectomía total por tumor uterino operado 25 días antes. En RM posterior se identifica una imagen heterogénea en T2 (foto inferior) con realce homogéneo periférico en secuencias T1 fat-sat (foto superior). Entre los diagnósticos diferenciales se planteó un seroma/serohematoma. El resultado postquirúrgico fue de textiloma/gasoma.



CONCLUSIÓN

Si bien podemos estar familiarizados con la mayoría de las patologías de la pelvis femenina, a veces nos enfrentamos a entidades poco claras clínica y radiológicamente que son un desafío diagnóstico.

BIBLIOGRAFÍA

1. Amaia Dehesa Garcia, et al. Lesiones benignas de la pelvis femenina: hallazgos por RM. Presentación electrónica educativa Congreso SERAM 2012.
2. M. A. Corral de la Calle. El radiólogo ante la patología ginecológica aguda. Presentación electrónica educativa Congreso SERAM 2012.
3. Marta Bonfill Garcín, et al. RM de pelvis en la infertilidad femenina: lo que el radiólogo necesita saber. Presentación electrónica educativa Congreso SERAM 2012.