Instituto OULTON
Diagnóstico y Tratamiento Ambulatorio

Diagnóstico y tratamiento del mielomeningocele operado intraútero

Cisneros María Grazia
Ledesma Ricardo Gustavo
Pérez Ricardo Gabriel
Pelizzari Mario Fernando
Gramaglia Lucila Soledad
Muñoz Ferragut María Florencia
Bertoldi Ariel Enrique

Clínica Universitaria Reina Fabiola
Fundación para el Progreso de la UCC

Introducción

- El mieloleningocele, es la más frecuente de las anomalías congénitas asociada a los defectos del cierre del tubo neural
- En Argentina tiene una prevalencia de 0,66/1000 nacidos vivos
- Importante morbimortalidad perinatal
- Durante años el tratamiento se basó en la corrección quirúrgica entre las 12 y 24 h posteriores al nacimiento
- Los resultados del estudio MOMS demostraron el beneficio de la corrección intraútero

Objetivos

- Demostrar el rol de las imágenes en el diagnóstico, planificación y seguimiento de pacientes con MMC fetal
- Mostrar el beneficio de la corrección intraútero VS postnatal
- Dar a conocer casos diagnosticados en nuestro medio y su seguimiento tras la cirugía intraútero

Revisión

Los defectos del cierre del tubo neural comprenden un grupo heterogéneo de malformaciones congénitas.

Se caracterizan por la fusión imperfecta de las estructuras neurales, óseas y mesenquimales de la línea media, producidos por una falta de fusión del tubo neural.

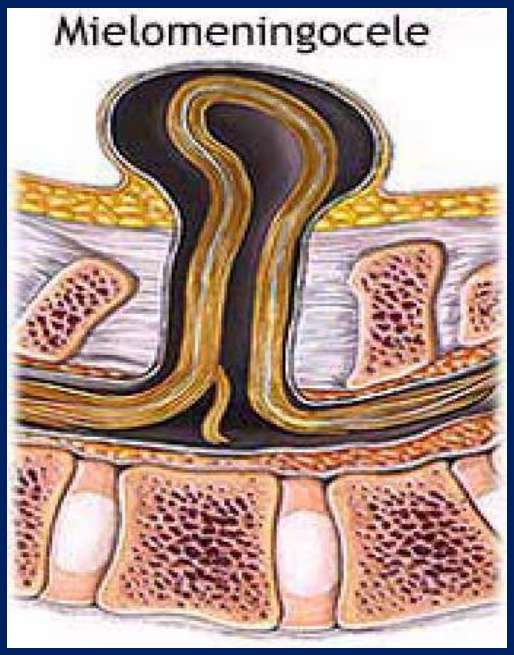

Tienen un origen multifactorial

El mielomeningocele representa el 98% de todos los disrafismos abiertos

Un segmento de médula espinal falla en la neurulación primaria y protruye junto con las meninges a través de un defecto del hueso, en la línea media de la espalda con exposición al medio

El tejido neural expuesto se daña en forma mecánica por roce a medida que el feto va creciendo y por efectos químicos del liquido amniótico.

Tradicionalmente la cirugía se realizo entre las 12-24 hs de vida.

La cirugía intraútero se baso en una cohorte de casos en el «Management of Myelomeningocele study»

Argumentando que la cirugía precoz, disminuiría las complicaciones postnatales, al reparar el defecto y evitar el daño medular progresivo

Los resultados del estudio MOMS sobre corrección de MMC intrautero se publicaron en 2011, en base a una cohorte de 183 pacientes

Se detuvo en 2010 tras demostrar un beneficio significativo

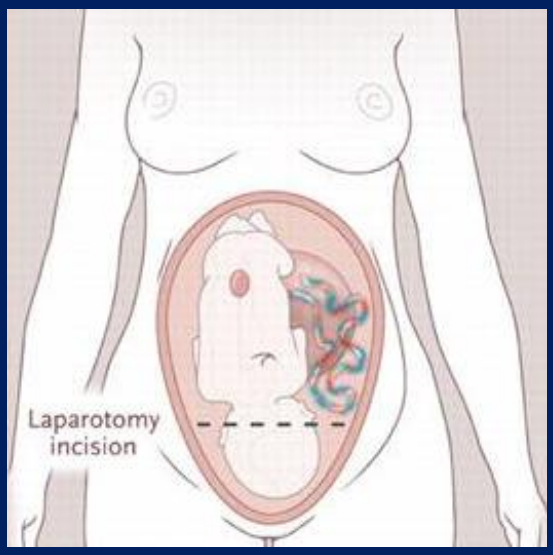

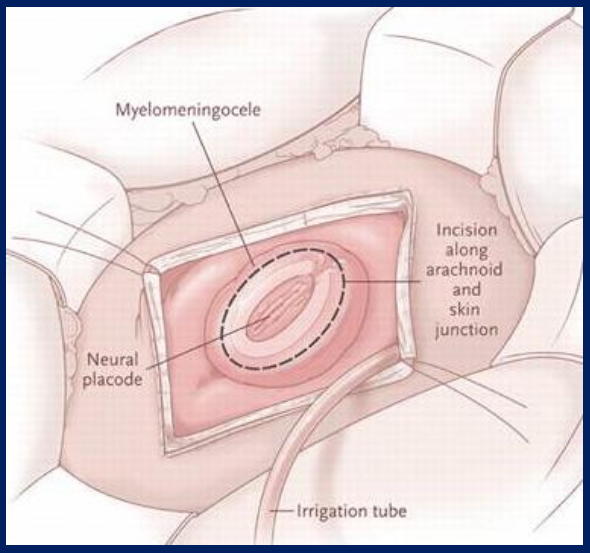

Abordaje quirúrgico fetal

Se incluyeron

- Mujeres mayores de 18 años
- Embarazo único
- 19 - 25,6 semanas de gestación
- MMC entre T1 y S1
- Cariotipo normal.

Se excluyeron

- Anomalías fetales no relacionadas al MMC
- Riesgo aumentado de parto prematuro,
- IMC >35
- Histerotomía previa
- Alteraciones placentarias
- Cifosis severa.

Resultados primarios	muerte fetal
	necesidad de derivación ventrículo peritoneal a los 12 meses de vida
	score de desarrollo mental y función motora a los 30 meses

Resultados secundaros

complicaciones obstétricas o quirúrgicas maternas

morbimortalidad neonatal

- Malformación de Chiari II
- Tiempo de colocación de primer derivación ventriculoperitoneal
- Locomoción
- Desarrollo psicomotor
- Grado de incapacidad funcional

Es primordial que diagnóstico prenatal sea precoz para permitir la derivación oportuna de la paciente al equipo de Medicina Fetal

En Argentina se han realizado con éxito 15 correcciones intraútero desde el año 2015

Caso 1

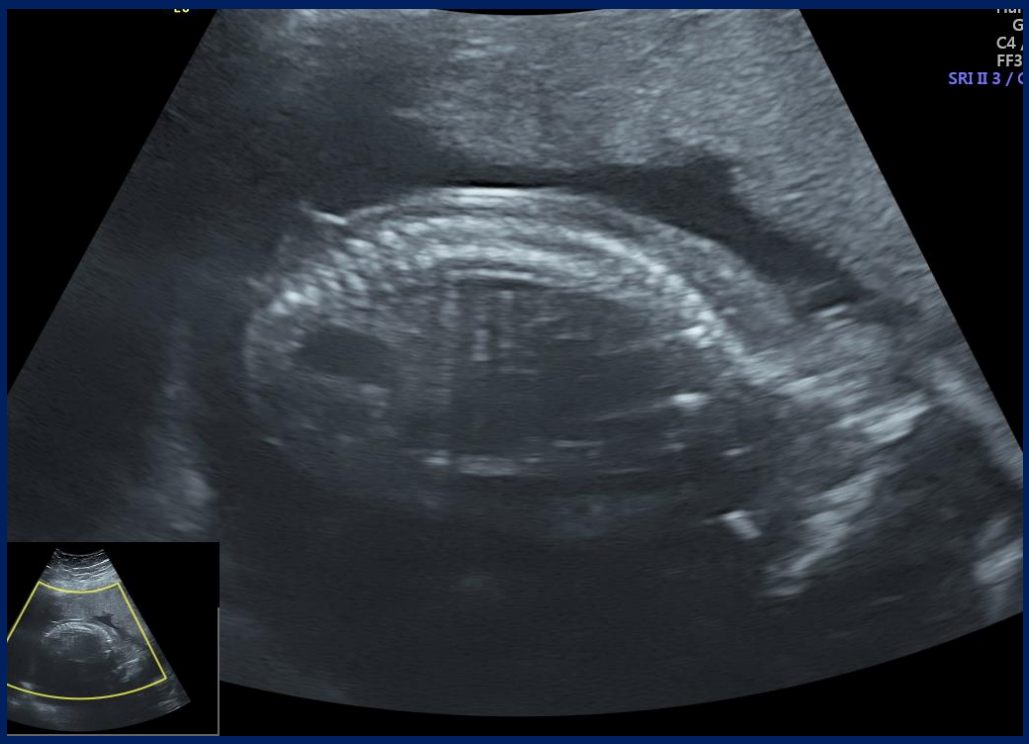

Edad gestacional 19 semanas.
Disrafismo lumbosacro. Salida de MMC. Probable atrapamiento de la médula espinal

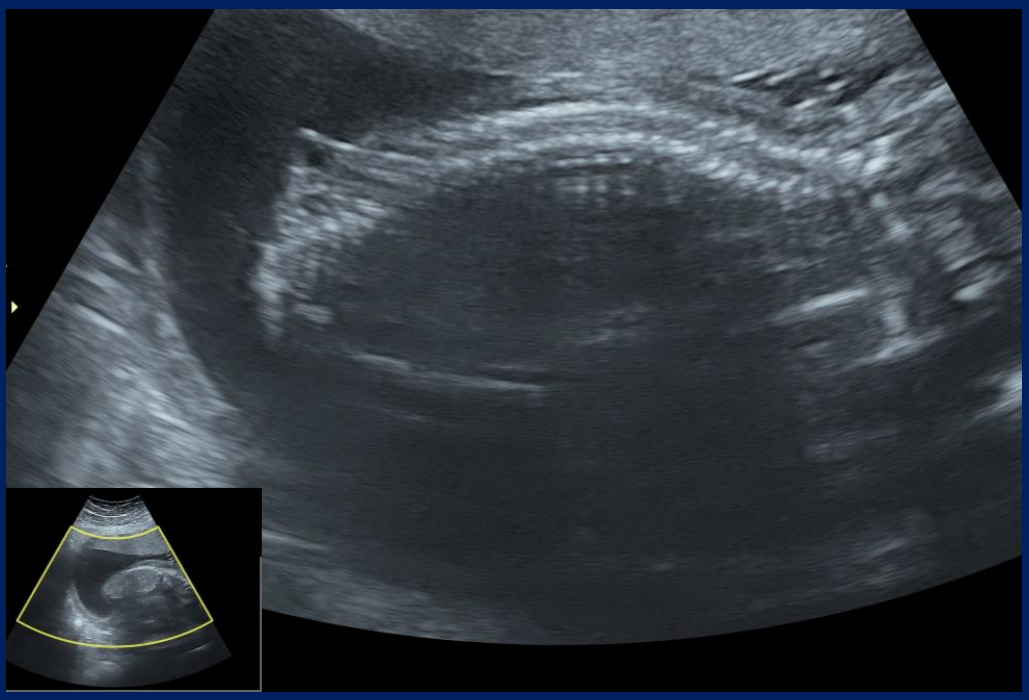

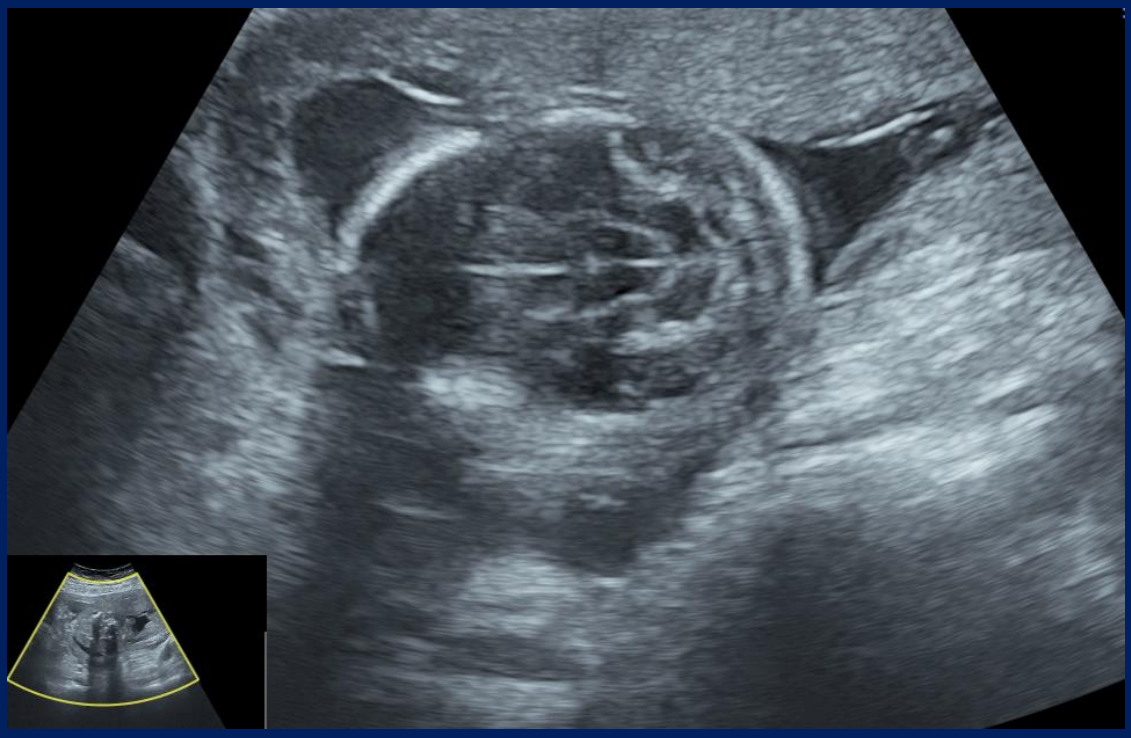

Cerebelo en forma de «banana», con borramiento de la cisterna magna

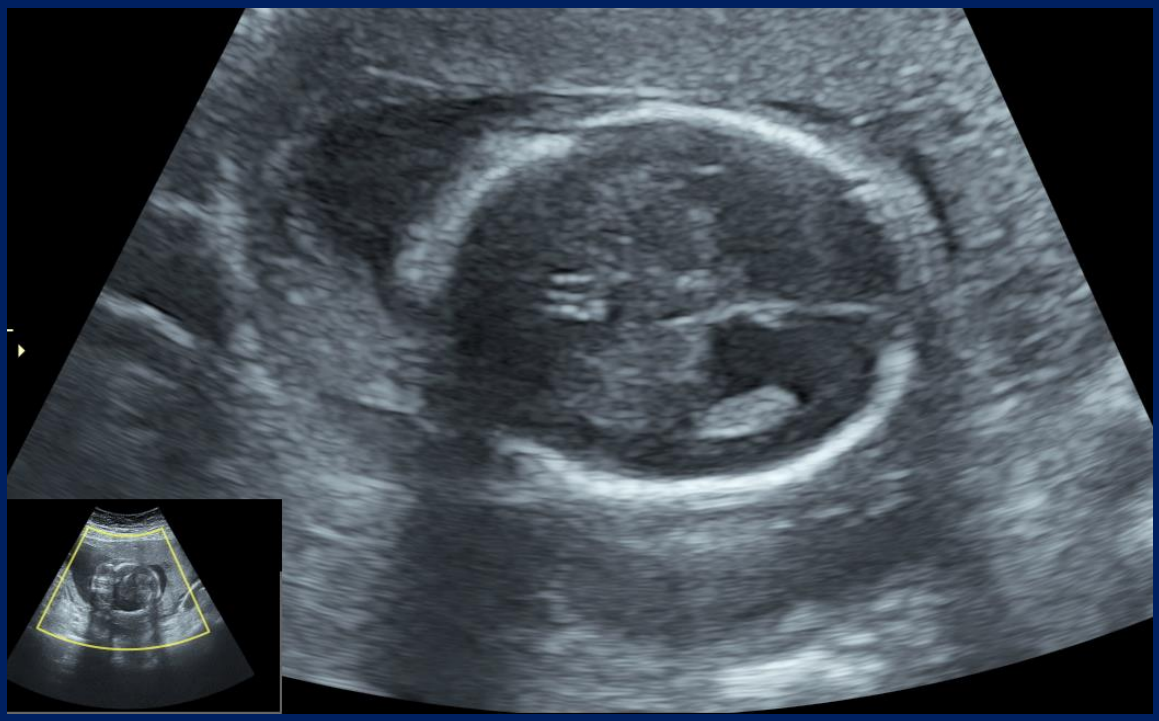

Sistema ventricular dilatado

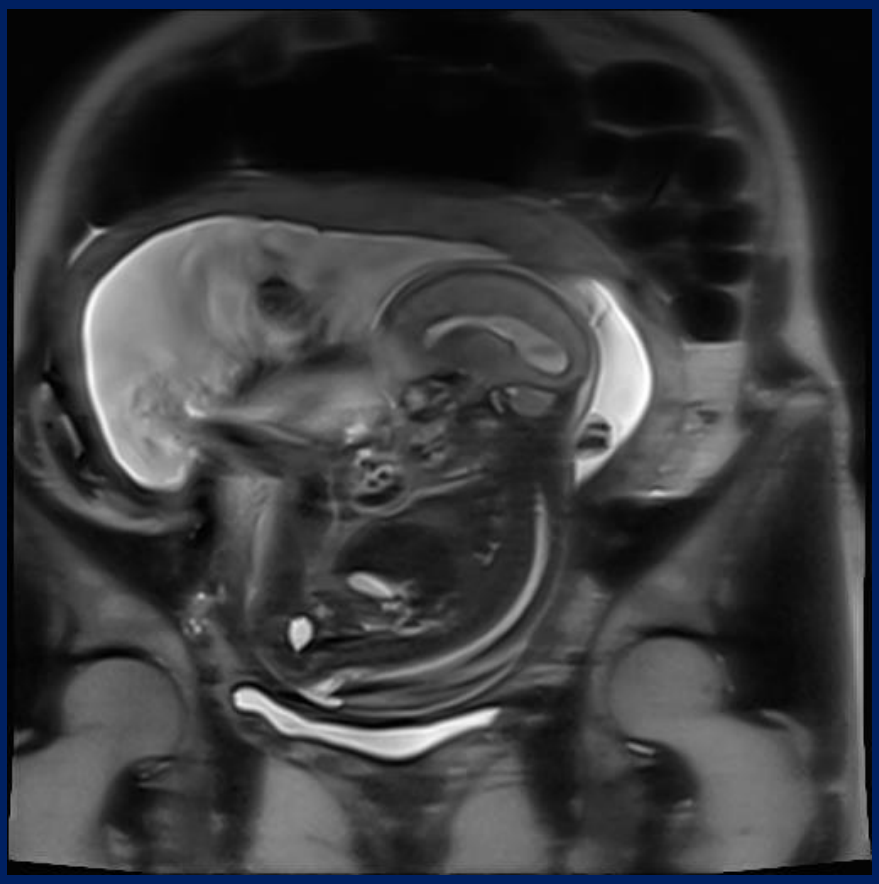

Disrrafismo de último segmento lumbar L5 y primeras sacras.

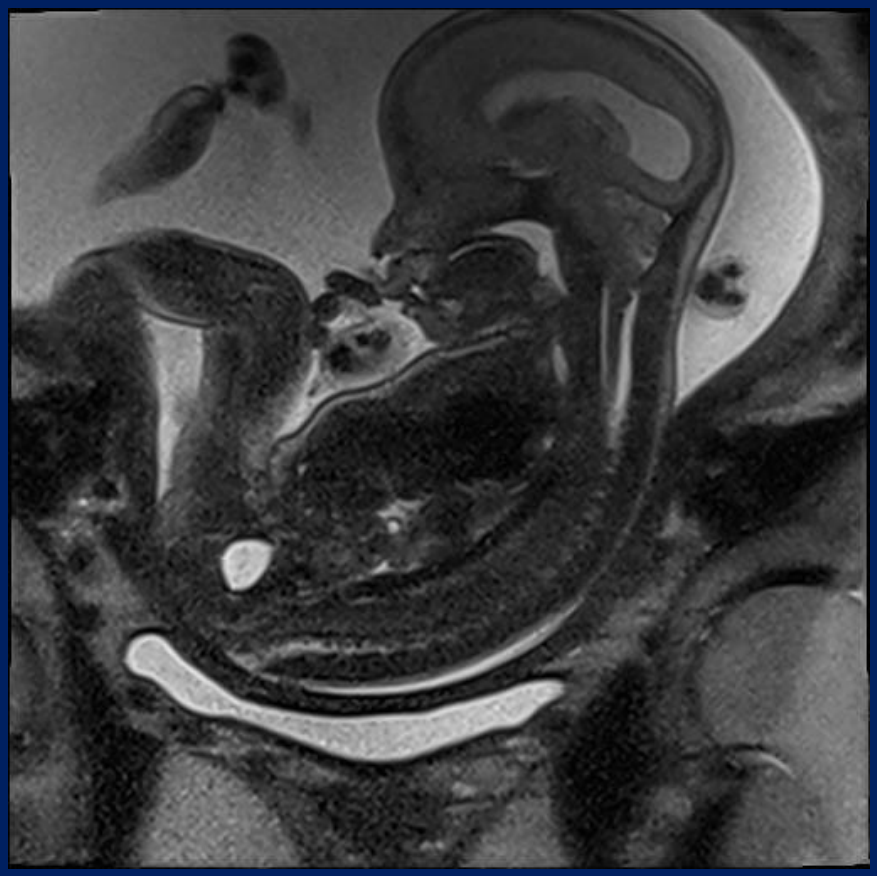

Colpocefalia
Descenso del tentorio y herniación de amígdalas

Cirugía intraútero - Control 3 meses de vida

Control 4 meses de vida

Aumento de tamaño de espacios subdurales fronto-polares y paramedianos bilaterales

Caso 2

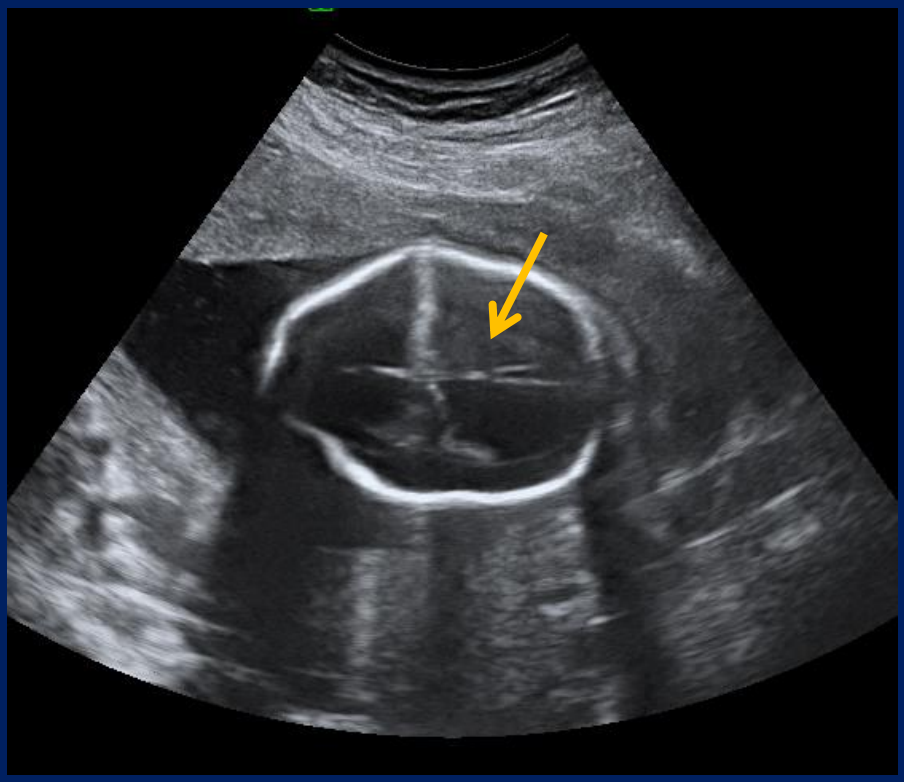

Edad gestacional 21 semanas

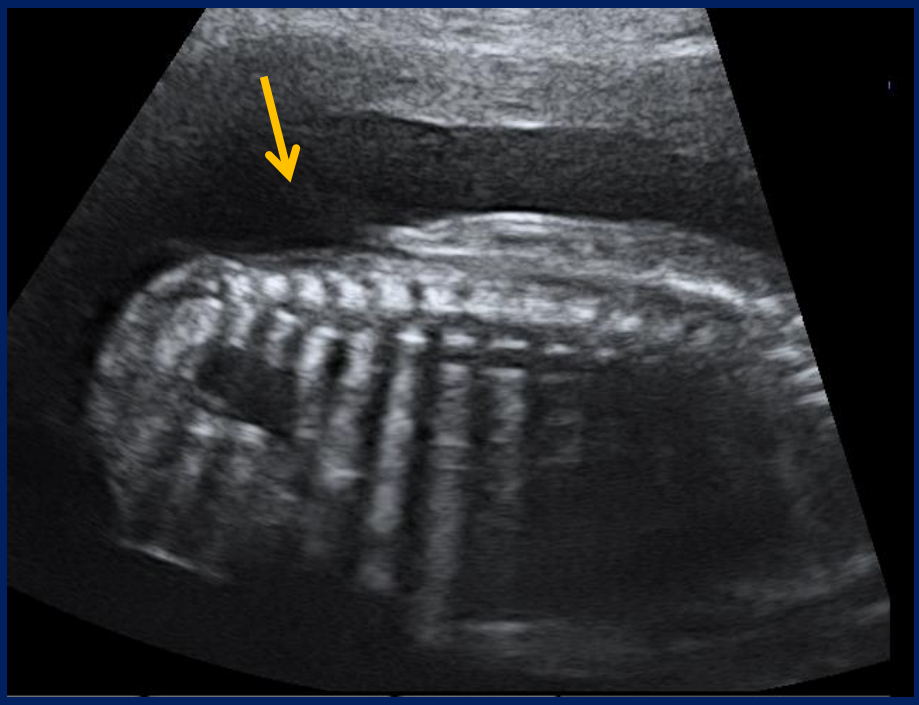

Controles

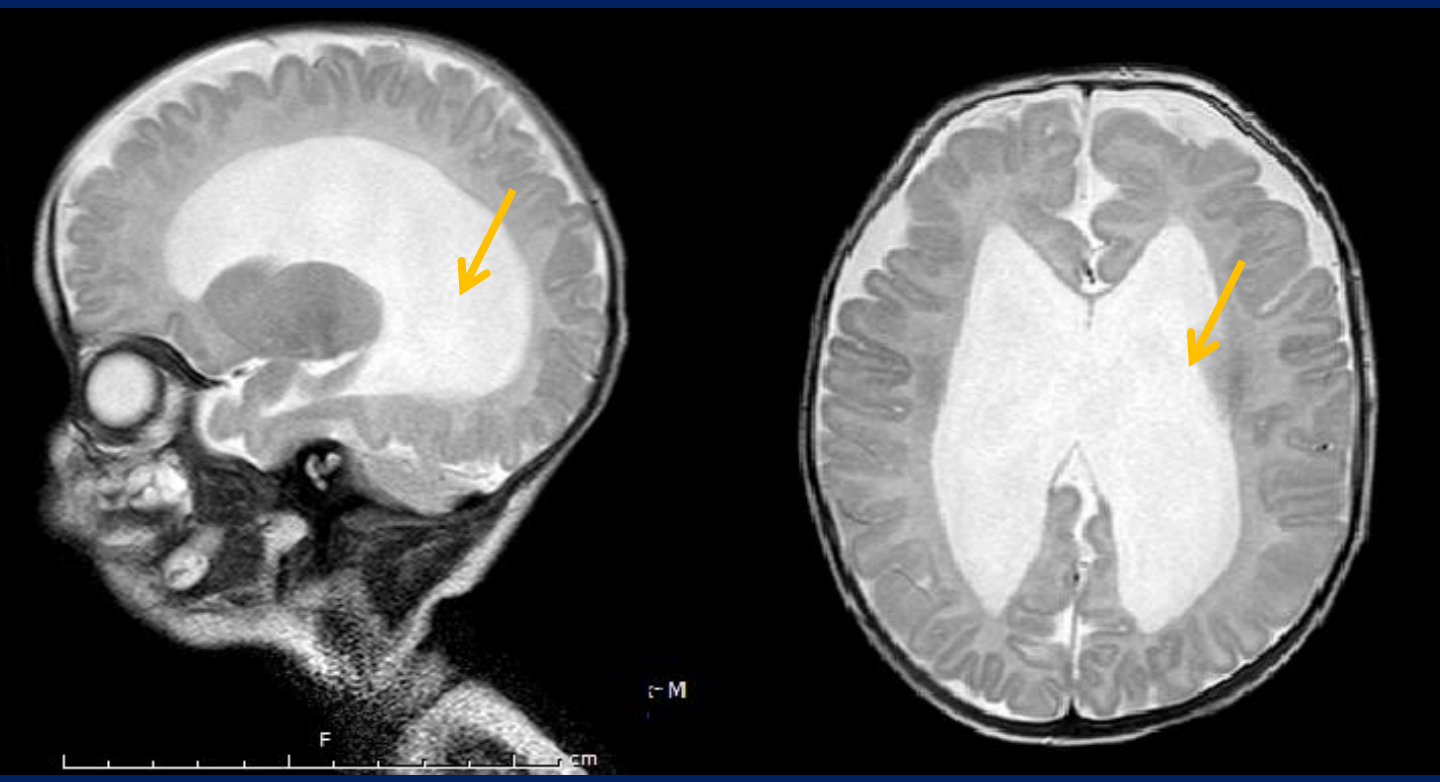

2 meses

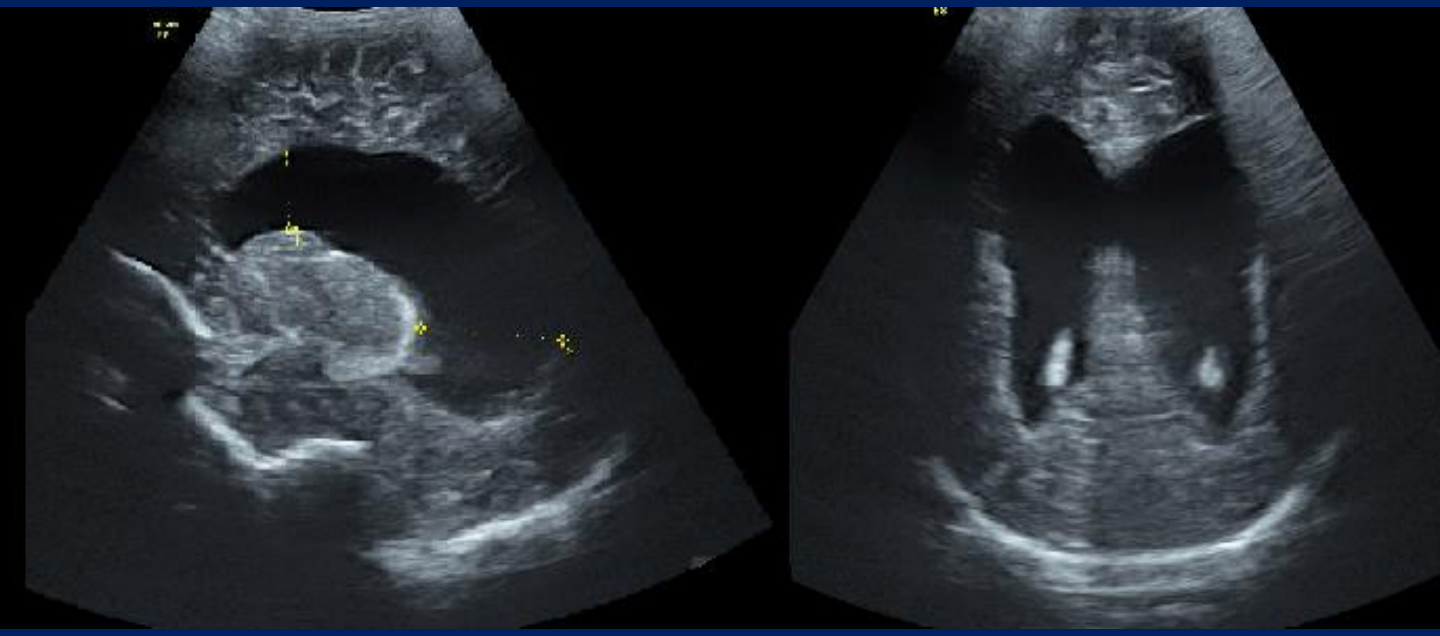

16 meses

Conclusión

- El diagnóstico imagenologico fetal precoz del mielomenigocele, es indispensable para la planificación de su tratamiento
- La cirugía intraútero ha demostrado ser la alternativa principal para disminuir la morbimortalidad, pese a un mayor número de complicaciones obstétricas
- El manejo de los defectos del cierre del tubo neural, requieren un abordaje interdisciplinario
- Como centro de diagnóstico por imágenes, tenemos un rol importante en la evolución de esta patología

Bibliografía

- A Randomized Trial of Prenatal versus Postnatal Repair of Myelomeningocele

https://www.ncbi.nlm.nih.gov/pmc/articles/PMC3770179/

- Cirugía fetal de mielomeningocele: Evolución obstétrica y resultados perinatales a corto plazo de una cohorte de 21 casos

ttps://www.ncbi.nlm.nih.gov/pmc/articles/PMC6282175/

- Hospital Universitario Austral de Buenos Aires

https://www.hospitalaustral.edu.ar/2017/10/la-cirugia-intrauterina-para-contrarrestar-los-efectos-de-la-espina-bifida-ya-es-una-realidad-en-argentina/