


# Atención: ¡Incompatibilidad de plaquetas!

Autores: Vaccaro, Romina Daiana.  
Tevez Craise, Leopoldina. Contreras,  
Hernán Carlos. De Luca, Pablo A.  
Borsa, Luis Adrián. Melo Barbieri,  
Nayme Naiara.



**Italiano**  
HOSPITAL ITALIANO LA PLATA

Servicio de Diagnóstico por Imágenes..

# Presentación Clínica.

Embarazada de 36 semanas de gestación con diagnóstico fetal de hidrocefalia severa asociada a hemorragia cerebral.

- Antecedentes:

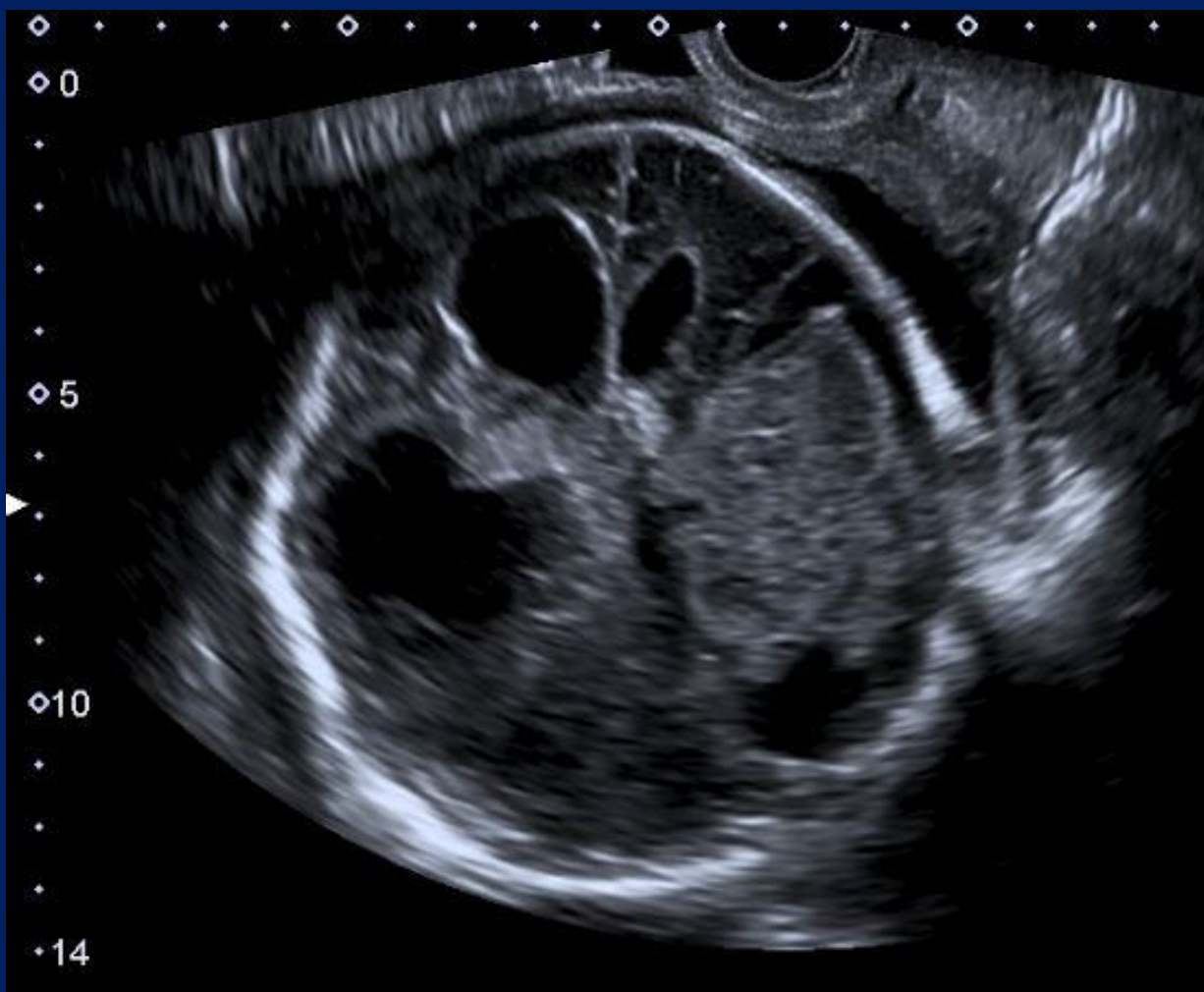Embarazo previo con diagnóstico a las 36 semanas de hidrocefalia, que fallece a los 4 días de vida.

Sin estudios genéticos del recién nacido (RN) fallecido.

Se realiza cesárea, RN fontanela tensa, abombada y amplia, con aumento del perímetro cefálico.  
Laboratorio: plaquetas 12.000/mcL.

# Hallazgos Imagenológicos.

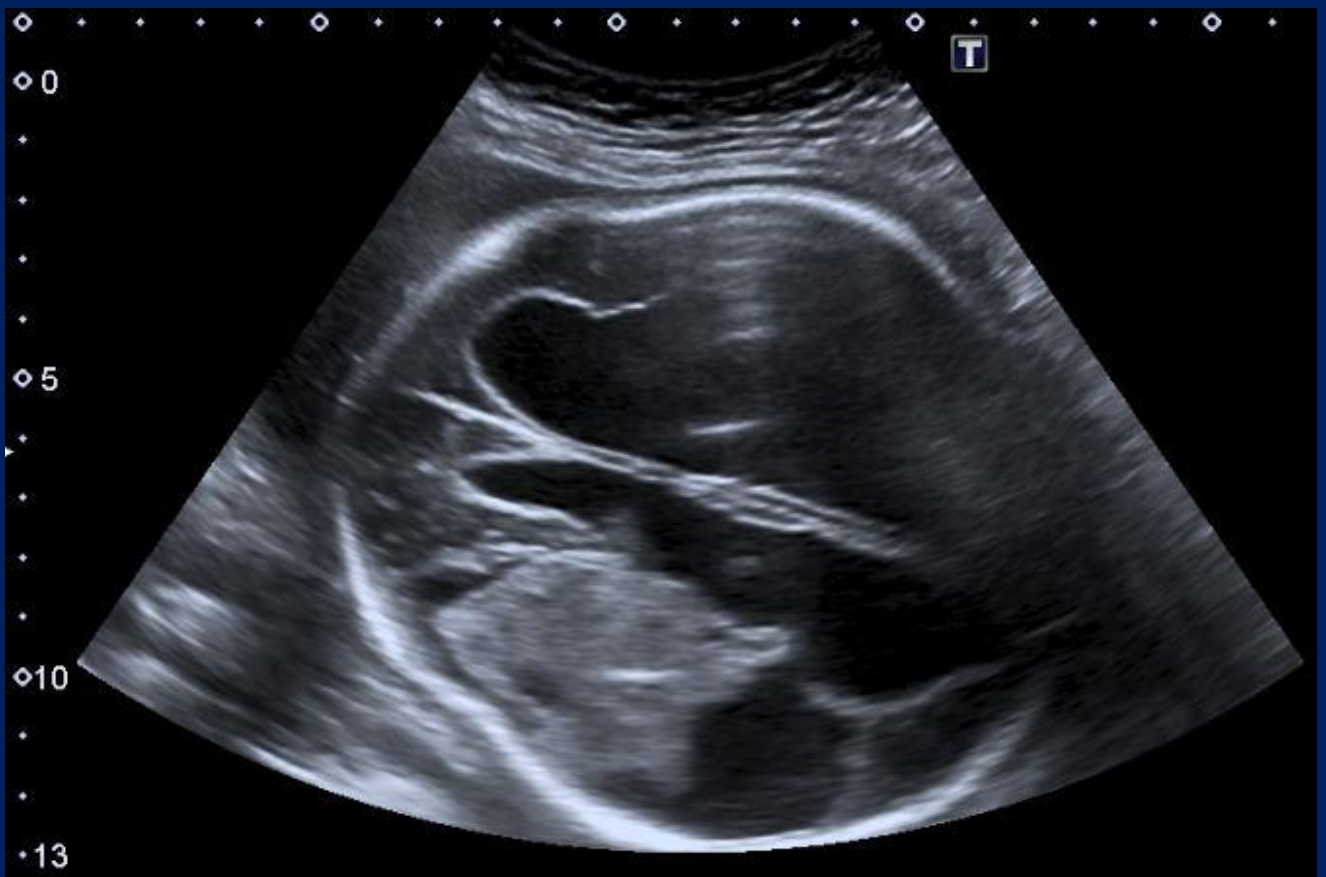- Ecografía obstétrica:  
Endovaginal.



Hidrocefalia severa asociada a hemorragia cerebral parenquimatosa con contenido ecogénico en los ventrículos laterales.

# Hallazgos Imagenológicos.

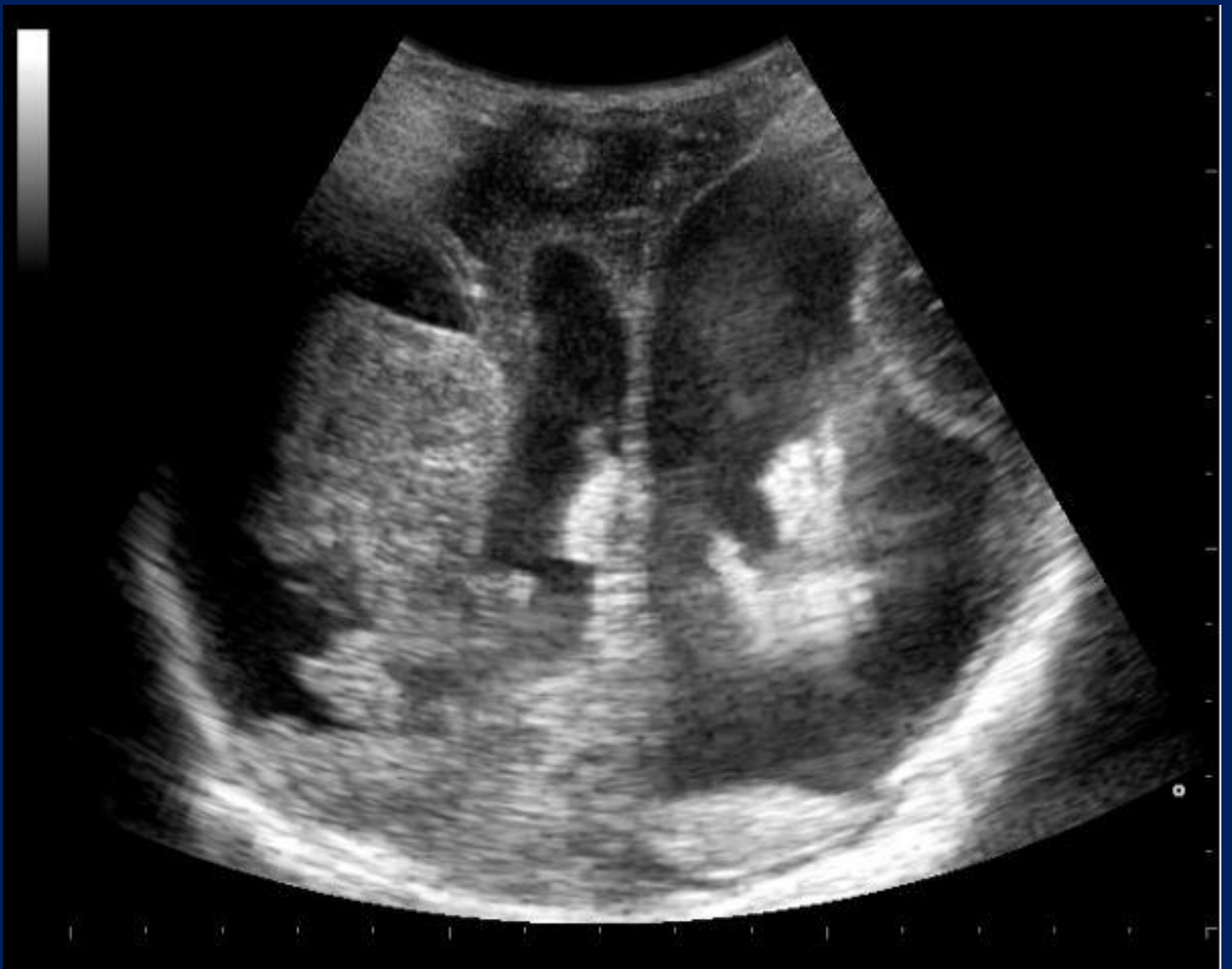- Ecografía obstétrica:  
Suprapúbica.



Hidrocefalia severa asociada a hemorragia intraparenquimatosas.

# Hallazgos Imagenológicos.

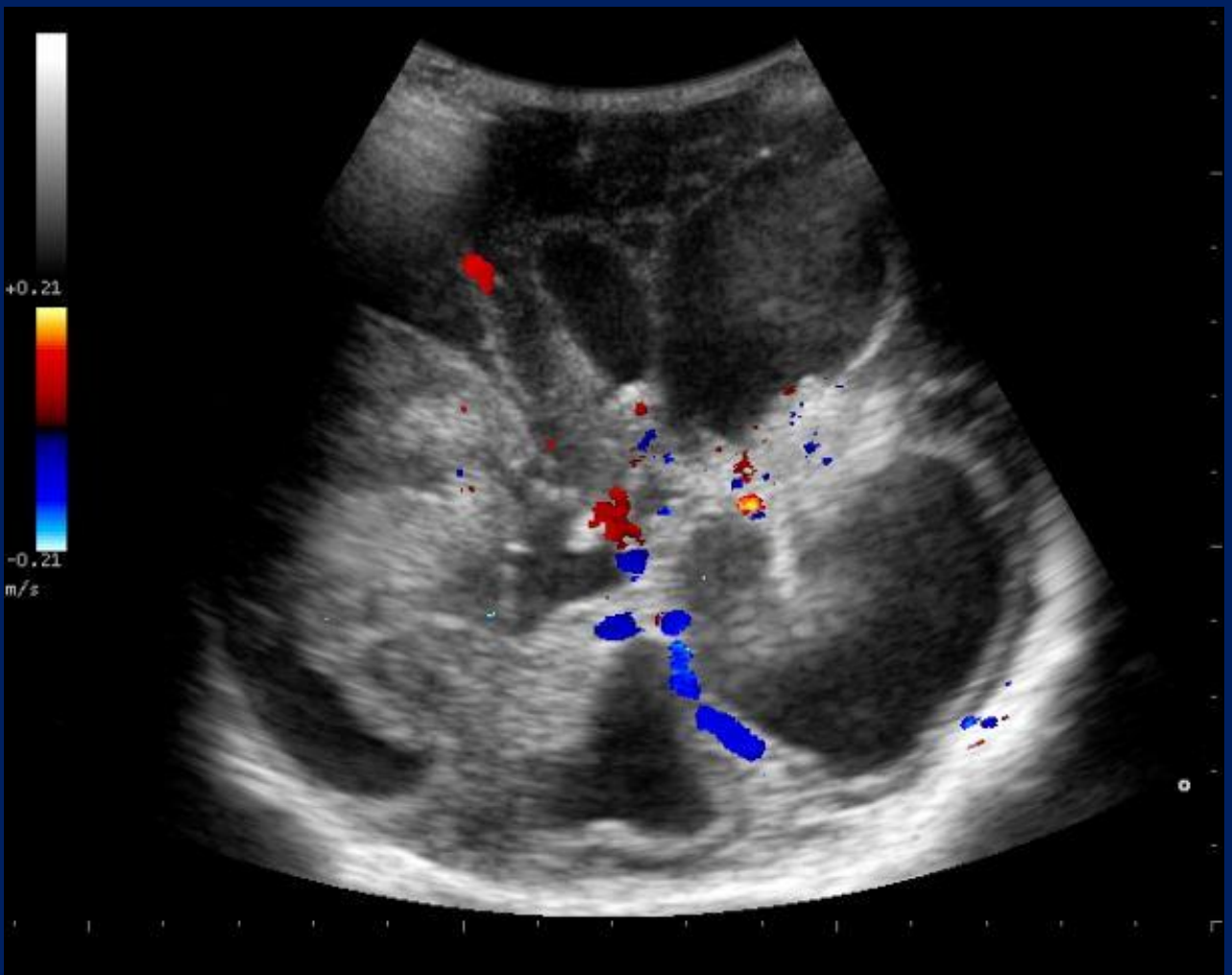
- Ecografía cerebral del RN:



Dilatación con contenido ecogénico en los ventrículos laterales asociado a lesión heterogénea parietal derecha, con áreas ecogénicas.

# Hallazgos Imagenológicos.

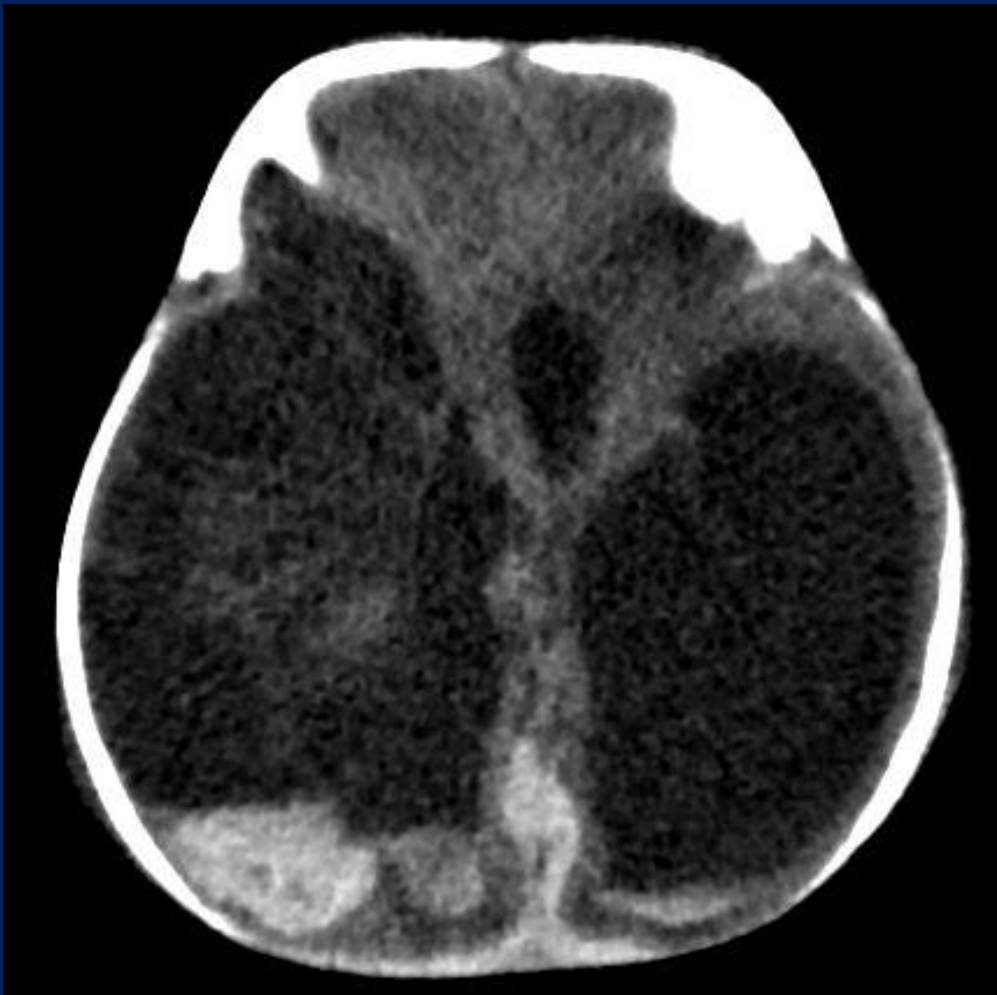- Ecografía cerebral del RN:



Lesión heterogénea parietal derecha, sin vascularización al estudio eco-Doppler color.

# Hallazgos Imagenológicos.

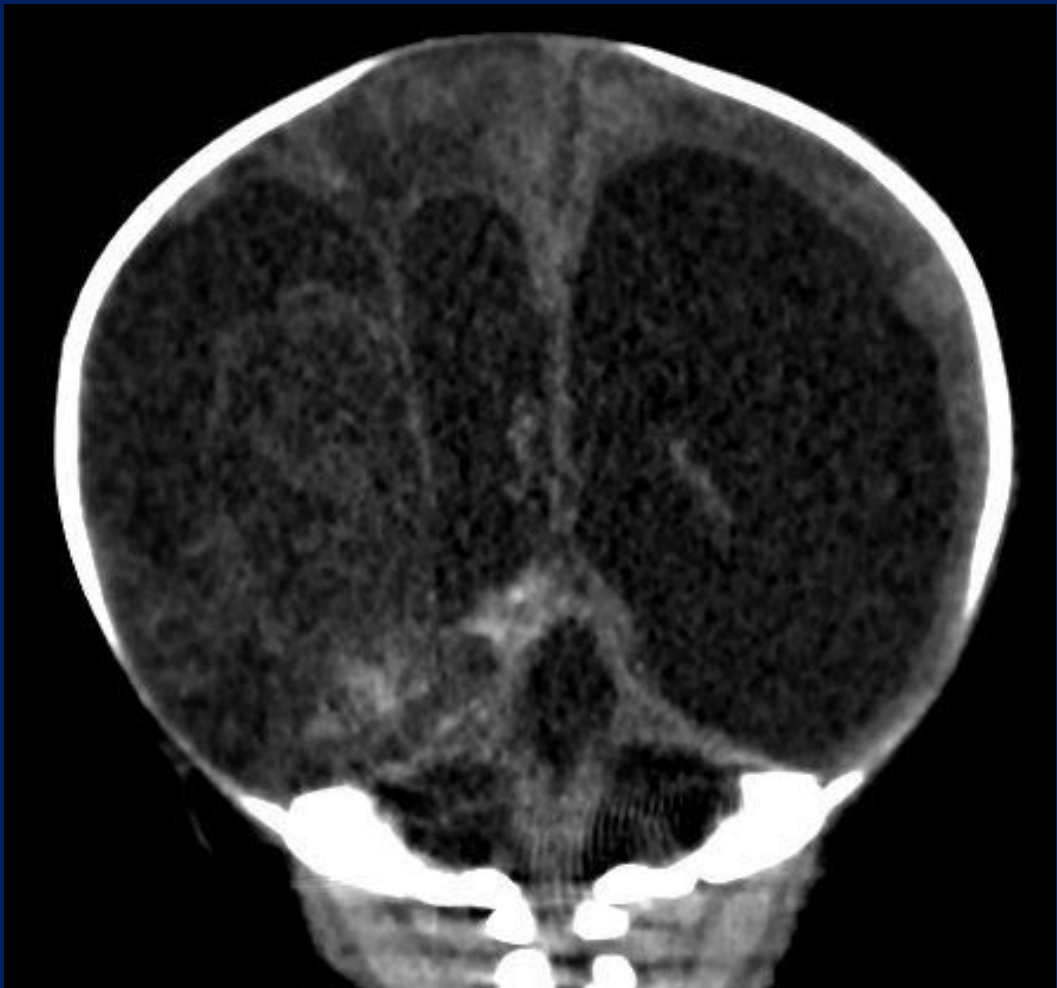
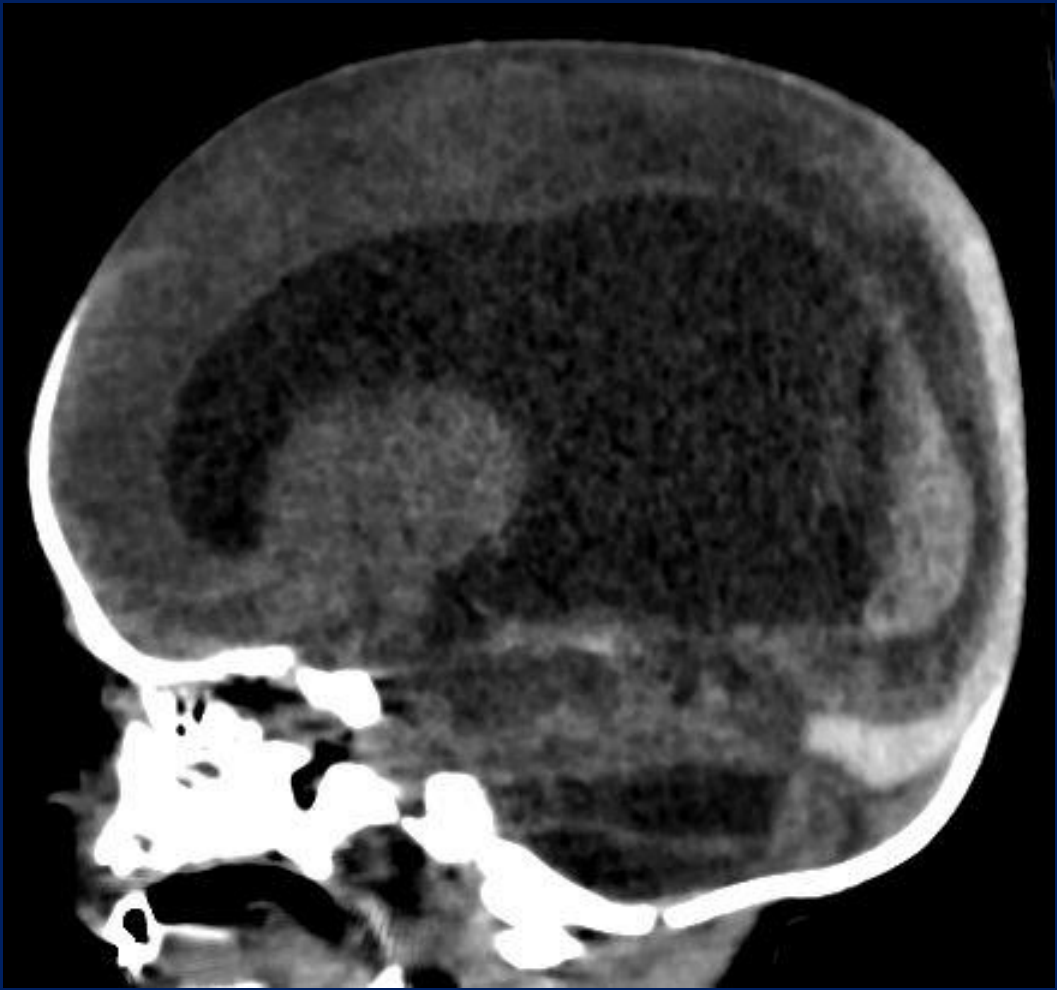
- TCMD de cerebro del RN:



Dilatación del sistema ventricular con “signo del hematocrito” en ambas astas posteriores de los ventrículos laterales y lesión hipodensa con áreas espontáneamente hiperdensas temporo-parieto-occipital derecha, con pérdida del parénquima cerebral.

# Hallazgos imagenológicos.

TCMD de cerebro.





# Discusión.

## Trombocitopenia fetal/neonatal aloinmune (TFNA)



Resultante de la inmunización de la madre frente a antígenos plaquetarios del feto.

- Es una entidad clínica de alta morbimortalidad, causando trombopenias severas en neonatos, asociada a un mayor riesgo de sangrado, siendo la hemorragia intracraneal (HIC) potencialmente muy grave.

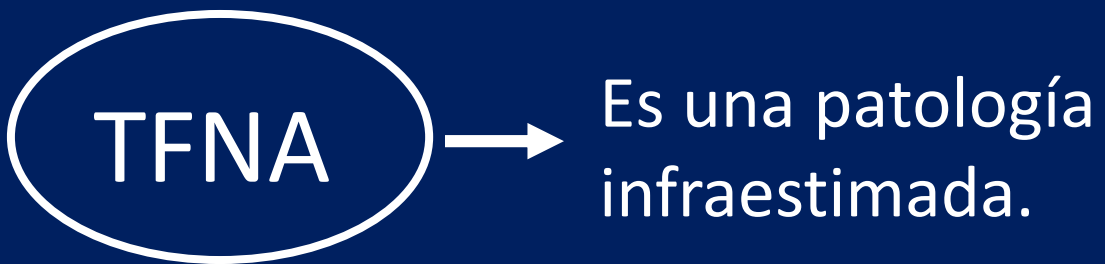HIC

50 % se producen durante la vida intrauterina.

10% de mortalidad.

90% de secuelas neurológicas irreversibles.

# Discusión.



Solo son testados;

- Los recién nacidos con clínica sugestiva.
- Aquellas madres con antecedentes de trombopenia aloinmune, o sospecha de la misma en embarazos previos.

# ¿Cuándo sospechar?

- Neonato con clínica hemorrágica en los primeros minutos y horas de vida tras el nacimiento de una madre sana y sin historia previa de trastorno de la hemostasia.
- Petequias, hematomas, hemoptisis, HIC intraparenquimatosa.
- Plaquetas de los neonatos con cifras inferiores a lo normal.
- Familiar con trombopenia neonatal transitoria.

# ¿Cómo confirmar?

- Ante la sospecha debemos “estudiar” a los padres y “tratar” al feto o neonato tras confirmación de la trombopenia, sin esperar necesariamente, si la situación clínica lo exige.
- El diagnóstico se realiza con:
  - Clínica
  - Laboratorio
  - Métodos de imágenes

- Plaquetas < 30.000/mcL del RN.
- Clínica hemorrágica.

Sospecha de TFNA

Estudio  
inmunoematológico  
paterno/materno.  
Urgente.

Estudios por imágenes:  
- Ecografía cerebral  
- TCMD de encéfalo  
(determina magnitud y  
compromiso del SNC)

Tratamiento:

- Transfusión de plaquetas.
- Valorar el uso de inmunoglobulinas asociadas o no a esteroides.

# Conclusión.

La TFNA es una patología subestimada en la actualidad, la cual se produce por destrucción plaquetaria fetal, siendo la HIC una manifestación potencialmente mortal. El diagnóstico precoz se realiza con antecedentes maternos y ecografía obstétrica, seguido luego del nacimiento con ecografía y TCMD de encéfalo para determinar compromiso del SNC; siendo el estudio inmunohematológico su diagnóstico definitivo.

# Bibliografía.

- <http://www.ajnr.org/content/23/9/1457>  
Trombocitopenia neonatal aloinmune: hallazgos de imágenes prenatales y postnatales en el cerebro pediátrico.
- [https://www.sehh.es/images/stories/recursos/2013/comunicaciones\\_cientificas/2011/Diagnostico-tratamiento-trombocitopenia-aloinmune-feto-neonato.pdf](https://www.sehh.es/images/stories/recursos/2013/comunicaciones_cientificas/2011/Diagnostico-tratamiento-trombocitopenia-aloinmune-feto-neonato.pdf) Diagnóstico y tratamiento de la trombocitopenia aloinmune en el feto y el neonato. M.<sup>a</sup> E. Mingot Castellano. Servicio de Hematología. Hospital Regional Universitario Carlos Haya. Málaga.
- <https://www.ncbi.nlm.nih.gov/pubmed/24127016>  
In utero magnetic resonance imaging for diagnosis of dural venous sinus ectasia with thrombosis in the fetus.
- <https://link.springer.com/article/10.1007/BF02019061> Hemorragia cerebral en trombocitopenia aloinmune.