IMPORTANCIA DEL DX PRENATAL DE LAS CARDIOPATÍAS CONGÉNITAS.

CLINICA PRIVADA DEL SOL.

B.VEGA , M.PELLIZARI , R. PEREZ , M.WILDE.

(T 1922)

IMPORTANCIA DEL DX PRENATAL DE CARDIOPATÍAS CONGÉNITAS.

- **OBJETIVOS:**

Reconocer la importancia del Dx Prenatal de las CC y su beneficio en la reducción de la morbi-mortalidad de las mismas.

IMPORTANCIA DEL DX PRENATAL DE LAS CARDIOPATÍAS CONGÉNITAS

INTRODUCCIÓN:

- **Malformación congénita + frecuente.**
- **1 de las 3 primeras causa de muerte en el 1er año de vida. (prematurez – infecc resp/sepsis)**
- **1/3 de las mismas son graves y requerirán cirugía en el 1er mes de vida.**

BENEFICIO

- Permite programar el nacimiento en centros de alta complejidad , evitando traslados que complican aun mas la situación del RN.
- Evita el deterioro hemodinámico del RN tras el cierre del Ductus y/o FO, siendo manejado por equipo multidisciplinario(obstetra , cardiólogo , neonatólogo, cx cardiovascular).

BENEFICIO

- Menor requerimiento de prostaglandina e inotrópicos .
- Menos dias de ARM y de internación.
- Menor morbi-mortalidad pre y post operatoria.

Ecocardiograma fetal

- Sospecha de CC durante scan obstétrico.
- Presencia de factor de riesgo Materno o Fetal para ex. detallado del corazón fetal.
- Recordar 90% de las CC ocurren en embarazos SIN FACTORES DE RIESGO
- Importancia Ex cardíaco extendido(corte 4 cámaras y Tractos de salida ventricular).

Ecocardiograma fetal permite la detección de un amplio rango de anomalías..las Ductus dependientes (+ imp) y las funcionales

- TRANSPOSICIÓN DE GDES ARTERIAS (D-TGA).
- SINDROME CORAZÓN IZQ HIPOPLÁSICO(SCIH) .
- COARTACIÓN DE AORTA SEVERA (COAO).
- ATRESIA PULMONAR / TETRALOGÍA DE FALLOT.
- VENTRÍCULO UNICO.
- ENF DE EBSTEIN.
- Etc

TRANSPOSICIÓN DE GRANDES ARTERIAS

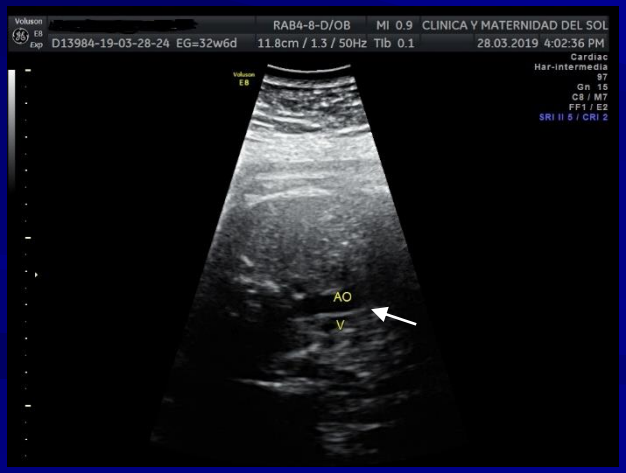

- CC cianosante + frec en pdo neonatal
- Corte 4 cámaras normal !!!!!
- Evaluar tractos de salida!!! Corte 3 vasos anormal

TRANSPOSICIÓN DE GRANDES ARTERIAS.

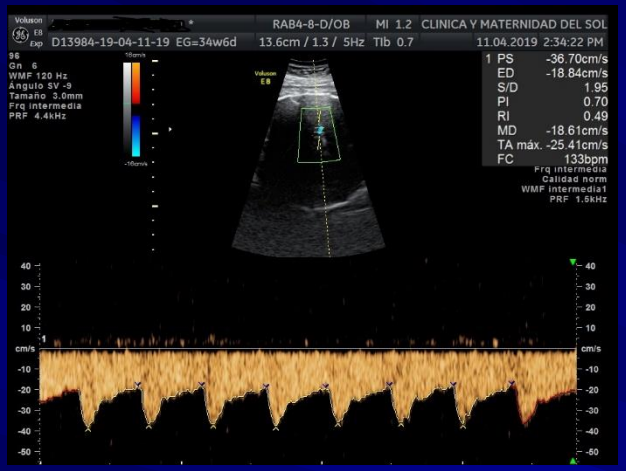

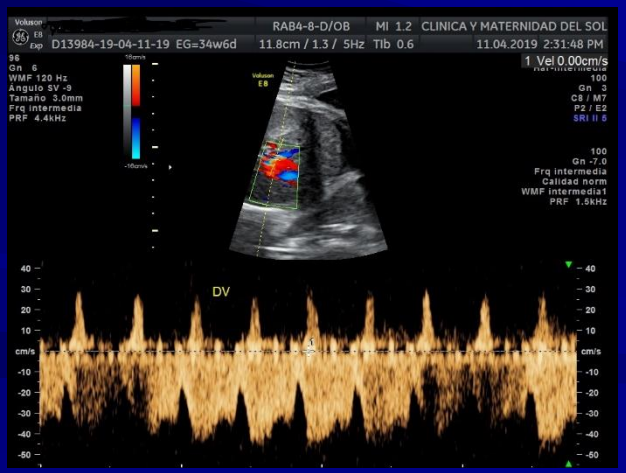

Aporte del doppler obstétrico para definir conducta

- **ACM con signos de redistribución.**
- **Ductus Venoso reverso**

SINDROME CORAZÓN IZQ HIPOPLÁSICO

- **CC grave , mal pronóstico.**
- **Corte 4 cámaras y 3vasos/3vasos traquea anormales!!**

CARDIOPATÍAS FUNCIONALES

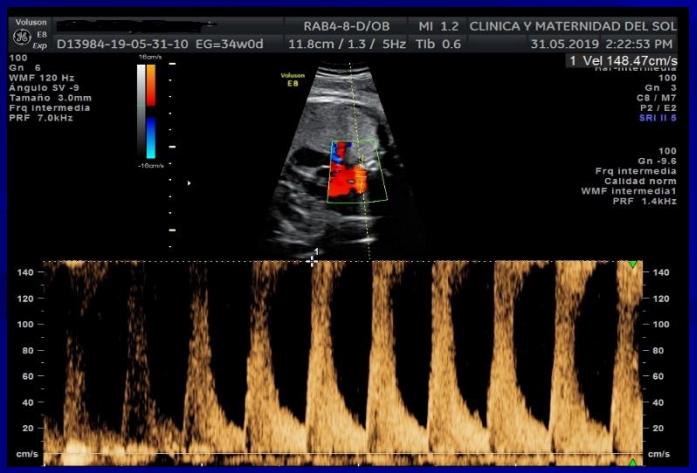

Constricción Ductal

- **Asimetría de cavidades derechas.**
- **Velocidad sistólica > 1,3 cm/s.**
- **HTP grave tras nacimiento.**

OTRAS..

- **Arritmias.**
- **Tumores(rabdomiomas-ET)**

CONCLUSIÓN

- El Dx Prenatal de las Cardiopatías Congénitas beneficia principalmente aquellas “Ductus – dependientes”,

permitiendo planificar su nacimiento y manejo en centro especializado para su tratamiento oportuno .

BIBLIOGRAFÍA

- Simpson J . Impact of fetal echocardiography. Annals of Pediatric Cardiology.2009,2(1):41-50.
- Tzifa A ,Barker C, Tibby SM, Simpson J. Prenatal diagnosis of pulmonary atresia: Impact on clinical presentation and early outcome. Arch Dis Child Fetal Neonatal Ed. 2007 ;92:F199-203.
- Carvalho JS , Ho SY , Shinebourne EA. Sequential segmental analysis in complex fetal cardiac abnormalities;A logical approach to diagnosis. Ultrasound Obstet Gynecol. 2005;26:105-11.
- Zielinsky Paulo (2009): Cardiologia fetal . Ciencia y practica . Rio de Jneiro. Livraria e Editora Revinter Ltda.
- Ya-Fei Z, Xian-Ling Z, En-Fa Z . Diagnostic value of fetal echocardiography for congenital heart disease. Medicine .2015, 94(42):e1-11.