

Colitis isquémica: Hallazgos tomográficos para la orientación del tratamiento.

Autores: Tevez Craise Leopoldina. Vaccaro Romina Daiana. De Luca Pablo A. Gamarra Avilés Emmanuel Alejandro. Borsa Luis Adrian. Aguerre Dario Germán.



Servicio de diagnóstico por Imágenes



San Ángel, Ciudad De México, México.

Introducción:

La colitis isquémica (CI) se produce cuando el colon no recibe el aporte sanguíneo para cubrir las necesidades metabólicas.

Formas

No gangrenosa

Gangrenosa

Baja frecuencia

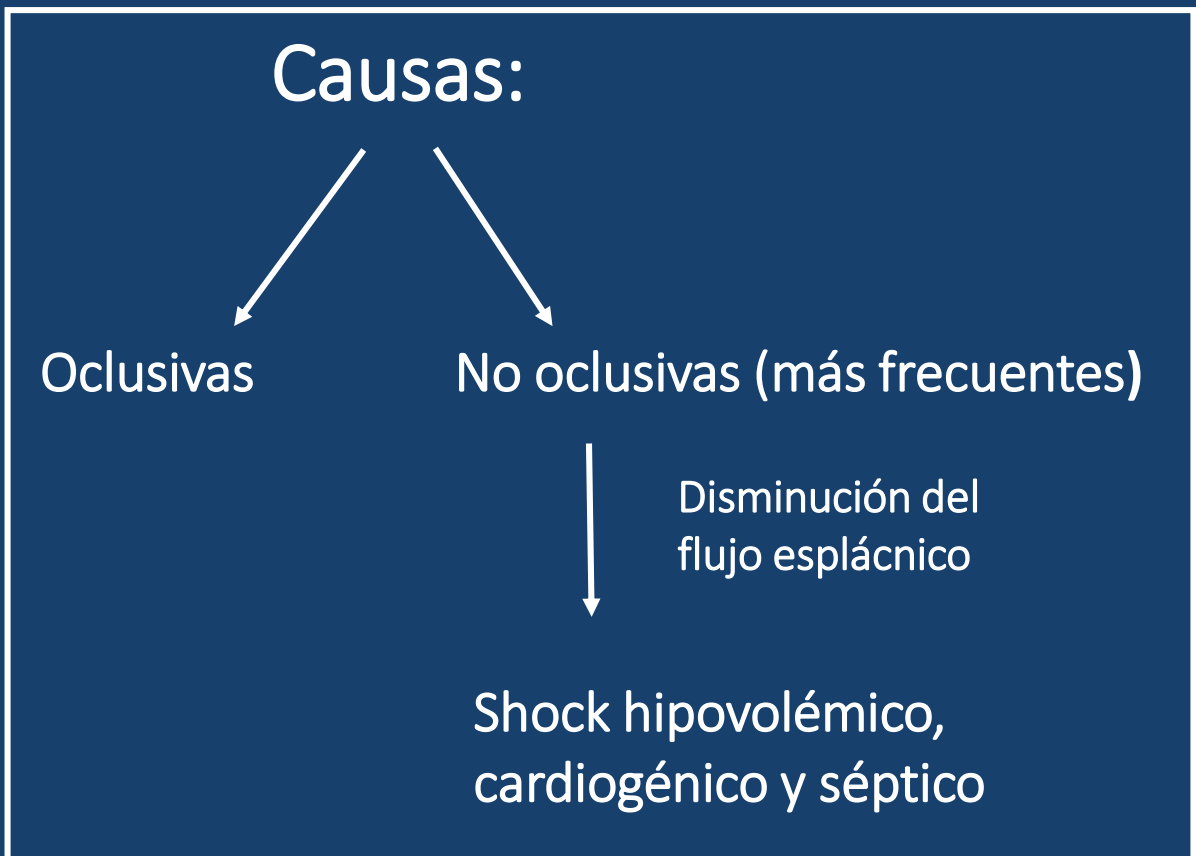
- ✓ Afecta las capas de la mucosa y submucosa
- ✓ Autolimitadas
- ✓ Buena respuesta al tratamiento conservador
- ✓ Buen pronóstico

- ✓ Afectación transmural
- ✓ Formas graves
- ✓ Riesgo de perforación, peritonitis y muerte
- ✓ Elevada mortalidad

Factores de Riesgo:

Mayores de 65 años
Fármacos/Drogas
Hipertensión arterial
Diabetes Mellitus
Enfermedad coronaria
Dislipemia

La CI es la forma más frecuente de isquemia intestinal, siendo una entidad infradiagnosticada.



Clínica:

- ✓ Dolor abdominal (a predominio del territorio afectado).
- ✓ Urgencia a la defecación.
- ✓ Proctorragia

En la colitis gangrenosa: afectación transmural

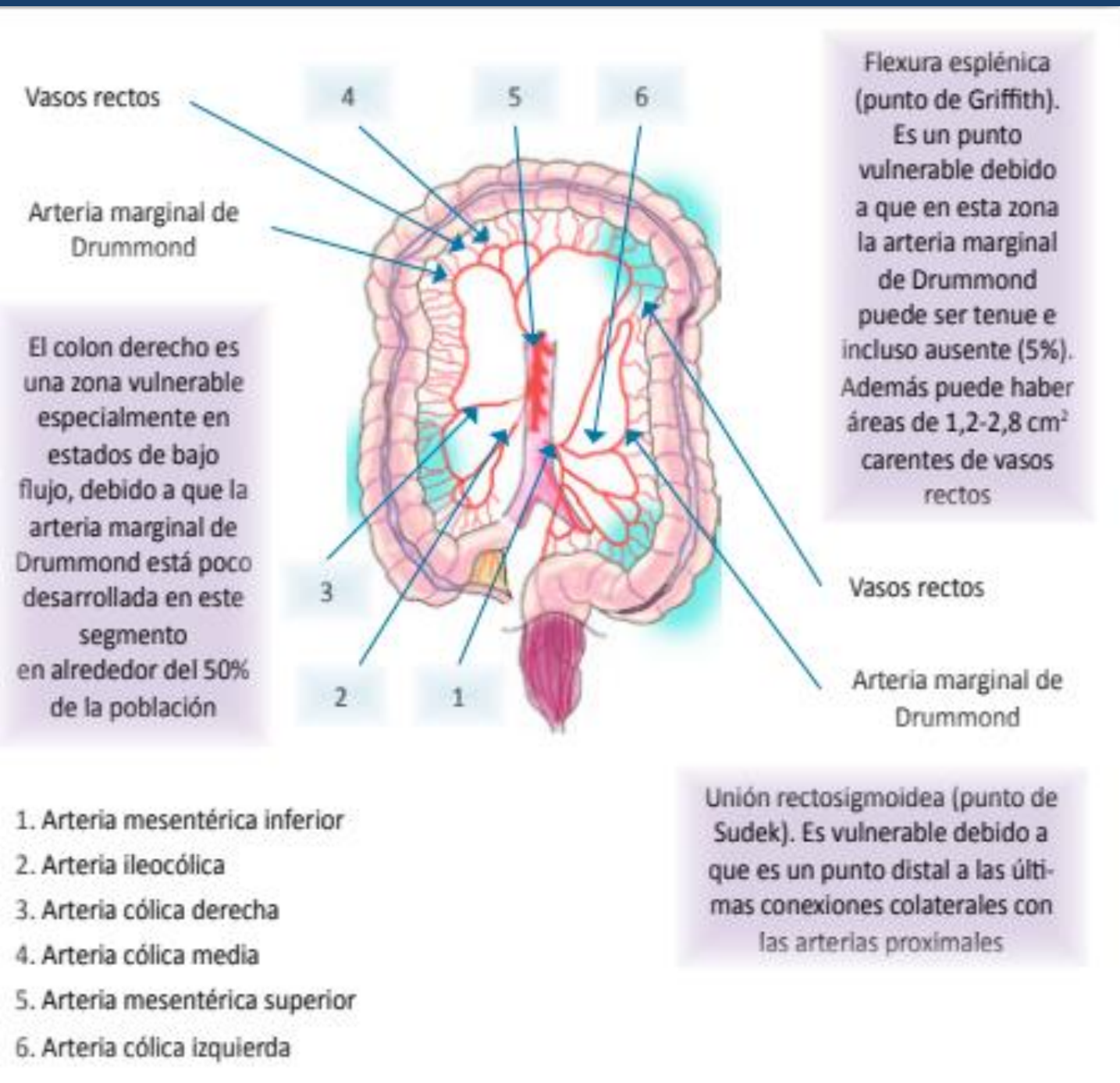
- ✓ Signos de peritonitis
- ✓ Vómitos, anorexia, distensión (íleo), fiebre, hipotensión.

Objetivos:

Determinar mediante TCMD con contraste oral y endovenoso la distribución y el estadio de la CI para detectar aquellos casos con afectación transmural que requieran tratamiento quirúrgico, de las formas no gangrenosas que requieran biopsia por colonoscopia para su diagnóstico definitivo.

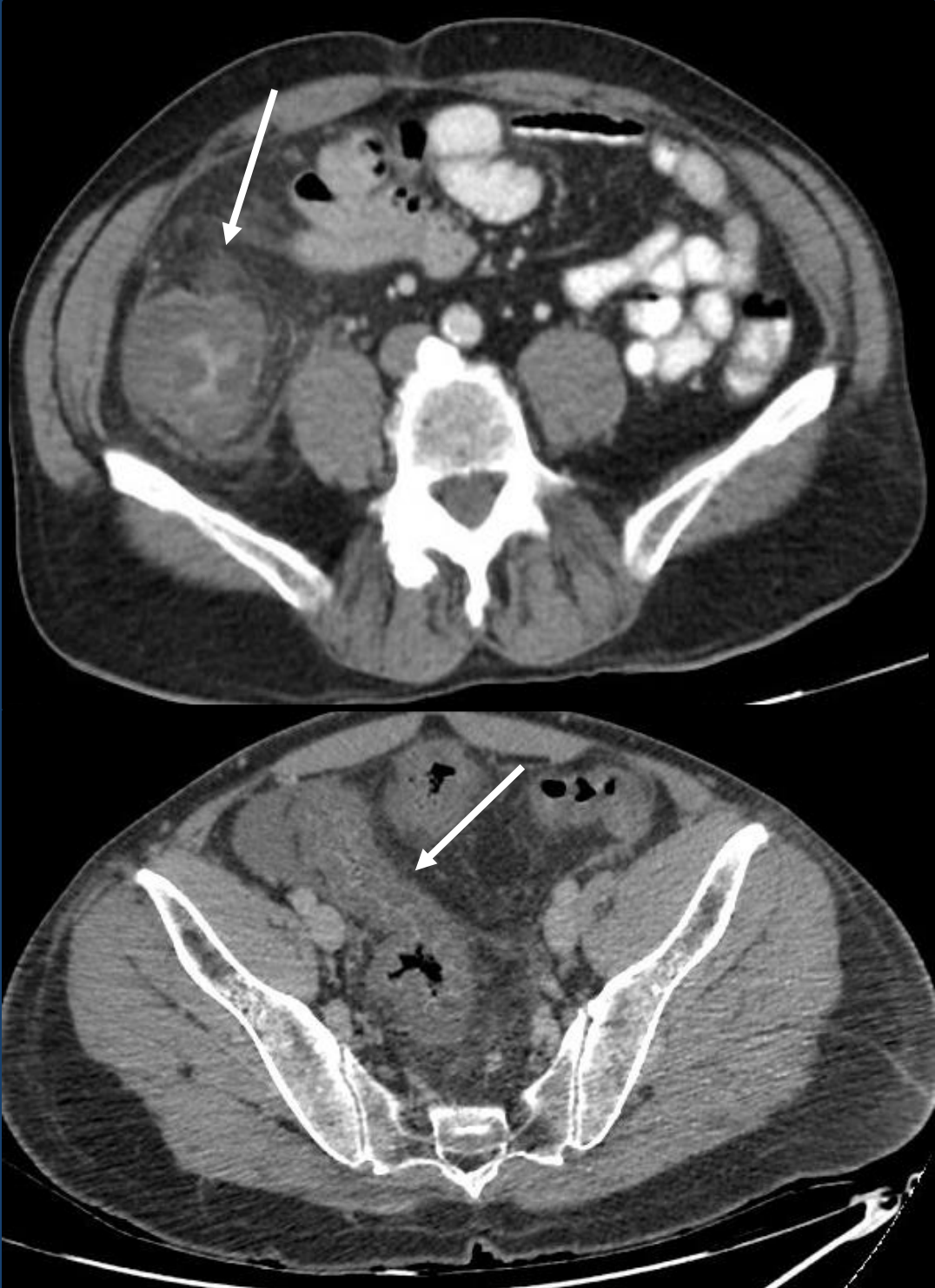
Revisión del tema:

✓ Irrigación del colon

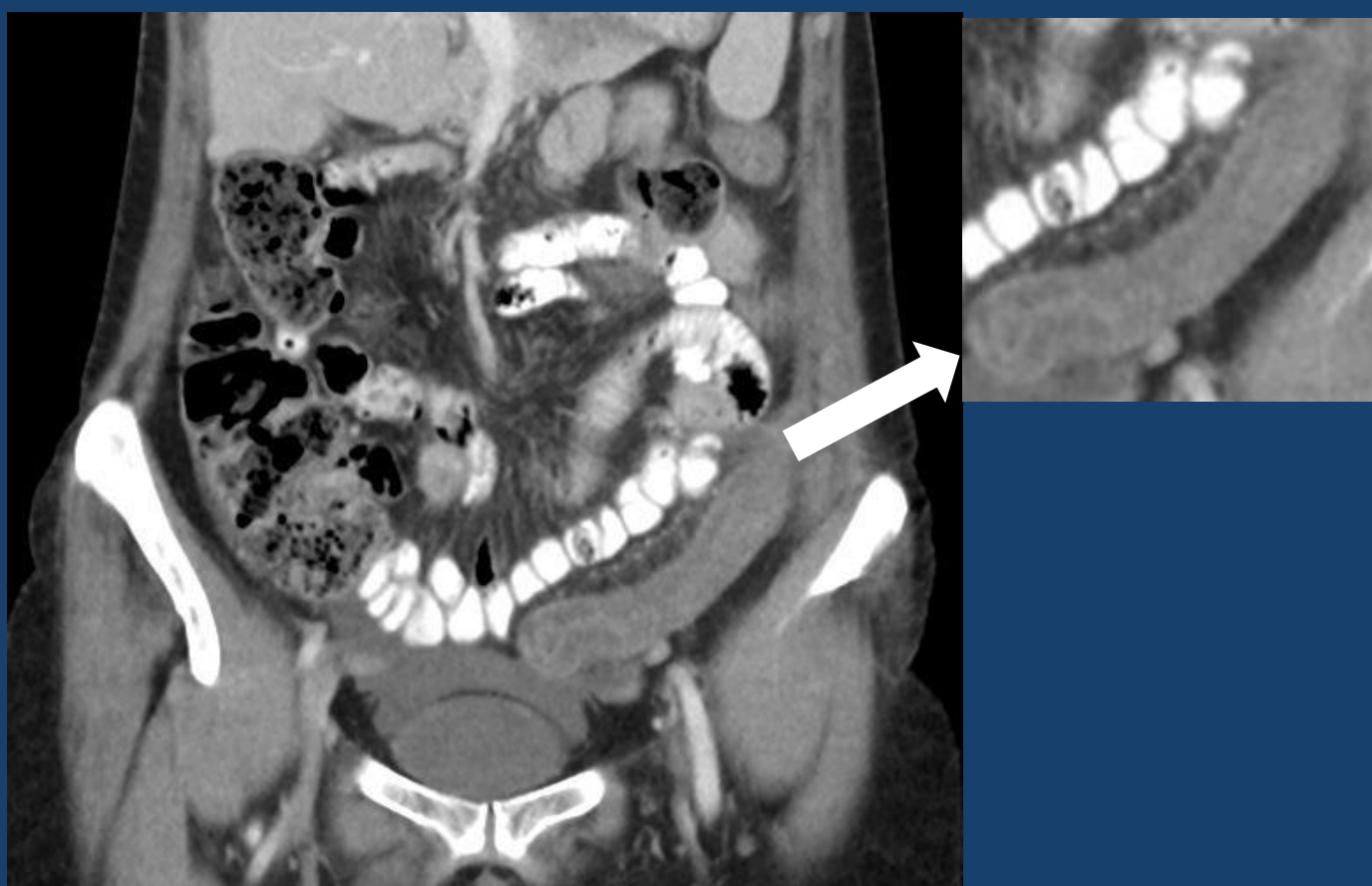
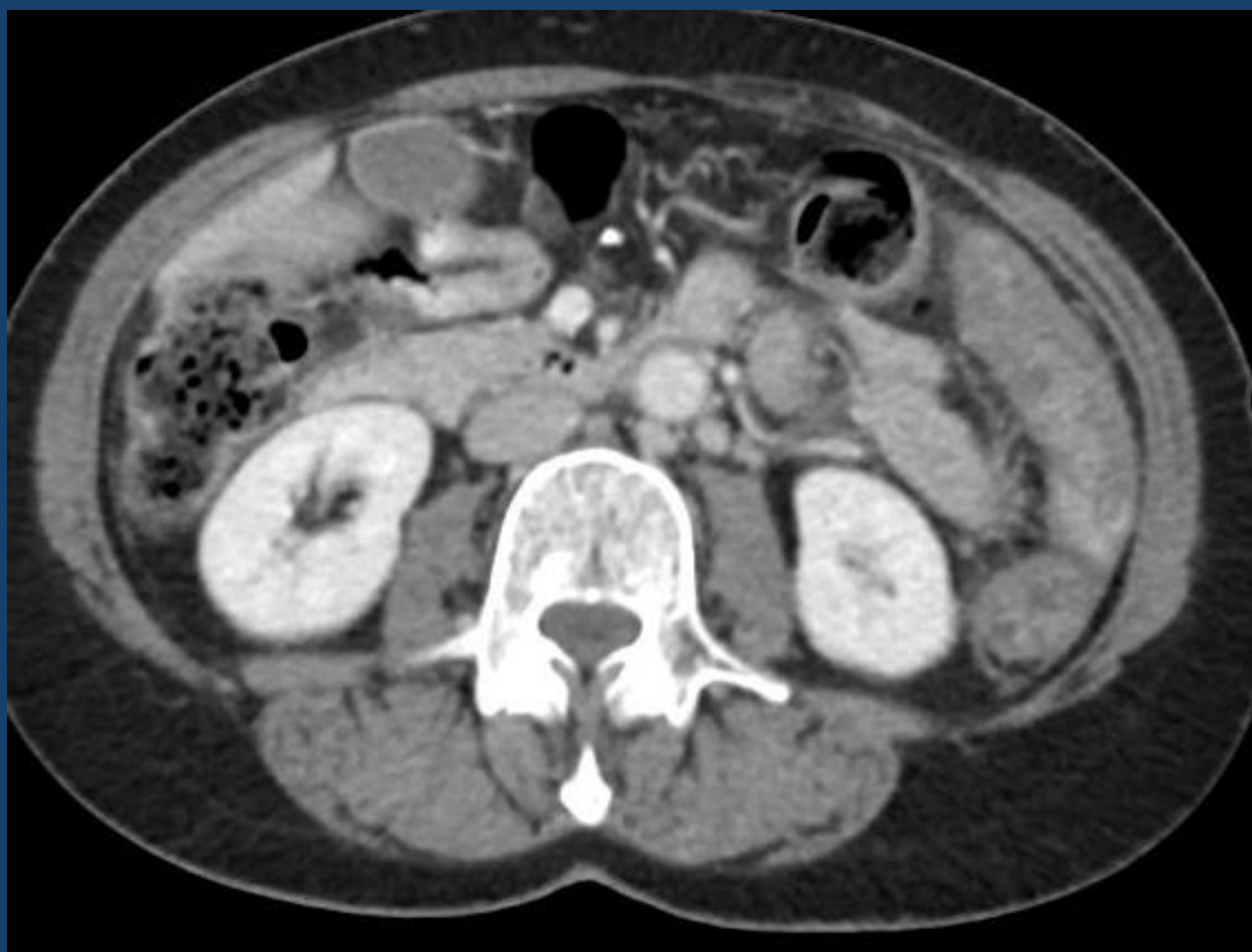
Referencia: Colitis isquémica. Unidad de Gastroenterología y Hepatología. Hospital San Jorge. Huesca . Departamento de Medicina y Psiquiatría. Universidad de Zaragoza . Servicio de Urgencias. Hospital San Jorge. Huesca.

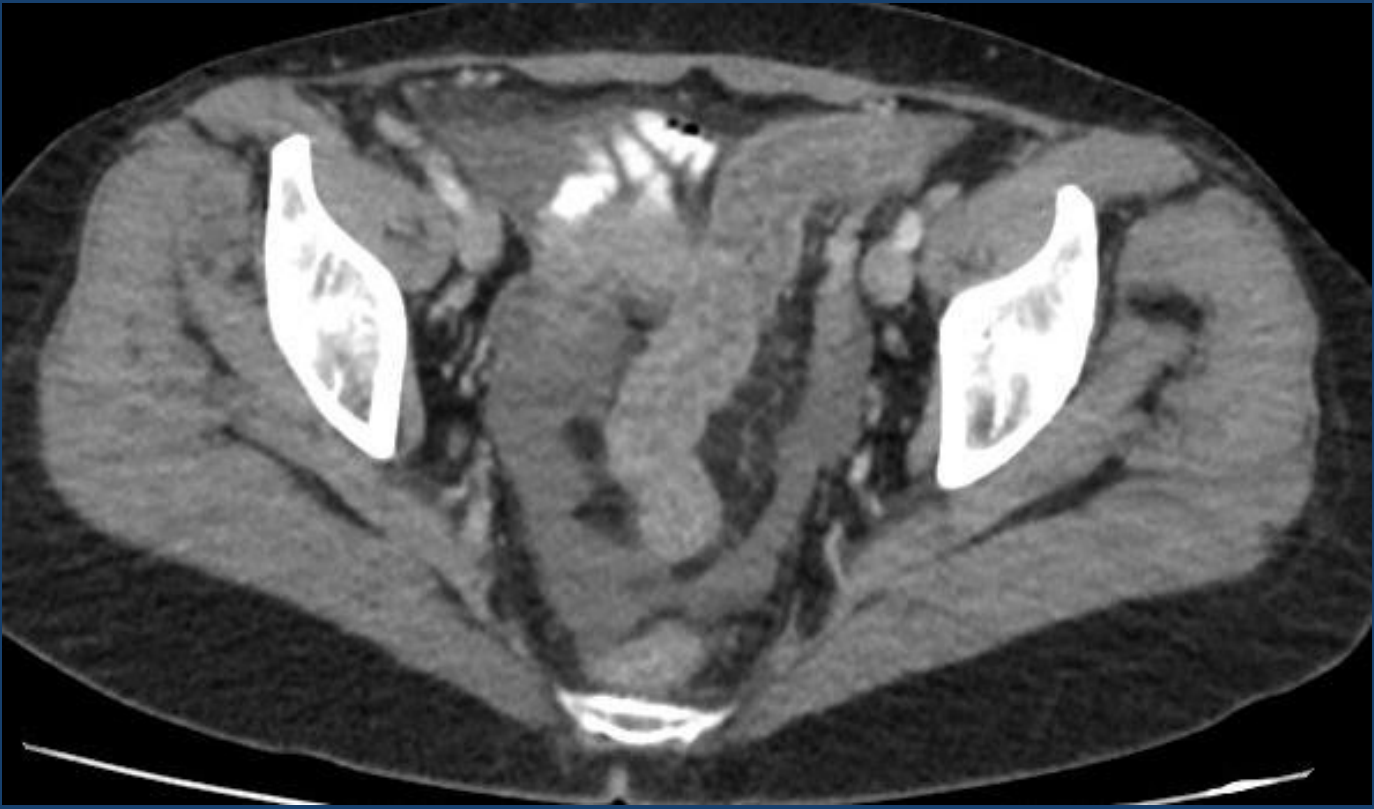
La TCMD permite evaluar los distintos estadios de la CI



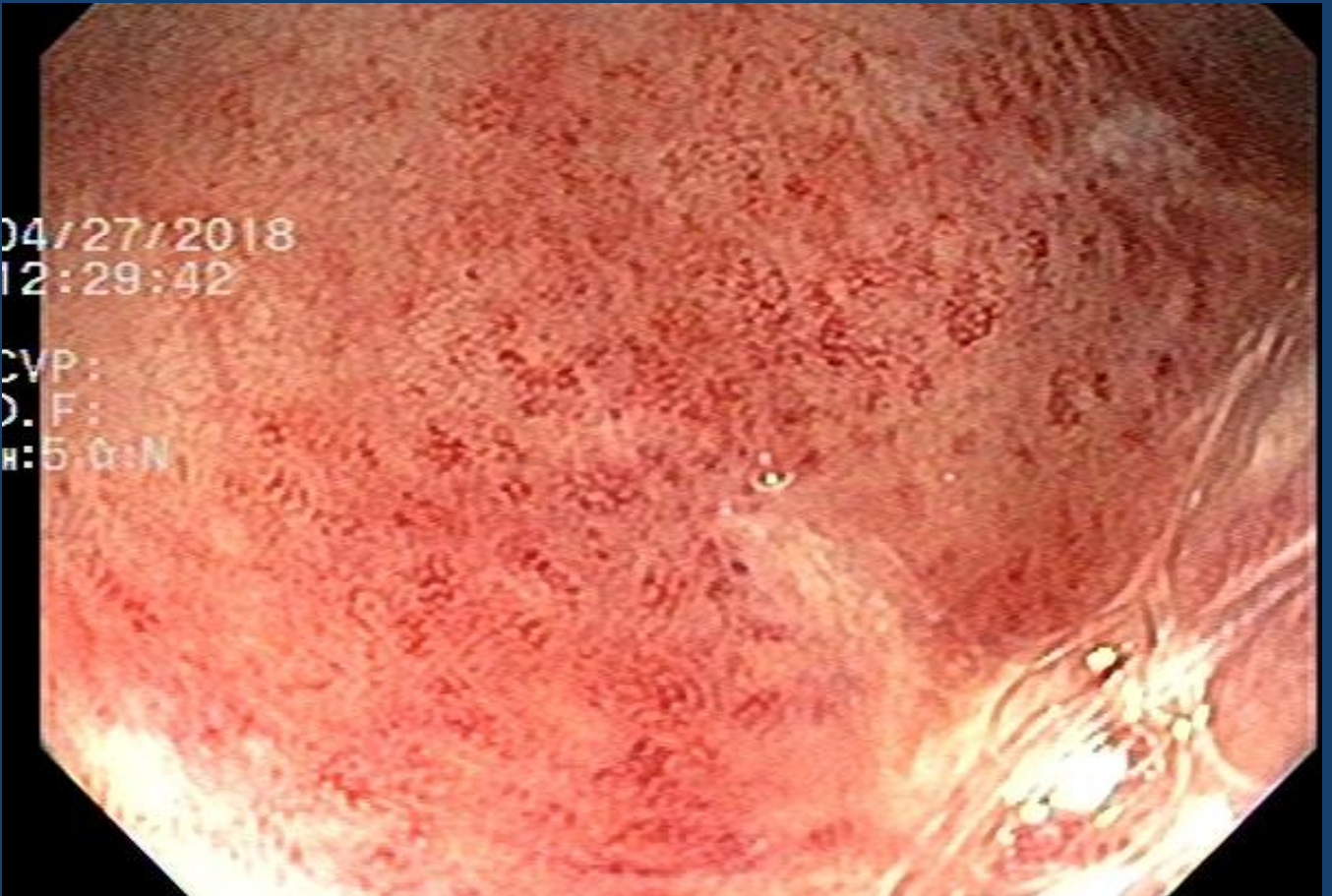
Engrosamiento parietal con edema de la submucosa, realce mucoso, alteración de la grasa y bordes mal definidos



Engrosamiento de la pared del colon descendente y sigmoides con captación del contraste y bordes delimitados.

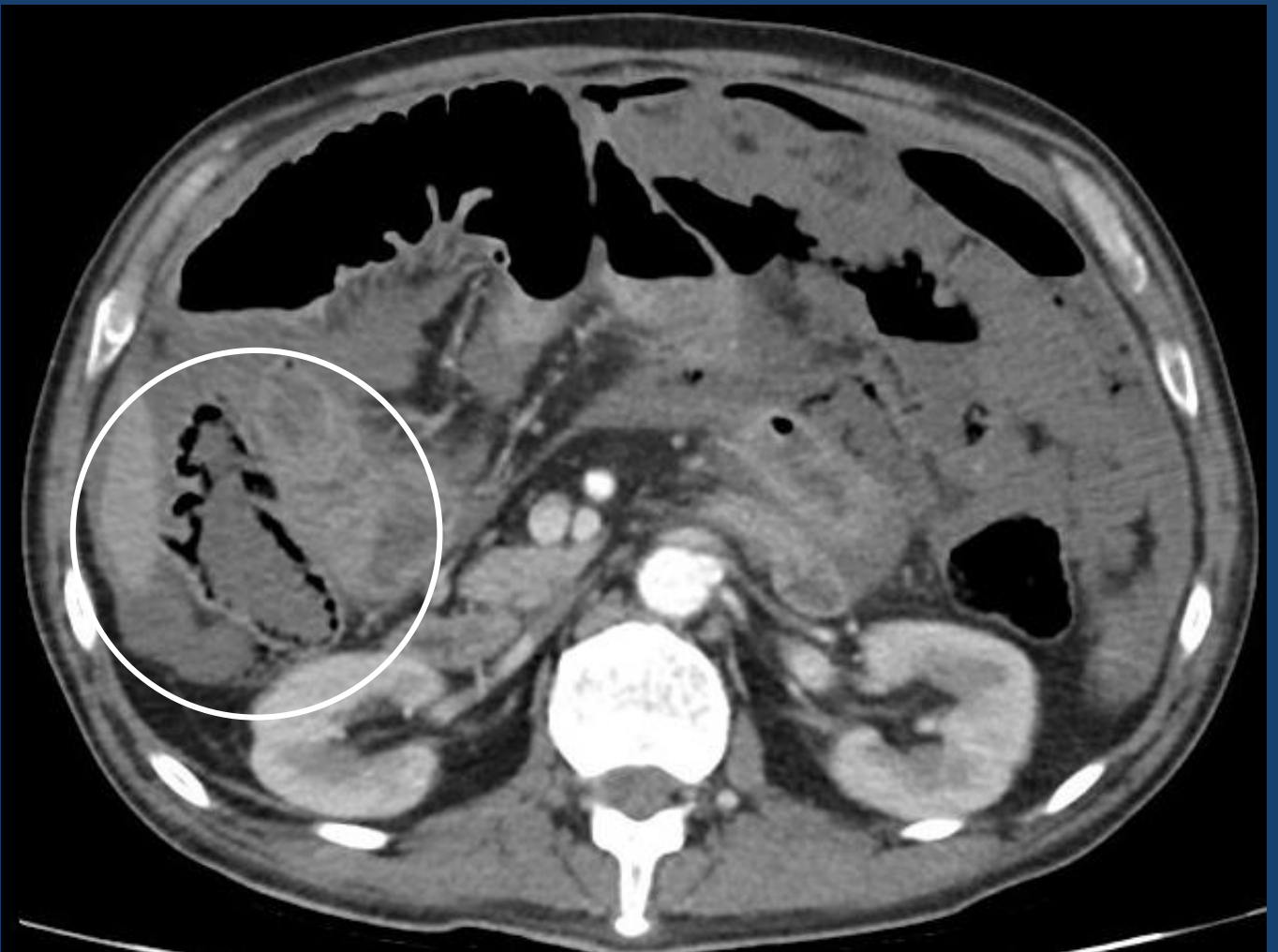
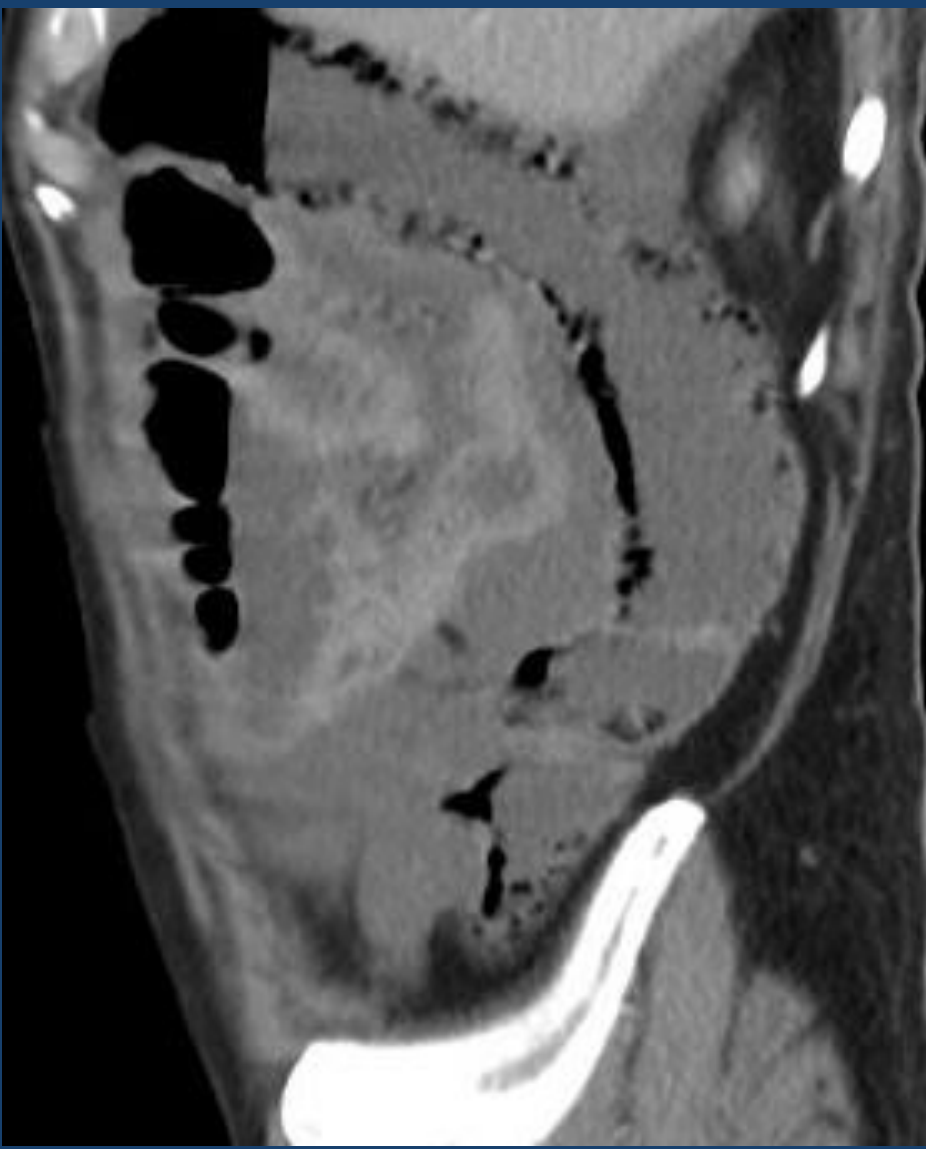


Engrosamiento parietal del colon sigmoides con realce post-contraste.
Colonoscopia dentro de las 48 horas para diagnóstico mediante biopsia.



Referencia: Servicio de gastroenterología. Hospital Italiano La Plata.

Colonoscopia: Islotes de mucosa congestiva y ulcerada, rodeadas de mucosa normal.



Neumatosis parietal colónica,
“afectación transmural del colon
ascendente”, signo de mal pronóstico.
Tratamiento quirúrgico.

Conclusión:

La CI aumentó su incidencia por la mayor esperanza de vida de la población en la actualidad, siendo la primera modalidad de elección la TCMD para determinar su distribución y el estadio en el cual se presenta para poder brindar un tratamiento oportuno, así como también eventual tratamiento quirúrgico precoz en caso de manifestaciones graves.

Bibliografía:

- <http://dx.doi.org/10.4067/S0717-93082007000400005> COLITIS ISQUÉMICA NO OCLUSIVA GANGRENOSA: CRITERIOS DIAGNÓSTICOS CON TOMOGRAFIA COMPUTADA MULTIDECTOR
- SERAM 2014/S-0255 Manifestaciones Radiológicas de la Colitis Isquémica
- <http://dx.doi.org/10.1594/seram2012/S-1344> TRANSMURAL O NO: ESA ES LA CUESTION. Correlacion del TCMD y la anatomia patologica en las colitis isquemicas.
- The American Journal of Gastroenterology. ACG: Epidemiology, Risk Factors, Patterns of Presentation, Diagnosis, and Management of Colon Ischemia (CI). December 2014
- https://www.aegastro.es/sites/default/files/archivos/ayudas-practicas/29_Colitis_isquemica.pdf