

Síndrome de cerebelo blanco.

Dra. Sonia Lesyk.

Dra. María Fernanda Mateos.

Dr. Alfredo Buzzi.

Dr. Nicolás García de Quirós.

Dra. María Paola Herrera.



Introducción.

- El síndrome de cerebelo blanco es un signo de edema cerebral difuso en tomografía computada (TC), también conocido como signo del cerebelo denso o signo inverso (reversal sign).

Objetivo.

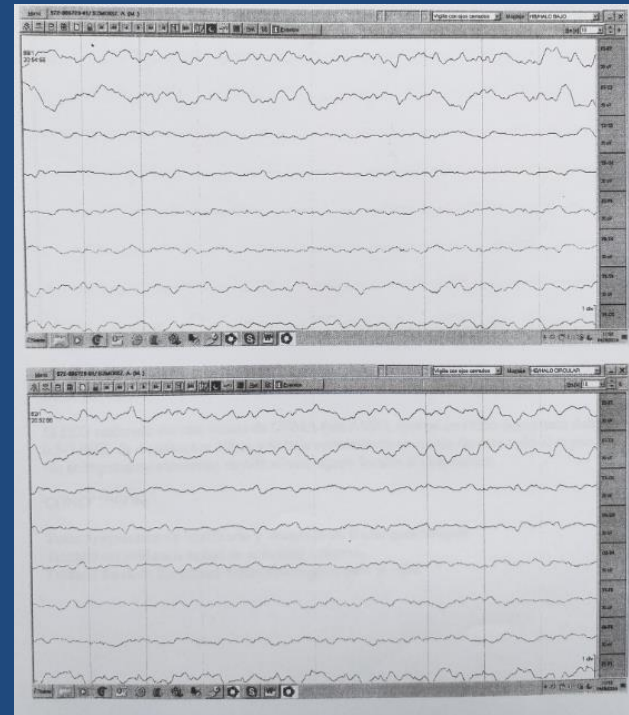
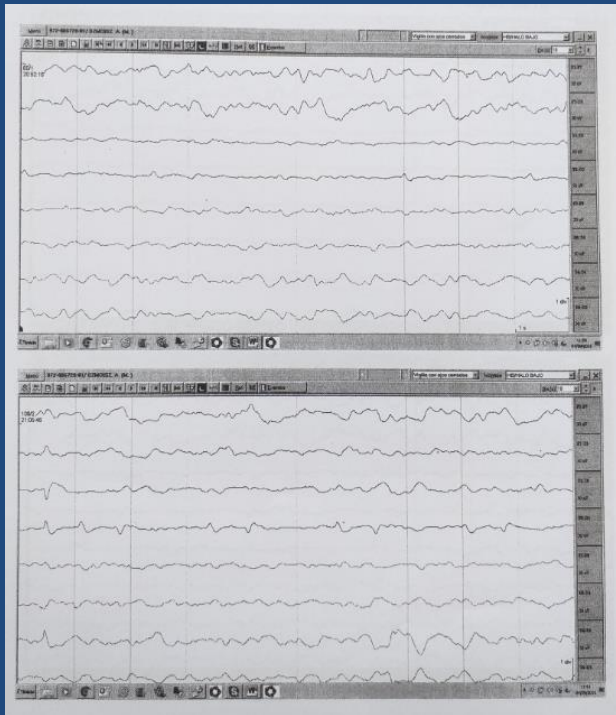
- Reconocer este signo como un indicador de daño cerebral irreversible, el cual se asocia con cuadros de daño cerebral hipóxico como asfixia bacteriana y encefalitis.

Presentación clínica.

- Paciente masculino de 7 meses previamente sano, que ingresa post paro cardiorrespiratorio de causa desconocida; con mala perfusión periférica, bajo sedación y pupilas simétricas; post ARM se realiza TC de cerebro que muestra el síndrome de cerebello blanco.

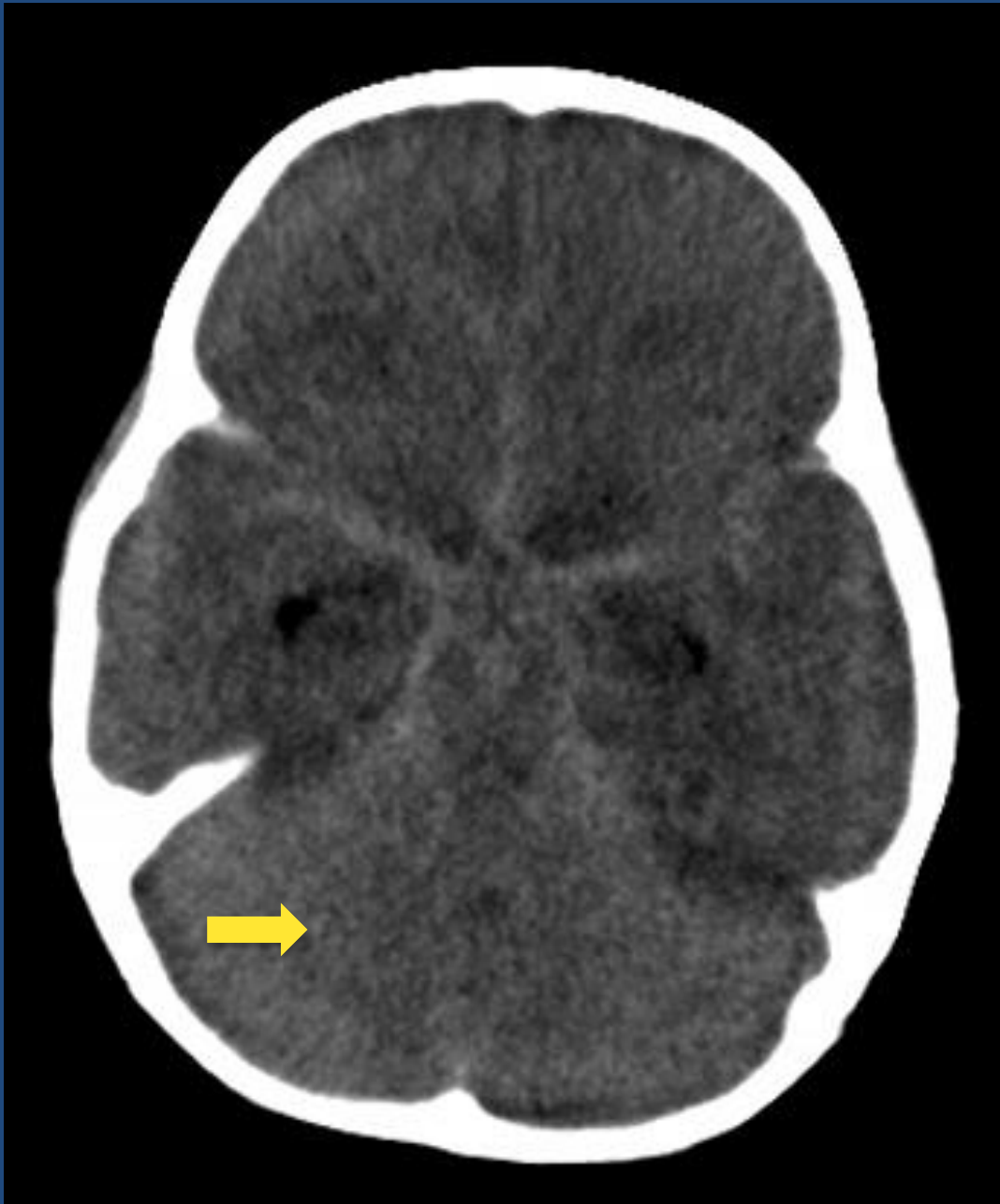Presentación clínica.

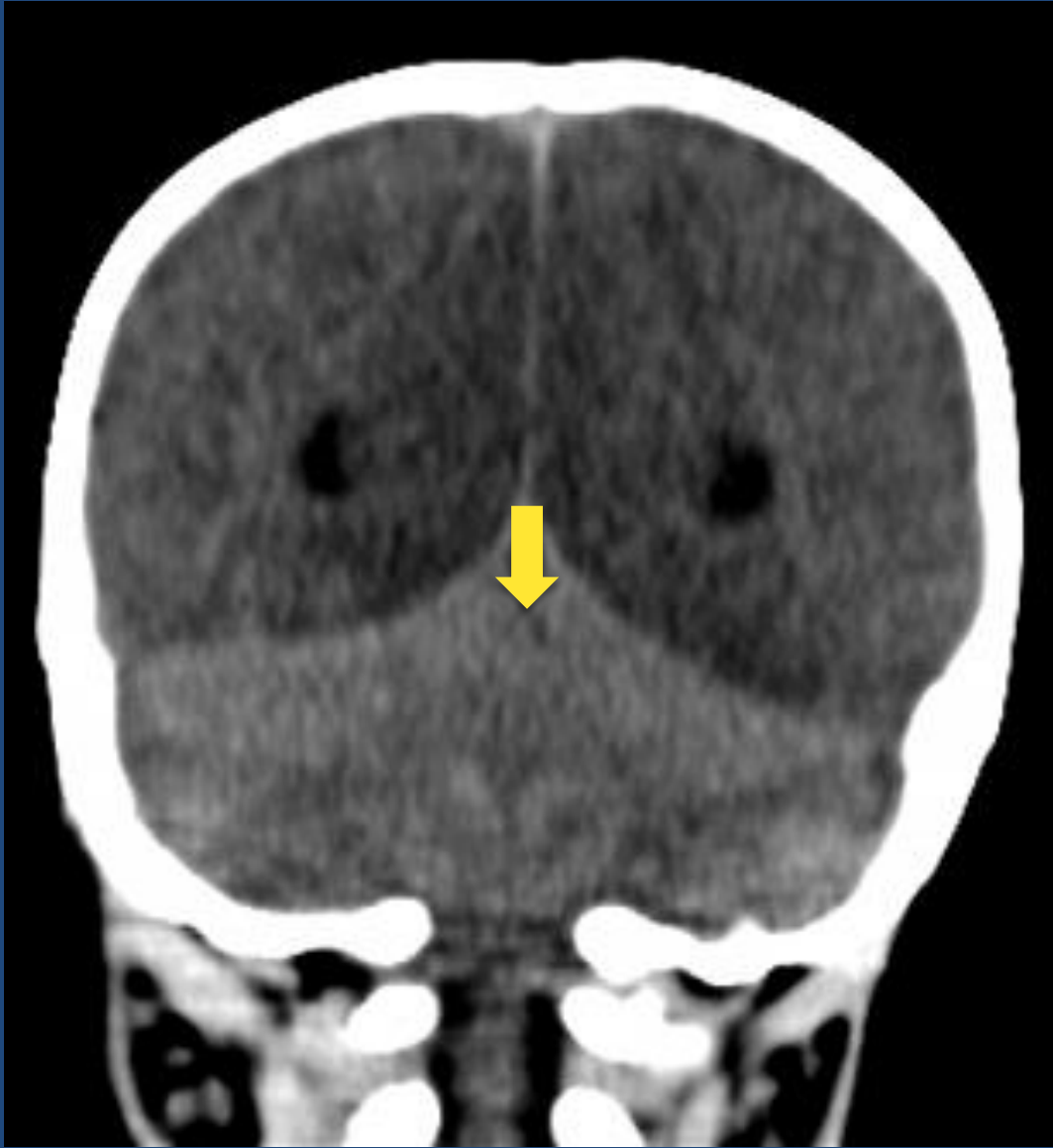
- Dicho hallazgo coincidió con electroencefalograma (EEG) de trazado lentificado y atenuado; falta de respuesta neurológica y pupilas midriáticas.

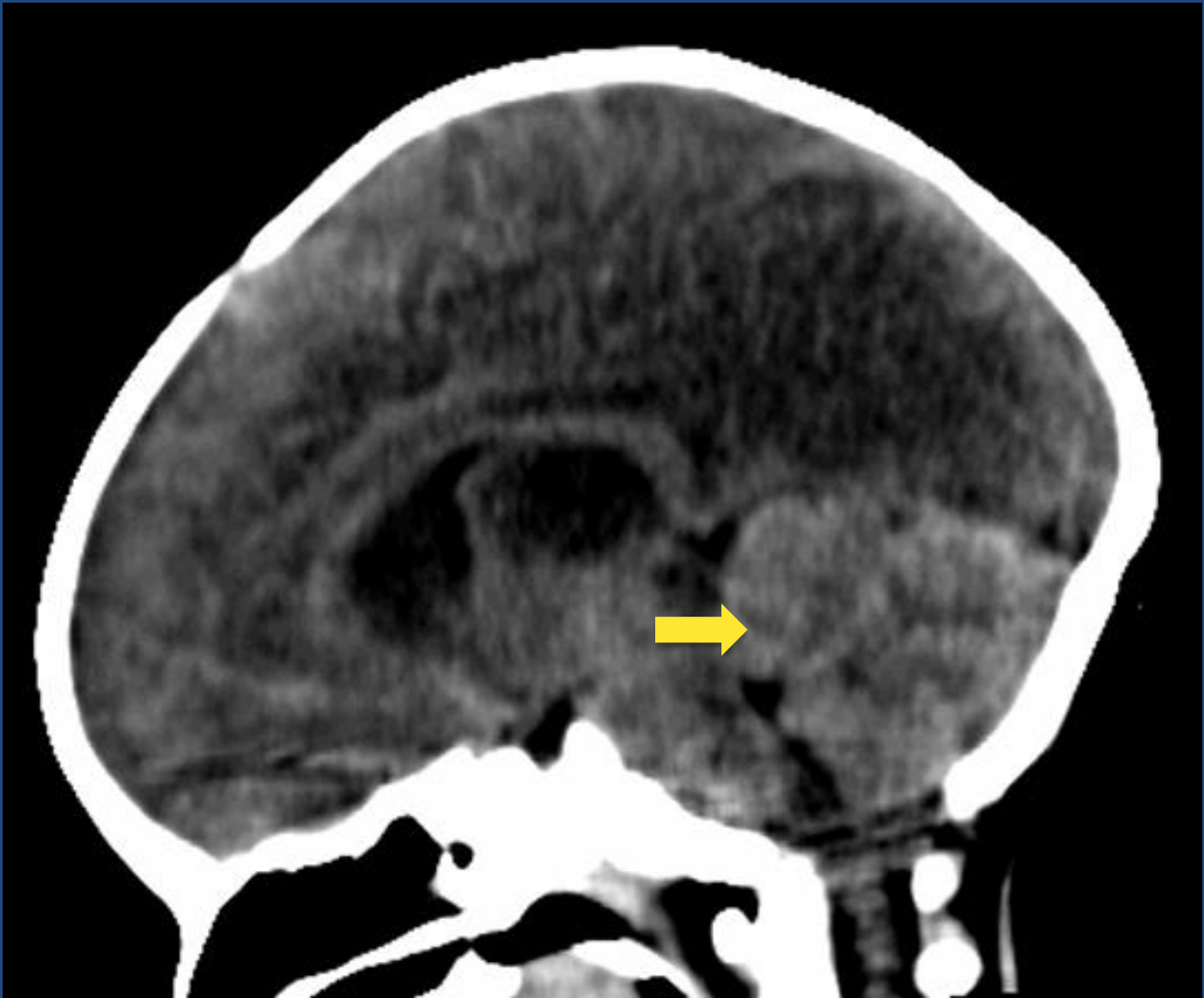

Hallazgos imagenológicos.

- Tomografía de cerebro simple sin contraste.
- Evidencia pérdida de la interfase entre la sustancia blanca y la sustancia gris, con marcada hipodensidad cerebral que contrasta con la densidad preservada de los tálamos, tronco encefálico y en ambos hemisferios cerebelosos.







Conclusiones.

- El signo del cerebelo blanco en tomografía es sugestivo de daño cerebral hipóxico irreversible.
- Se ha descrito que el 35% de los pacientes que presentan este signo mueren o presentan daño cerebral.
- Se cree que existen factores químicos y metabólicos secundarios a la noxa e isquemia, produciendo así, un edema citotóxico inicial y posteriormente edema vasogénico.

Bibliografía.

- Leonardo Guilhermino Gutierrez, Alex Rovira, et al. CT and MR in non-neonatal hypoxic-encephalopathy: radiological findings with pathophysiological correlations. *Neuroradiology*. 2010;52:949-976.
- Lorena Jiménez Castro, Hernán Darío Aguirre, et al. Signo del cerebelo blanco o signo reverso. *Neurología Argentina*. 2014;6 (3):160-163.
- RA Cohen, RA Kaufman, et al. Cranial Computed tomography in the abused child with head injury. *American Journal of Roentgenology*. 1986;146: 97-102. [10.2214/ajr.146.1.97](https://doi.org/10.2214/ajr.146.1.97).
- Kavanagh E. The reversal sign. *Radiology* 2007; 245:914–915.