

**GANGLIONEUROMA
SUPRARRENAL EN
PACIENTE
PEDIATRICO.
REPORTE DE UN
CASO.**



Autores:



Bobadilla Carlos Ariel,
Segovia Juan Mariano,
Cardozo Sarubbi
Adriana.
Espínola Magalí.

**Hospital Central del
Instituto de Previsión
Social.**



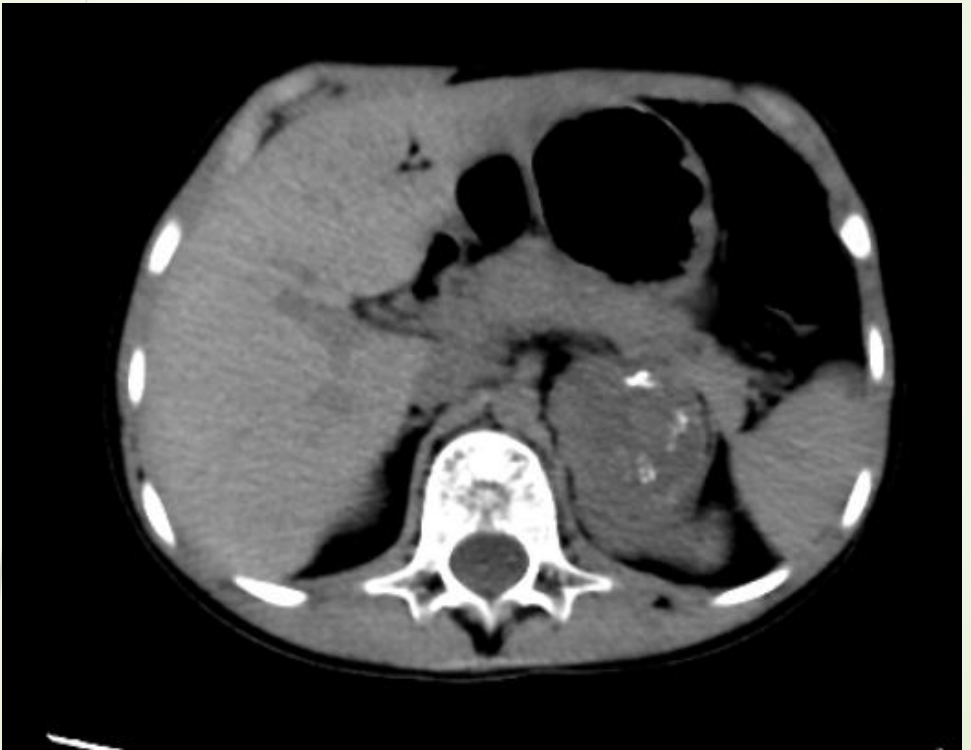Presentación clínica:

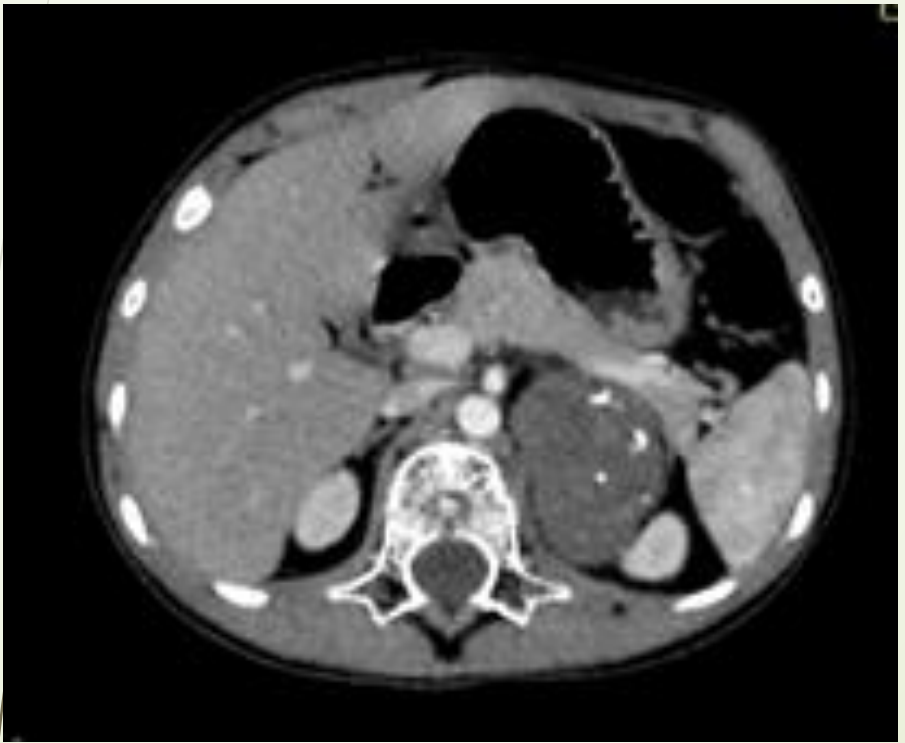
- Paciente escolar de sexo masculino de 10 años de edad sin antecedentes patológicos previos, consultó por episodios de vómitos y dolor abdominal. Se le realizó estudios imagenológicos, constatándose en la ecografía abdominal una masa heterogénea en polo superior del riñón izquierdo con aparente plano de clivaje con las estructuras adyacentes. Luego en el estudio tomográfico contrastado se constata la misma en topografía mencionada midiendo aproximadamente 5cm de longitud mayor desplazando al riñón caudalmente.

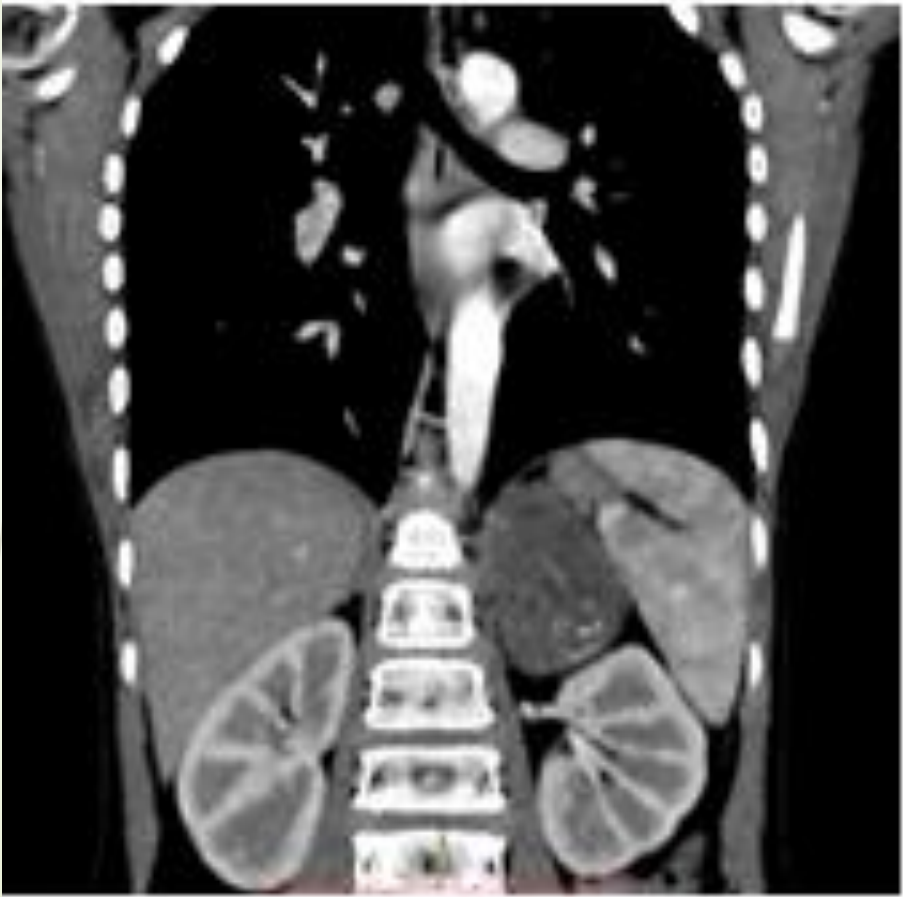- 
- 
- ▶ Por lo que se decide la realización de biopsia por Trucut cuyo resultado de anatomía patológica informó células fusiformes de estirpe nerviosa y ganglionar compatibles con Ganglioneuroma, por lo que se decidió su posterior intervención quirúrgica.

Hallazgos Imagenológicos:

- ▶ En la TC Abdominal se observó una masa con densidad partes blandas en proyección de la adrenal izquierda, con calcificaciones amorfas en su interior y tenue realce post-contrastal inhomogéneo, que mide 5cm de diámetro mayor, con plano de clivaje con las estructuras contiguas.







Discusión:

- ▶ Se presenta el caso de un paciente escolar con el diagnóstico de Ganglioneuroma, el tumor más infrecuente entre los tumores que derivan de la cresta neural, siendo sólo un 15% de asiento suprarrenal, cuyos diagnósticos diferenciales son el Incidentaloma y el Feocromocitoma.

Conclusión:

- El Ganglioneuroma es una neoplasia benigna derivada de la cresta neural, compuesta de células ganglionares maduras y células de Schwann. La mayoría se localizan en el mediastino posterior, seguido del retroperitoneo. Sólo una pequeña proporción de Ganglioneuromas se originan en la médula suprarrenal, siendo más frecuentes en niños y adultos jóvenes. La exéresis de dicha masa y su posterior estudio histopatológico confirmaron el diagnóstico.