



## UTILIDAD DE LA RESONANCIA FETAL EN LAS ANOMALIAS DEL SNC. NUESTRA EXPERIENCIA.

**Russo, Ivan Maximiliano**  
**Civetta, Julieta**  
**Carrizo Konstantinoff, Zoe**  
**Gutierrez, Santiago**  
**Echeverria, Elsa Anahi**  
**Jozami, Lorena**



## OBJETIVOS

- Determinar las indicaciones y aplicaciones clínicas de la RM fetal focalizada en SNC, sus ventajas y limitaciones.
- Utilidad como complemento del estudio ecográfico para el diagnóstico prenatal.
- Mostrar nuestra experiencia en los estudios realizados en nuestro servicio.



## REVISIÓN DEL TEMA

La ecografía fetal continúa siendo la primera modalidad de imagen en el estudio de la salud fetal, por su accesibilidad, bajo costo y seguridad del método. Pero, existen alteraciones que pueden pasar desapercibidas, por problemas técnicos (artefactos, operador), condiciones maternas o fetales.

### Indicaciones:

- Alteración identificada en US, para mejor caracterización o detección de anomalías asociadas.
- Historia de patología cerebral severa en embarazo anterior con US normal.
- Riesgo elevado de anomalías del desarrollo cerebral, por infección fetal o sospecha de daño isquémico.



## **Ventajas de la RM fetal de SNC sobre la ecografía:**

- Mejor resolución espacial y capacidad multiplanar.
- Adecuada visualización de ambos hemisferios cerebrales .
- Valoración detallada del desarrollo cerebral .

## **Limitaciones de la RM fetal:**

- Artefactos por movimiento fetal .
- Baja resolución espacial en corta edad gestacional.
- Es discutida su seguridad en el 1° trimestre de embarazo.
- Claustrofobia o incomodidad de la paciente durante el estudio.

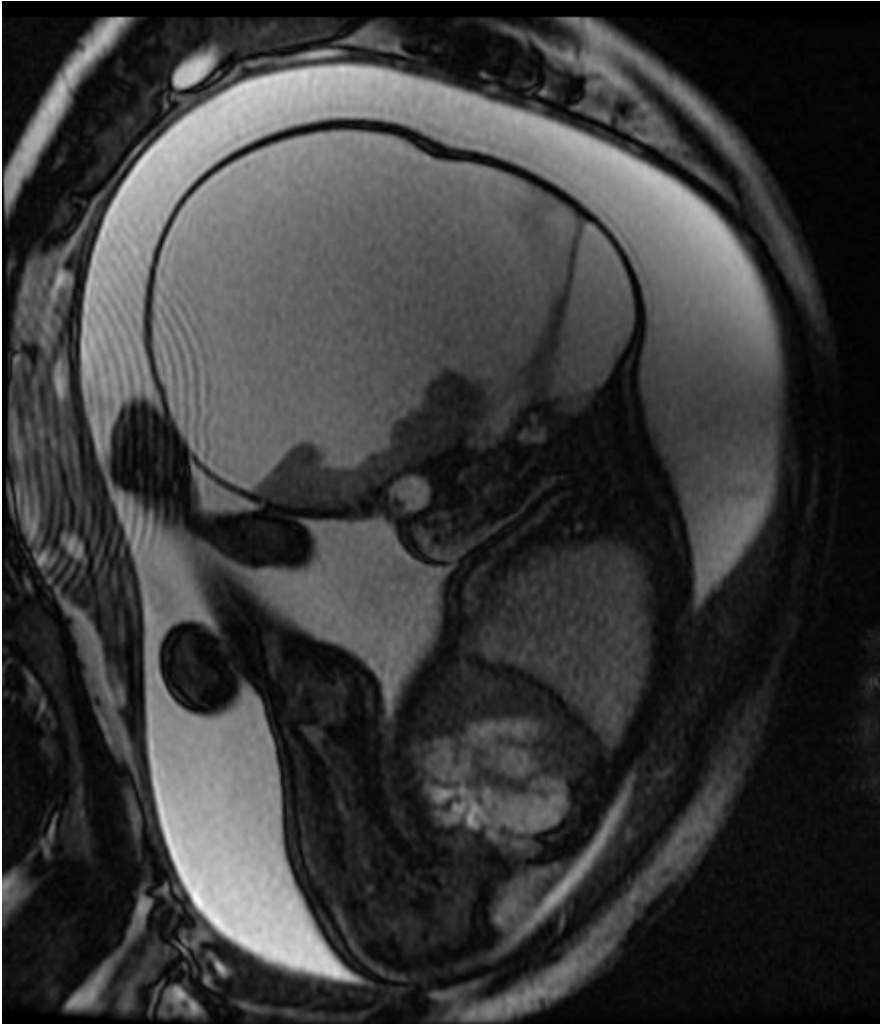


## PROTOCOLO DE ESTUDIO

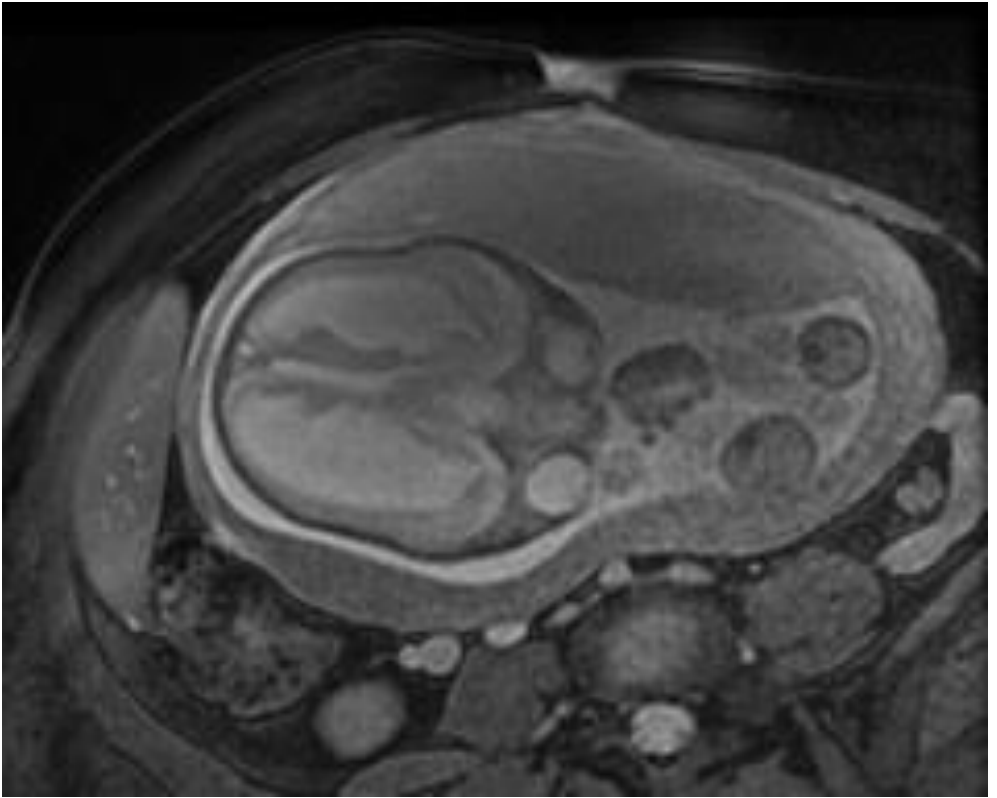
- \* Single Shot Fast Spin Echo T2
- \* Secuencia FIESTA
- \* Fast Spin Echo T1
- \* Difusión

## NUESTRA EXPERIENCIA

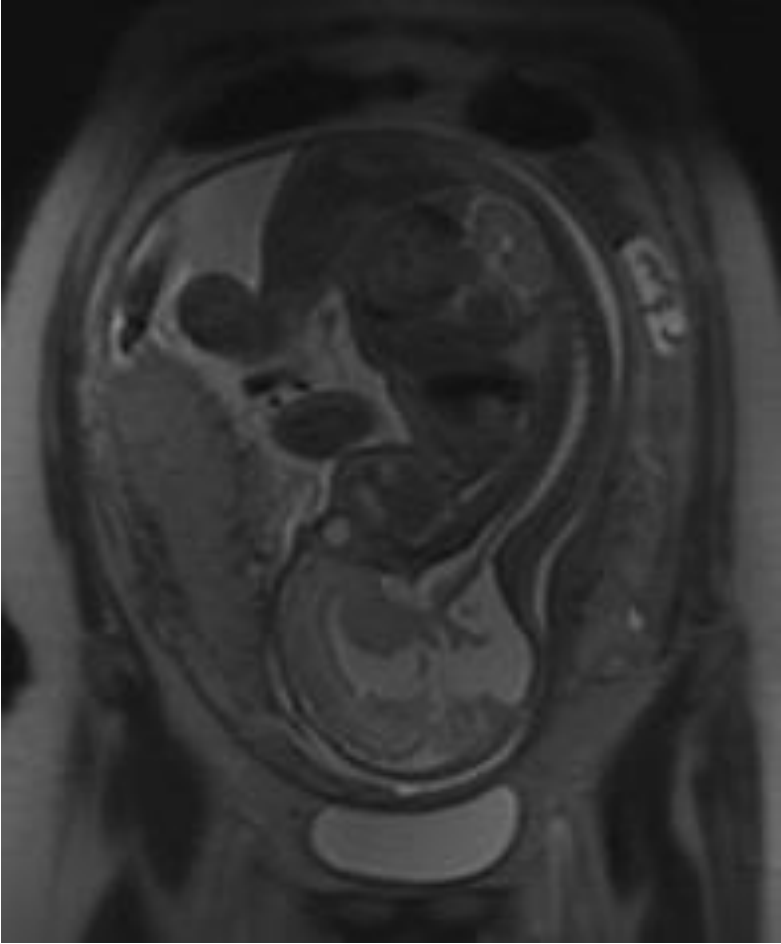
De las 28 resonancias fetales de SNC realizadas en nuestro servicio, en 25 se encontró hidrocefalia como hallazgo más frecuente. En 6 se asocio a alteración del cuerpo calloso (Agenesia-Hipoplasia), tres a malformación de Dandy Walker y otras tres a malformación de Chiari II con mielomeningocele.



**Macrocefalia, asociada a holoprosencefalia alobar.**

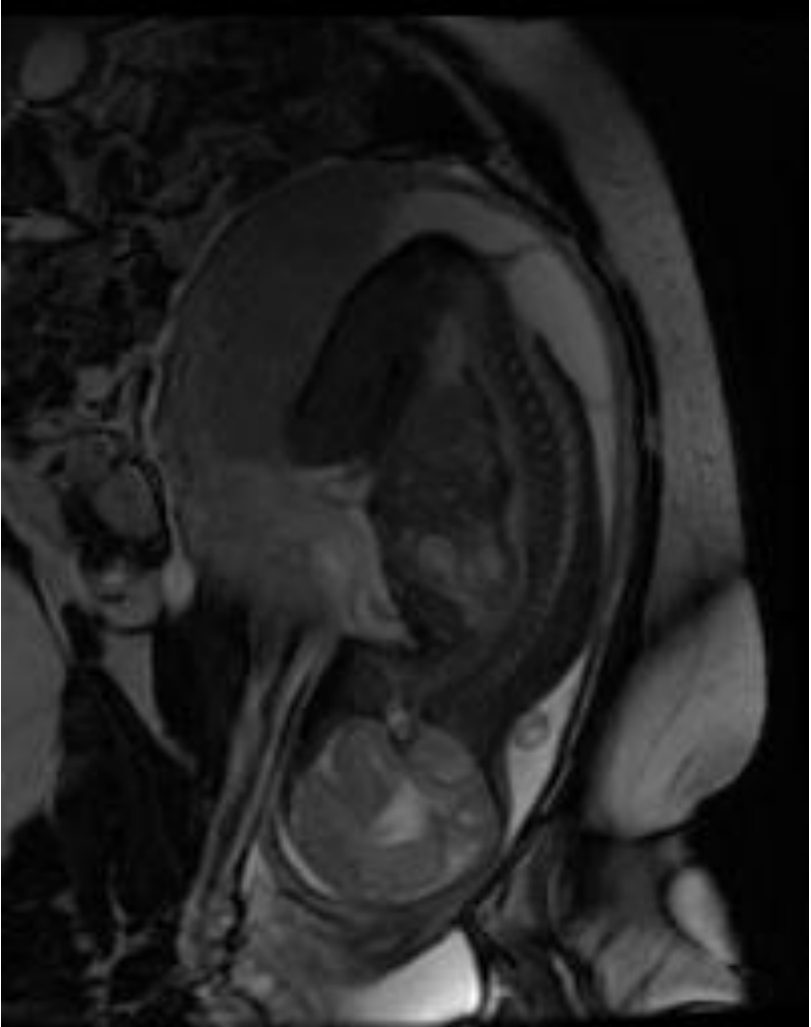


**Ventriculomegalia que involucra a los ventrículos laterales y al 3er ventrículo**



## Malformación de Dandy Walker





## Mielomeningocele lumbosacro



## CONCLUSIÓN

Si bien la ecografía continua siendo el método de despistaje inicial para la detección de patologías fetales, la resonancia magnética constituye una herramienta útil, en los casos que la primera no aporte la información necesaria o se necesitare confirmación diagnóstica de casos puntuales.

A través de este trabajo se intento explicar la utilidad y las limitaciones de la RM de SNC como complemento a la ecografía, mostrando además nuestra experiencia en este campo de estudio.

## BIBLIOGRAFÍA

**Resonancia fetal: utilidad de esta técnica diagnóstica y revisión de nuestra casuística.** Lopez Redondo y col. Sociedad Europea de Radiología. Seram 2014.

**RM fetal en las anomalías del SNC. Aspectos de interés para el obstetra.** Manuel Recio Rodriguez y col. RAR Vol 74. Numero 4. 2010.

**Diagnóstico prenatal de ventriculomegalia e hidrocefalia fetal.** Maria Teresa Peñaherrera Ron. Enfermeria investiga. Vol 3 N4 . 2018.

