

**TALALGIA EN PEDIATRIA:
ENFERMEDAD DE SEVER
HALLAZGOS
ULTRASONOGRAFICOS**

**Dra.Yeny Blanco.
Dr. Carlos Canetti.**

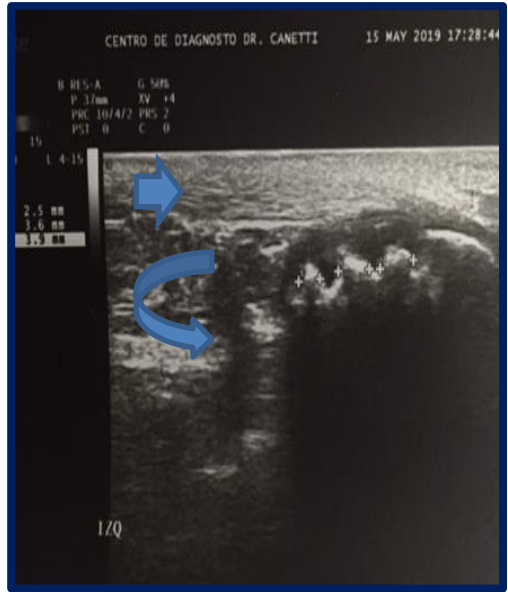
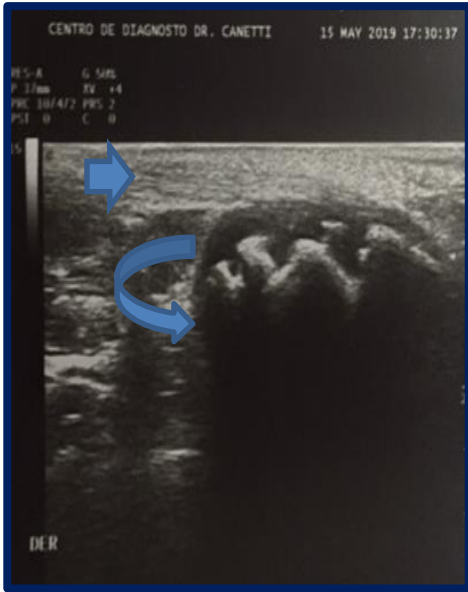
**Centro de
diagnostico Canetti**



TALALGIA EN PEDIATRIA: ENFERMEDAD DE SEVER HALLAZGOS ULTRASONOGRAFICOS

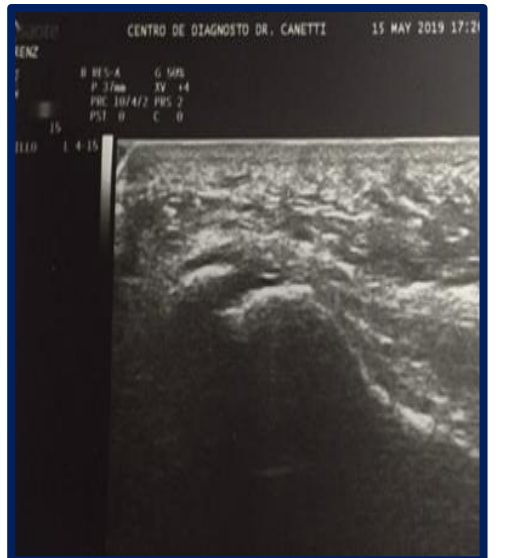
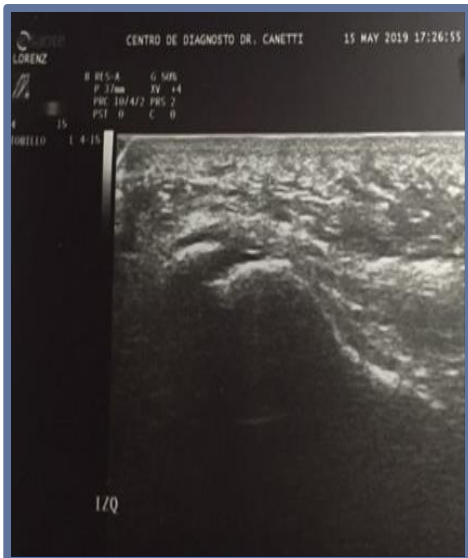- **CUADRO CLÍNICO:** Paciente masculino de 9 años con clínica de 2 meses de evolución, presentando **talalgia bilateral** que empeora durante y después de la actividad, especialmente al correr y saltar y mejora con el descanso.
- Viene a la consulta con diagnostico de fascitis plantar bilateral.
- **ANTECEDENTE:** **Pies planos.**
- **EXAMEN FÍSICO:** Presenta dolor; a la dorsiflexión pasiva del tobillo y compresión del calcáneo (prueba de compresión) el cual se exagera al pararse de puntillas (**signo de Sever**).

TALALGIA EN PEDIATRIA: ENFERMEDAD DE SEVER HALLAZGOS ULTRASONOGRAFICOS



Corte longitudinal de la cara posterior de ambos calcáneos, observando borde óseo irregular característico de proceso inflamatorio que afecta el hueso inmaduro. (flecha curva).

Tendones aquileanos (flecha) de aspecto fibrilar, sin evidencia de bursitis retrocalcánea.



Ambas fascias plantares de ecoestructura fibrilar conservada, se descarta la sospecha de fascitis.

TALALGIA EN PEDIATRIA: ENFERMEDAD DE SEVER HALLAZGOS ULTRASONOGRAFICOS

Ultrasonografía

Permite examinar no solo el núcleo secundario del calcáneo, sino el tendón de Aquiles y la bursa retrocalcánea; ya que la *Tendinitis o la bursitis puede acompañar a Enfermedad de Sever*.

Hallazgos ultrasonográficos

En nuestro paciente demostró que se podría observar la fragmentación del núcleo secundario de osificación del calcáneo.

TALALGIA EN PEDIATRIA: ENFERMEDAD DE SEVER HALLAZGOS ULTRASONOGRAFICOS

Enfermedad de Sever

- También conocida como apofisítis del calcáneo, es causa de dolor en el talón en el niño esqueléticamente inmaduro debido al uso excesivo.
- Se cree que la lesión en el centro de osificación secundario es causada por una apofisitis de tracción en el talón, que se correlaciona con el sitio de inserción del tendón de Aquiles.
- Por lo tanto, la afección a menudo coincide con el inicio del crecimiento acelerado de un paciente pediátrico.

TALALGIA EN PEDIATRIA: ENFERMEDAD DE SEVER HALLAZGOS ULTRASONOGRAFICOS

DIAGNÓSTICO

- Es clínico, y las imágenes por lo general no son necesarias.
- Pero si la presentación es atípica, grave o persistente, se solicitan radiografías para evaluar o descartar una infección, neoplasia o fractura oculta.
- **Hallazgos observados** son fragmentación, esclerosis o aumento de la densidad de la apófisis del calcáneo; los cuales ***pueden verse en variantes normales.***

**TALALGIA EN PEDIATRÍA:
ENFERMEDAD DE SEVER
HALLAZGOS
ULTRASONOGRÁFICOS**

CONCLUSIÓN

El conocimiento de esta enfermedad es importante para *reducir los estudios radiográficos innecesarios* y *en caso de presentación atípica por todo lo expuesto anteriormente se sugiere solicitar primero un estudio ecográfico.*