

Hallazgos RM en enfermedad de Paget Mamaria SERIE DE CASOS

Corina BIANCO *, Themis TRIGO*, Liliana
SERVENTE**

*IMAGEN-SMI, **UDELAR
Montevideo URUGUAY

PRESENTACIÓN DE CASOS

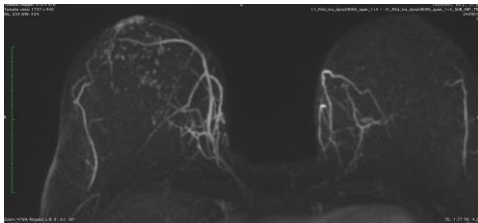
Se presentan los hallazgos en RM en cuatro pacientes con diagnóstico histológico de Enfermedad de Paget (EP) a quienes se realiza RM para valoración de extensión lesional.

Las cuatro pacientes son de sexo femenino, con edad entre 57 y 79 años. Dado que el Centro recibe pacientes de diferentes Instituciones de Salud, no fue posible la correlación histopatológica en dos de las cuatro pacientes.

Los estudios fueron realizados en resonador 1.5 T (Siemens Aérea o Avanto) con secuencias T2, sin y con saturación grasa, estudio dinámico con contraste i.v

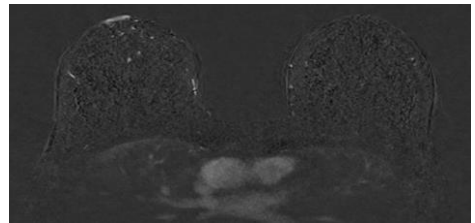
CASO 1- SF, 57 a.

Paget mama derecha. Microcalcificaciones retroareolares en mamografía



MIP 2do min

min



Axial dinámico sustracción, 2do

Realce intenso de mamelón derecho. Múltiples focos retroareolares, algunos de distribución ductal.

EVOLUCION

Mastectomía central derecha.

AP: Carcinoma ductal in situ Van Nuys 3, comprometiendo galactóforos, de 25 mm (profundidad) x 8 x 4 mm con compromiso pagetoide de pezón. Bordes libres. Sin neoplasia invasiva.

Dos ganglios centinela libres de neoplasia (0/2).

CASO 2- SF 60a.

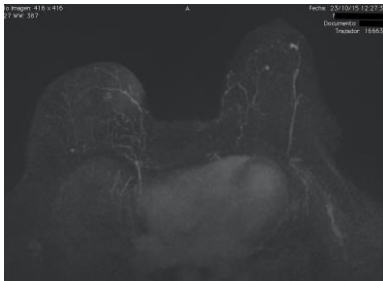
Mayo/2014: Mastectomía central derecha y biopsia pezón izquierdo:

- 1) Pezón izquierdo sin proliferaciones neoplásicas.
- 2) Mama derecha: Pezón con Enfermedad de Paget. Mama subyacente con hallazgo de Carcinoma ductal infiltrante NOS score 7. Mide 8x4x7mm. Márgenes de resección, incluyendo piel, sin compromiso neoplásico. GC negativos

Oct/ 2015 RM mamaria.:

Foco en sector profundo de MD.

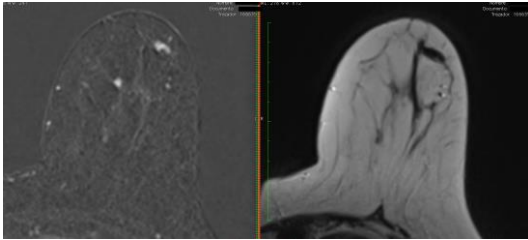
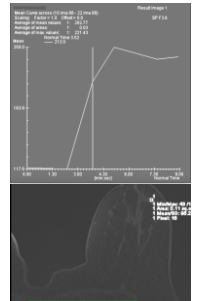
Hallazgo de nódulo retroareolar de MI.



MD: Foco del sector profundo

MI: Nódulo bilobulado, bien delimitado, con realce homogéneo y Curva Tipo 2

Birads 4.



DINAMICO, 2do minuto T2 nódulo hipointenso

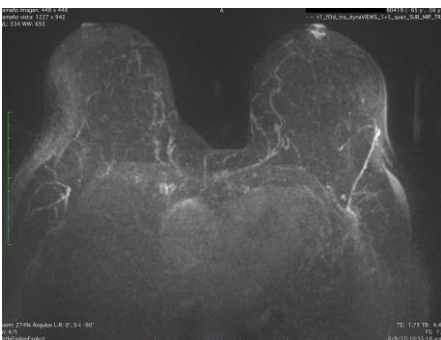
EVOLUCIÓN

Dic/ 2016 . PAAF MI : quiste denso, cuyo diagnóstico diferencial es con lesión de células apocrinas.

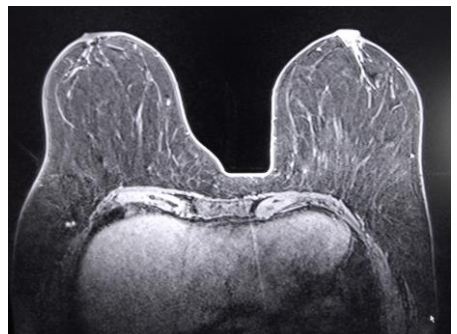
RM 2017: Estabilidad del nódulo retroareolar de MI y del foco MD.

2018: biopsia percutánea de nódulo de MI : cambios proliferativos sin atipías.

CASO 3 - SF 59 a . Paget de mama izquierda

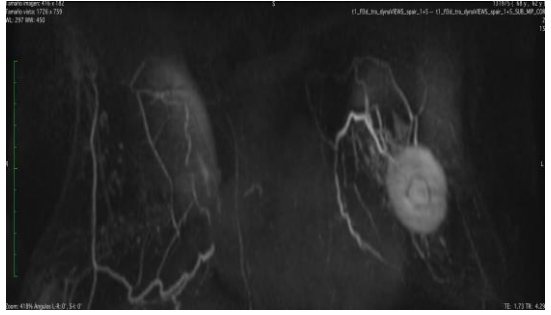
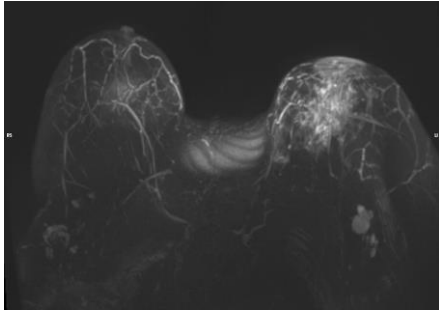


MIP 2do minuto, realce intenso de mamelón izquierdo.

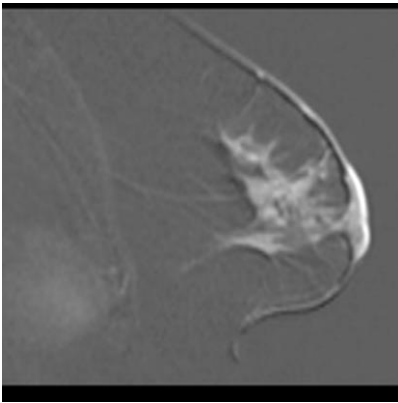


Axial DINAMICO 2do minuto
Realce del mamelón y regional retroareolar.

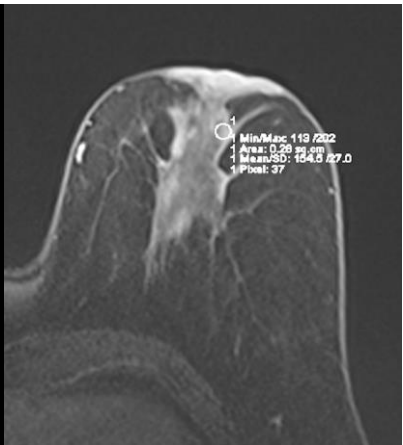
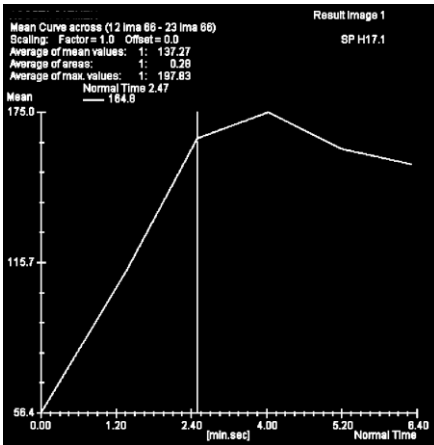
CASO 4- SF 62a. Paget mamario izquierdo



MIP Axial y coronal: realce de areola y mamelón izquierdos , realce segmentario del cuadrante central homolateral .
Hallazgo asociado: Adenomegalias en axila izquierda.



Sagital MI
Dinámico 2do min, sustracción.
Realce areola/pezón y segmentaria del cuadrante central .



Curva de realce

DISCUSIÓN

La EP mamaria, rara presentación del cáncer de mama (entre 0.5 y 3%), se caracteriza por eczema, erosión y ulceración del pezón y la epidermis areolar. Clínicamente plantea diagnóstico diferencial con enfermedad benigna.

El diagnóstico se establece mediante biopsia de piel, por la presencia en la epidermis de células de adenocarcinoma características (Células de Paget). Es más frecuente en mujeres posmenopáusicas, aunque puede presentarse en cualquier grupo etario. Si bien es raro, puede verse también en el varón con similares características.

Se correlaciona principalmente con el carcinoma ductal in situ (CDIS) pero puede asociar carcinoma ductal invasivo (CDI), por lo cual en toda paciente con diagnóstico histológico de EP deben realizarse estudios de imagen para identificar cáncer subyacente y facilitar la planificación del tratamiento.

Entre el 10% y el 50% de los tumores subyacentes asociados con EP pueden ser ocultos tanto clínicamente como en la mamografía o ecografía. La RM es una técnica de diagnóstico efectiva para diagnosticar cáncer clínica mamográficamente oculto; tiene alta sensibilidad para CDI aunque baja para CDIS. Sin embargo, la negatividad de la RM no excluye la presencia de lesiones ocultas.

Los hallazgos de la RM permiten planificar el tratamiento quirúrgico, el cual suele ser una mastectomía simple con o sin reconstrucción. En pacientes seleccionados con afectación del sector central puede plantearse cirugía conservadora

CONCLUSIÓN

Si bien no hay evidencia suficiente a favor del uso sistemático de RM preoperatorio en EP, se recomienda la misma, especialmente ante mamografía y ecografía negativas y ante probable tratamiento quirúrgico conservador.

Bibliografía

- 1-Abdullah İğci, Nihat Aksakal, and Enver Özkurt. Paget's Disease of the Breast . *Chapter 25 : Breast Disease-Management and Therapies*, Adnan Aydiner • Abdullah İğci Atilla Soran Editors- © Springer International Publishing Switzerland 2016
- 2-A. ZornozaM. Y col . Enfermedad de Paget de la mama: análisis de una serie de 27 casos. *Prog Obstet Ginecol. 2007;50(9):531-6*
- 3-Position Paper: Magnetic resonance imaging of the breast: Recommendations from the EUSOMA working group. *European Journal Of Cancer 46 (2010) 1296 – 1316*
- 4-Kathrin A. Frei et al. Paget Disease of the Breast, Findings at Magnetic Resonance Imaging and Histopathologic Correlation . *Investigative Radiology • Volume 40, Number 6, June 2005*

Agradecimientos:

- Personal de IMAGEN-SMI: Administrativos, Enfermería y Licenciados, por el esmero y dedicación en la labor diaria.
- Dras Elisa Laca, María Musto, Virginia Ortega, por compartir resultados histopatológicos.