



HE

HOSPITAL ESPAÑOL



EMPRESARIOS
DE SALUD S.A.



DEGERACION SUBAGUADA COMBINADA POR DEFICIT DE VITAMINA B12 : REPORTE DE UN CASO

AUTORES:

Mariana Zapata
Edson Villapuma
Juanita Salazar
Angela Romano
Ángela Neira
Franco Rizzo



CADI2019

CONGRESO ARGENTINO DE DIAGNÓSTICO POR IMÁGENES

22, 23 Y 24 DE AGOSTO 2019

BUENOS AIRES, ARGENTINA
CENTRO DE CONVENCIONES BUENOS AIRES

**HE**

HOSPITAL ESPAÑOL

EMPRESARIOS
DE SALUD S.A.

PRESENTACIÓN DEL CASO:

Paciente femenina de 66 años ingresa por inestabilidad en la marcha, pérdida de la fuerza y deterioro del sensorio. Antecedentes de diabetes, hipertensión arterial y desnutrición, presenta presión arterial (PA) de 190 /100 mmhg, inestabilidad en la marcha y deterioro del sensorio. Posterior a la regularización de la PA aumenta el deterioro del sensorio con relajación de esfínteres por lo que se decide su traslado a UTI. El laboratorio informa anemia y se realizan estudios de imagen evidenciando en la Resonancia Magnética signos en la medula sugestivos de trastorno metabólico, por lo que se realiza dosaje de Vitamina B12 siendo baja. La paciente presenta buena evolución posterior al tratamiento con reposición de vitamina B12.

**CADI2019**CONGRESO ARGENTINO DE DIAGNÓSTICO POR IMÁGENES
22, 23 Y 24 DE AGOSTO 2019
BUENOS AIRES, ARGENTINA
CENTRO DE CONVENCIONES BUENOS AIRES



HALLAZGOS IMAGENOLÓGICOS:

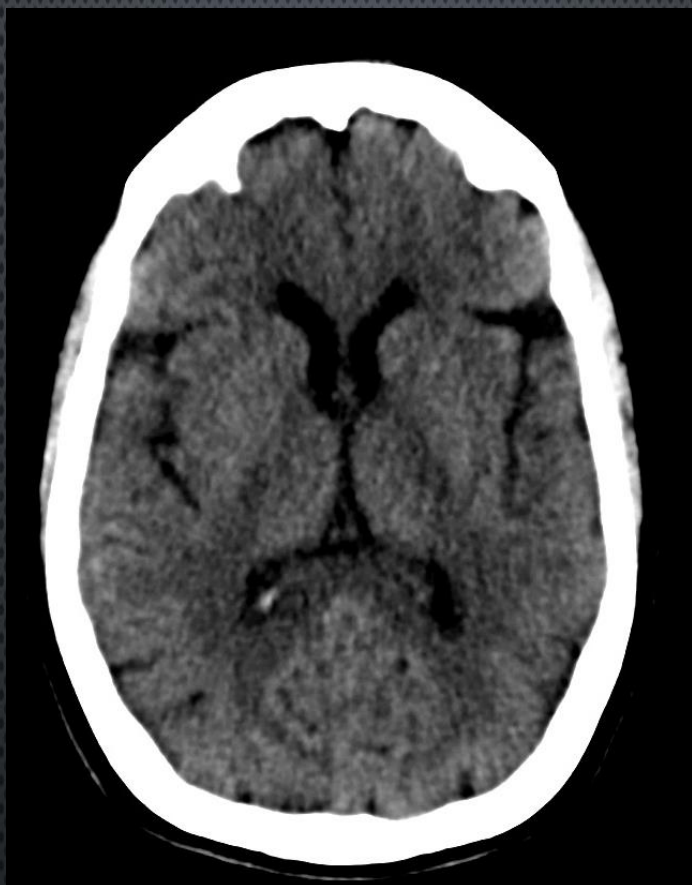

Figura 1: Tomografía de cerebro en corte axial :
Signos de involución cerebral sin lesiones
isquémicas o hemorrágicas agudas. En los
controles tomograficos no presenta cambios.





HALLAZGOS IMAGENOLÓGICOS:

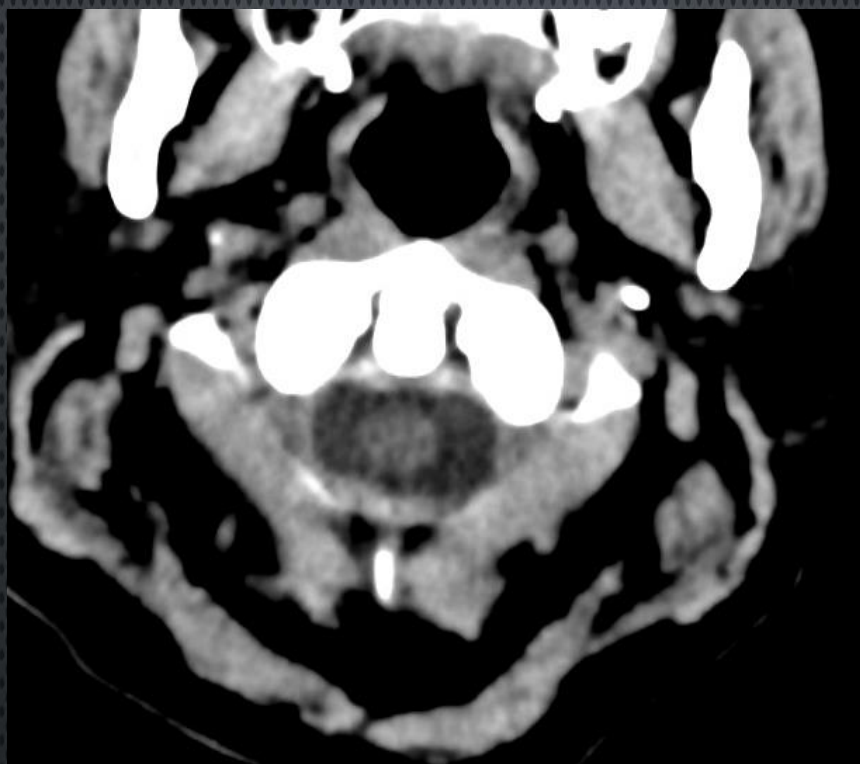


Figura 2: Tomografía de cerebro en corte axial: a nivel de C1-C2, sin imágenes patológicas a nivel del canal medular, ni de partes blandas y óseas



HALLAZGOS POR IMÁGENES RM

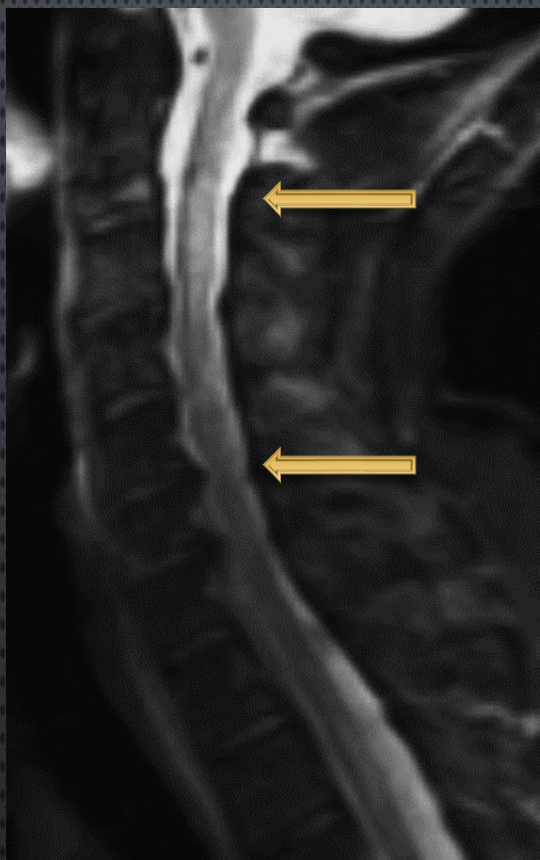


Figura 3: RM en secuencia ponderada en T2-STIR observando a) corte sagital donde se observa hiperintensidad de señal difusa en el cordón posterior de la médula espinal, que se extiende desde C2 hasta C7 sin edema ni efecto de masa (cabeza de flecha)

HALLAZGOS POR IMÁGENES RM

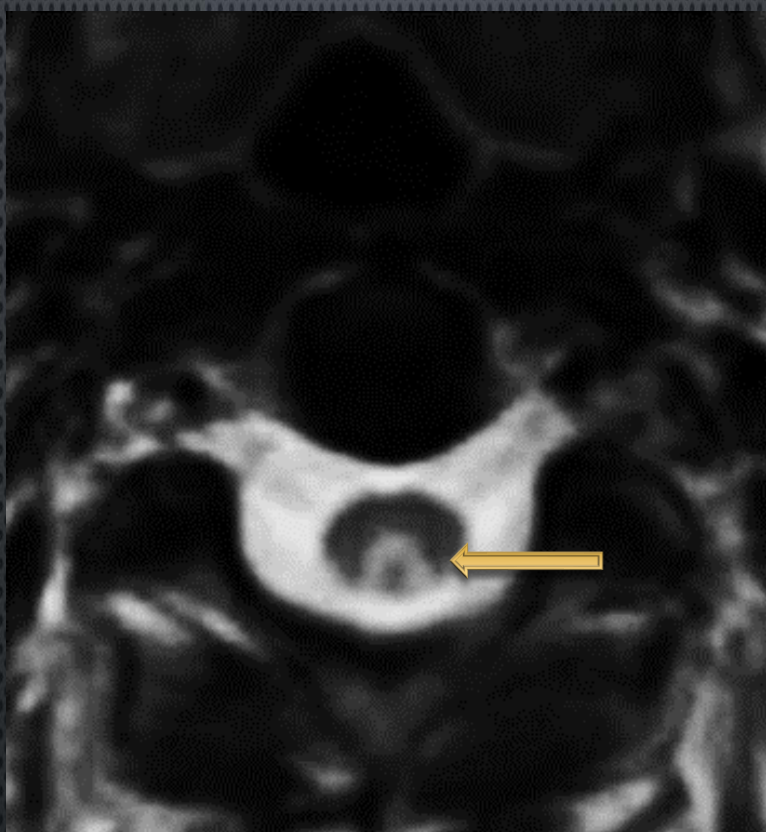


Figura 4 :RM Cortes axial en secuencia ponderada de T2 muestra afectación de los cordones posteriores de manera bilateral y simétrica conformando el signo de la "V" invertida hallazgo sugerente de trastorno metabólico en primera instancia (degeneración combinada subaguda).(flecha larga)

HALLAZGOS POR IMÁGENES RM

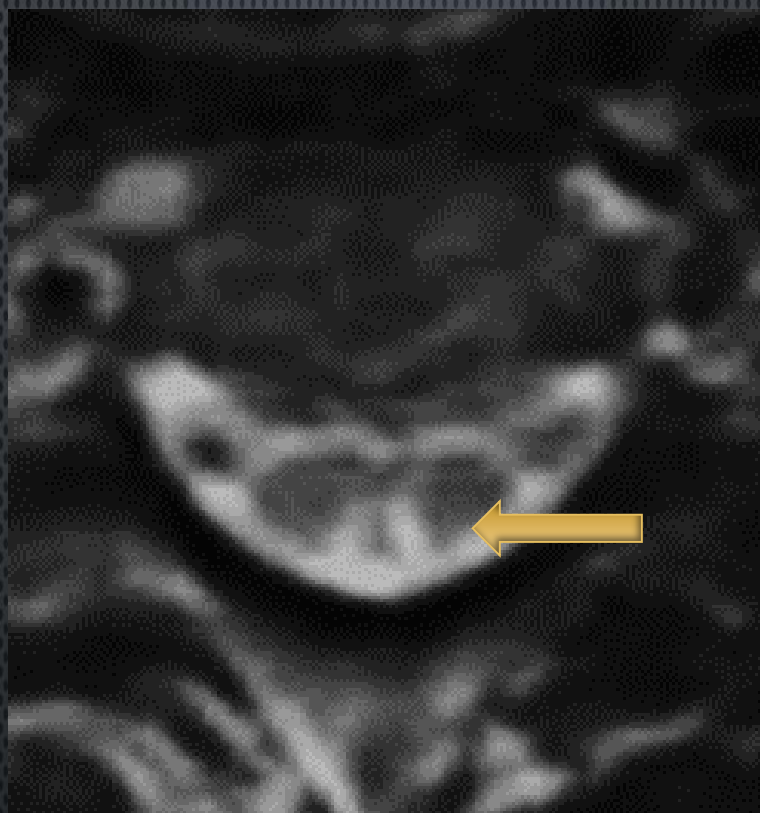


Figura 5 : RM Cortes axial en secuencia ponderada de T2 muestra afectación de los cordones posteriores de manera bilateral y simétrica conformando el signo de la "V" invertida (flecha larga) hallazgo sugerente de trastorno metabólico en primera instancia (degeneración combinada subaguda).

**HE****HOSPITAL ESPAÑOL****EMPRENDIMIENTOS
DE SALUD S.A.**

DISCUSIÓN

Se denomina degeneración combinada subaguda (DCS) a la mielopatía por déficit de vitamina B12, que presenta afectación de los cordones posteriores o póstero-laterales de la médula espinal, principalmente en el segmento cérvico-dorsal.

Clínicamente se caracteriza por disestesias simétricas, alteraciones de la sensibilidad posicional y vibratoria y, en estados avanzados, tetraparesia o paraparesia espástica. En la neuropatología se encuentra desmielinización con degeneración vacuolar en los segmentos aludidos y posteriormente gliosis.

Es una patología que se presenta en adultos mayores y entre los factores de riesgo a mencionar tenemos déficit de aporte de vitamina B12, régimen vegetariano, gastritis crónica atrófica, parasitosis intestinal, fármacos (bloqueadores H2, inhibidores de bomba de protones).

**CADI2019**

CONGRESO ARGENTINO DE DIAGNÓSTICO POR IMÁGENES

22, 23 Y 24 DE AGOSTO 2019

BUENOS AIRES, ARGENTINA

CENTRO DE CONVENCIONES BUENOS AIRES



HE

HOSPITAL ESPAÑOL



EMPRESARIOS
DE SALUD S.A.



CONCLUSIÓN:

La RM resulta una herramienta útil y primordial para el diagnóstico de DCS por sus signos característicos, por lo que debemos estar familiarizados con los hallazgos para un adecuado y oportuno tratamiento del paciente



CADI2019

CONGRESO ARGENTINO DE DIAGNÓSTICO POR IMÁGENES
22, 23 Y 24 DE AGOSTO 2019
BUENOS AIRES, ARGENTINA
CENTRO DE CONVENCIONES BUENOS AIRES