

**OCCLUSIÓN AÓRTICA
AGUDA, UNA GRAVE
EMERGENCIA
VASCULAR**

AUTORES

MOREL, GONZALO RAMÓN

VIÑA, ANAMARÍA

GRINSTEIN, ALMA AMALIA

KALBERMATTER DANIELA ROMY

LIJO, HERNÁN PABLO

PRESENTACION DEL CASO

- Paciente de sexo femenino
- 53 años
- Antecedente de cirugía de recambio valvular aórtico y mitral
- Anticoagulada
- Abandona tratamiento anticoagulante
- Concurre por dolor torácico agudo irradiado a abdomen
- Ausencia de pulsos
- Palidez cutánea

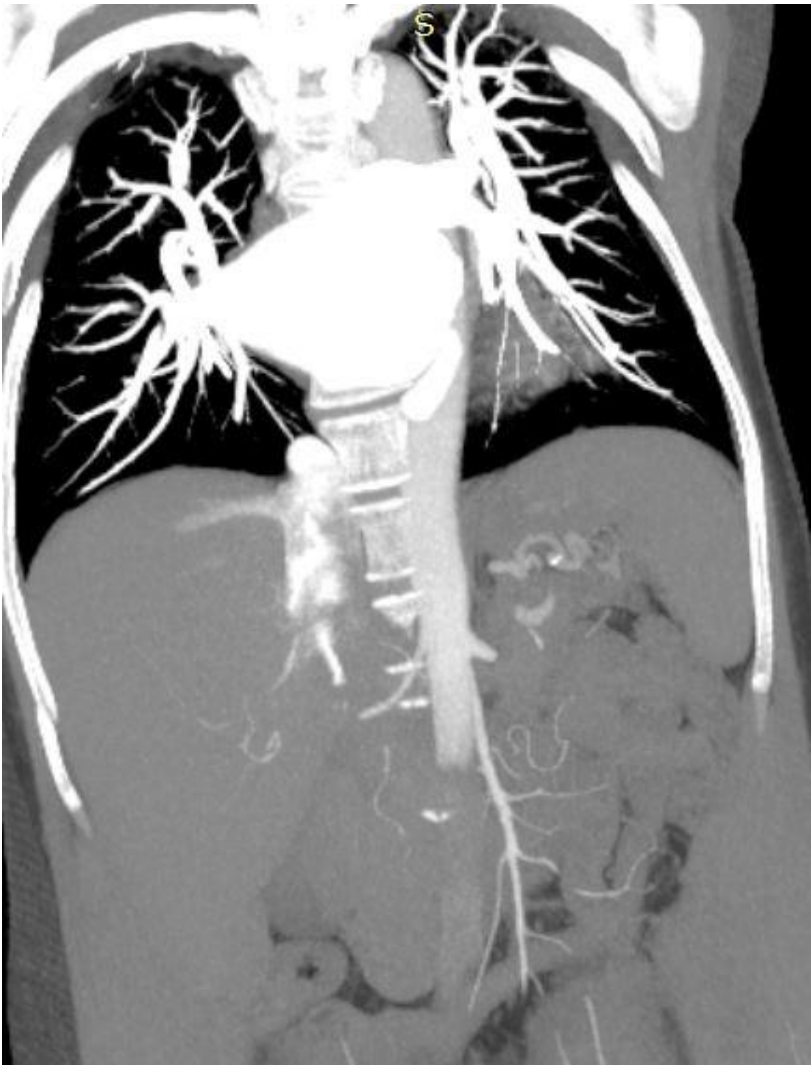

Imagen 1: Se realiza Angio TC y reconstrucciones , mip de 30 mm coronal de aorta abdominal

PRESENTACION DEL CASO

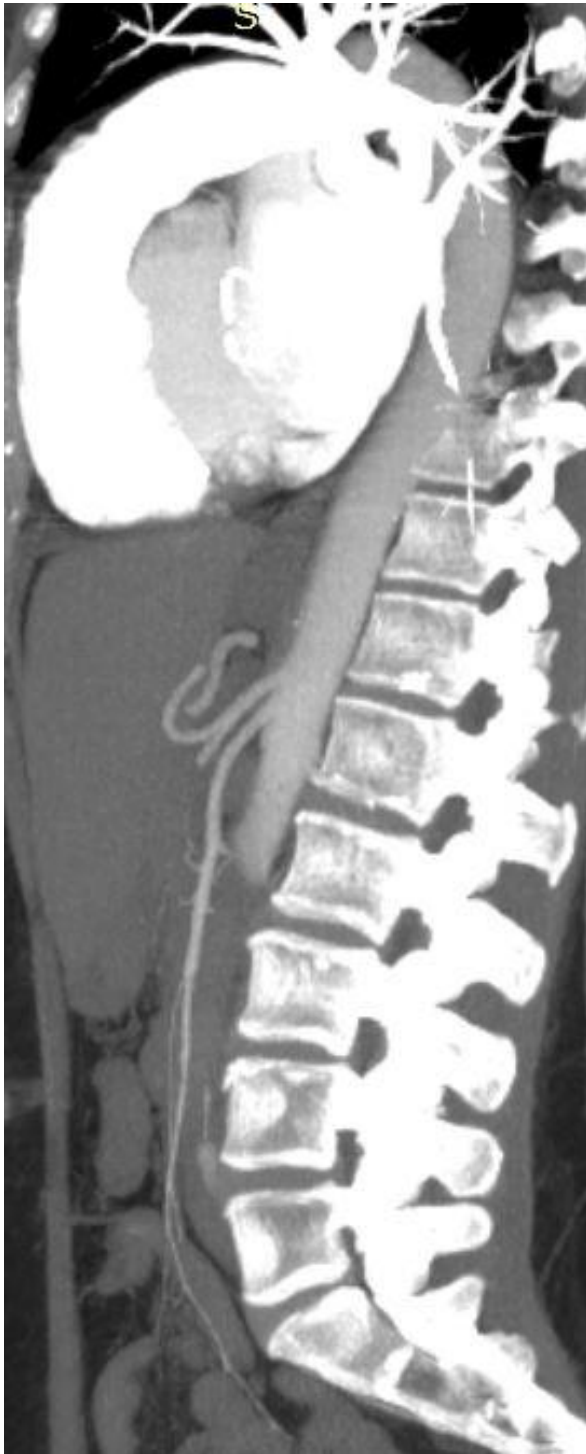

Imagen2:TC con contraste y reconstrucciones , MIP de 30 mm sagital de aorta abdominal se observa defecto de relleno por debajo de la emergencia de la arteria mesentérica superior

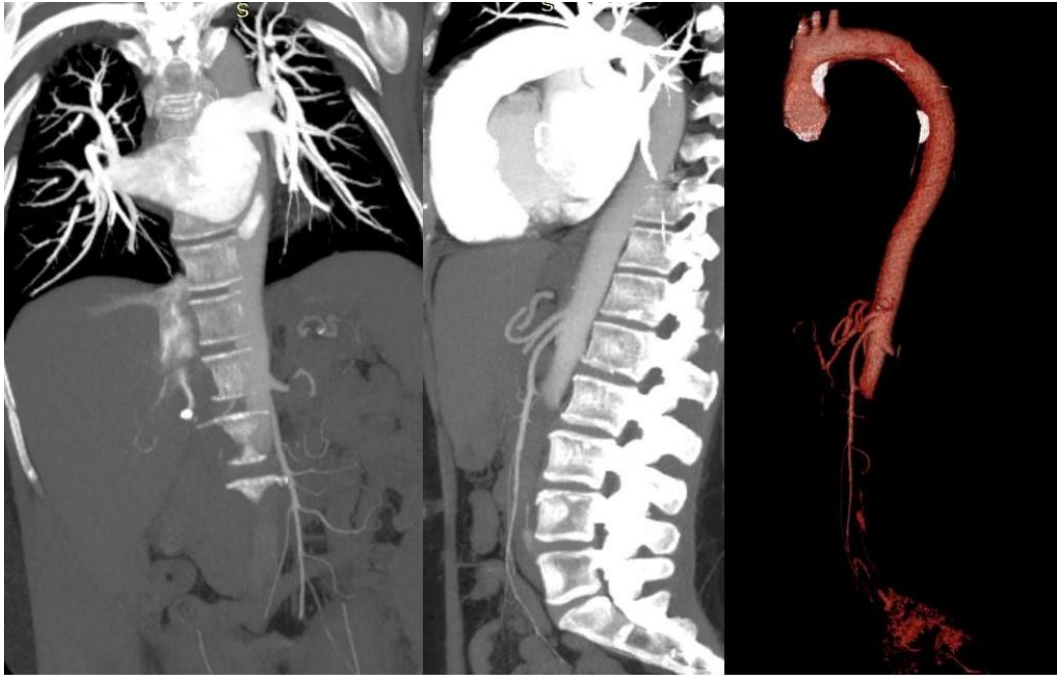
PRESENTACION DEL CASO

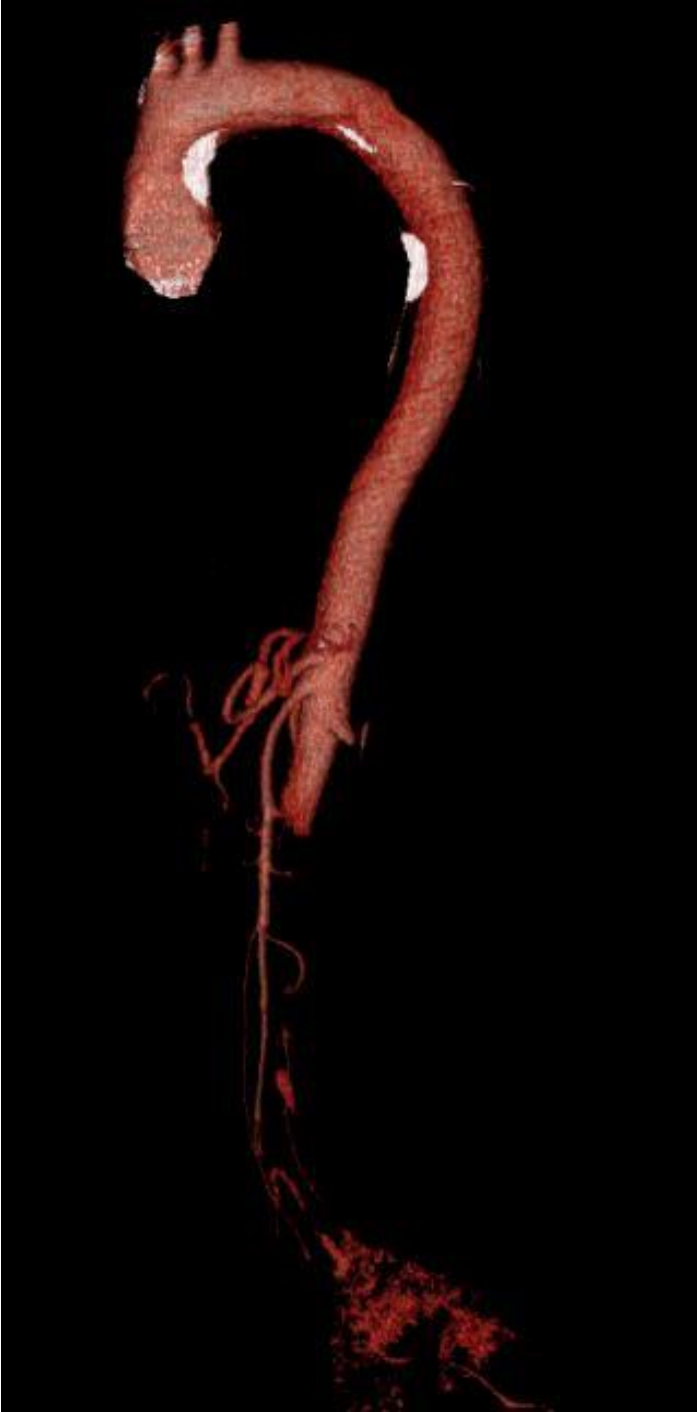

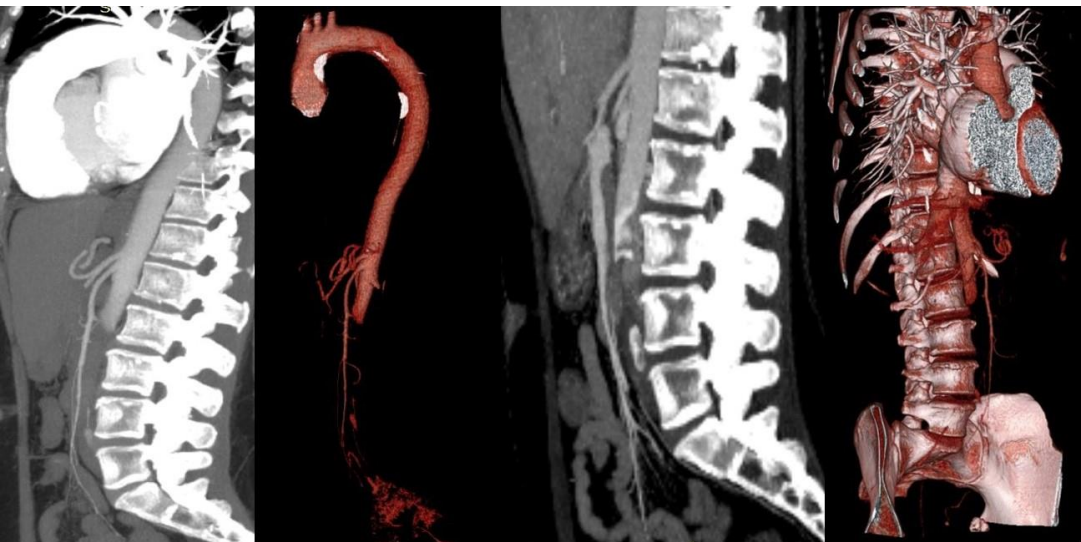
Imagen 3: TC con contraste y reconstrucción 3D de aorta abdominal

PRESENTACION DEL CASO

se realiza Angio TC y reconstrucciones, MIP de 30 mm multiplanares de aorta abdominal



TC con contraste y reconstrucciones ,MIP de 30 mm y 3D de Aorta Abdominal



TC con contraste y reconstrucciones ,MIP de 30 mm y 3D de Aorta Abdominal