



CADI2019

CONGRESO ARGENTINO DE DIAGNÓSTICO POR IMÁGENES

**APORTES ACTUALES DE
LA RESONANCIA
MAGNÉTICA EN LA
EVALUACIÓN DE LOS
PACIENTES CON DAÑO
AXONAL DIFUSO.**

Fernando DAZA

Silvia Patricia CARDENAS RAMIREZ

Jose David SALTARÍN NOGUERA

Robertulio GONZALEZ ESPITIA

**DIAGNOSTICO
MAIPU** 

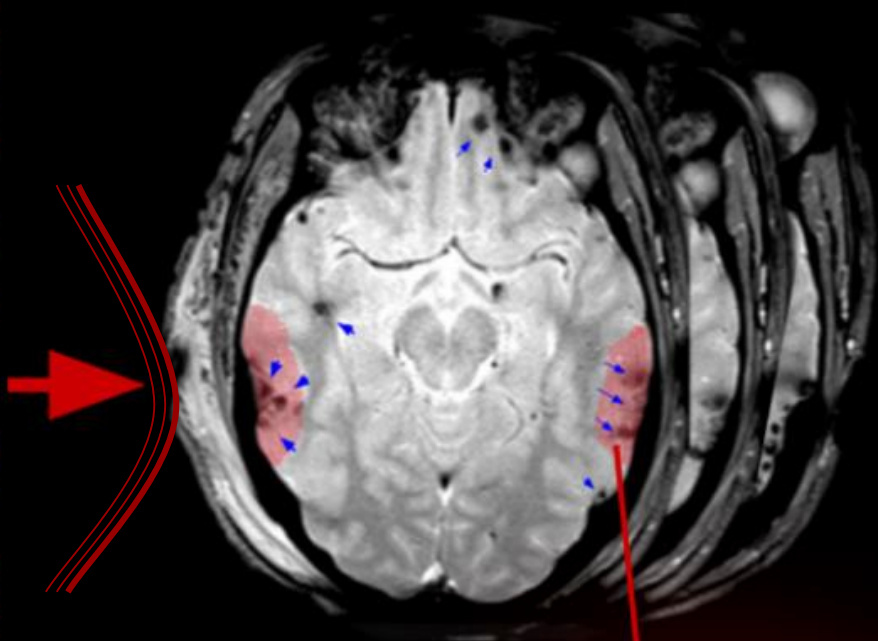
Residencia de Diagnostico
por Imágenes

Mecanismo de daño axonal difuso (DAD)

Z
O
N
A

D
E

I
M
P
A
C
T
O



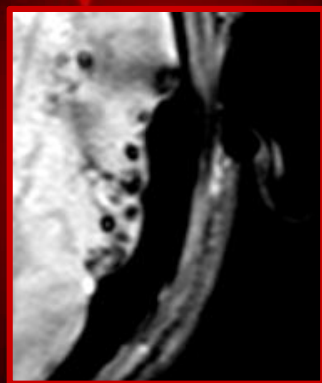
Neurona normal



Daño neuronal

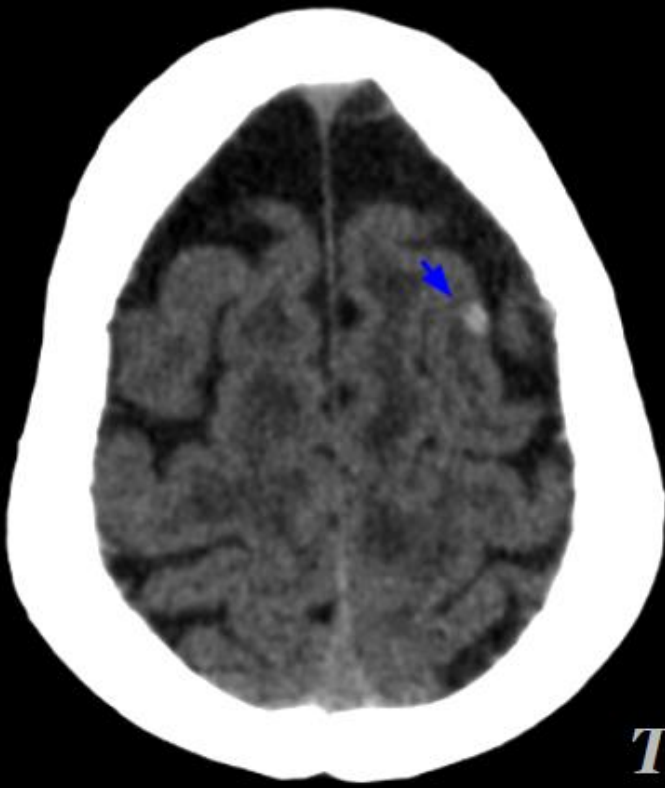


Rotura neuronal

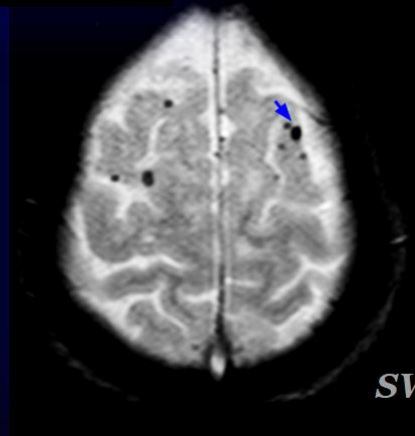


El daño axonal difuso (DAD) generalmente es secundario a trauma y se da como resultado de fuerzas de aceleración, desaceleración y rotación, lo que ocasiona daño o rotura de las fibras de sustancia blanca.

Tomografía.



TC



SWI

En el contexto de un paciente con traumatismo encefálico, la TC es el método de screening de primera línea. Los hallazgos de DAD son limitados a microhemorragias en la sustancia blanca y/o edema, aunque la mayoría de los casos presentan hallazgos negativos.

Secuencias convencionales de Resonancia Magnética.

TOMOGRAFÍA

- Hallazgos normales en el 50-80% de los casos.
- Pequeños focos hiperdensos redondos u ovoides, en caso de hemorragia.
- Focos hipodensos en la lesión no hemorrágica.
- El daño subyacente suele ser más difuso y aún más grave de lo que indicarían estos hallazgos.

SECUENCIA T1

- Mejor disquisición anatómica.
- Usualmente normal.
- Lesión isointensa si es no hemorrágica o en estadio hiperagudo.
- Si es >1 cm y hemorrágica, es hiperintensa durante 3-14 días.

T2 Y FLAIR

- Focos hiperintensos en lesiones no hemorrágicas.
- Focos hipointensos en lesiones hemorrágicas..
- Usualmente lesiones múltiples.
- Suele asociarse a hematomas y lesiones contusivas.

DIFUSIÓN

- DWI/ADC puede mostrar difusión restringida, particularmente dentro del cuerpo calloso.

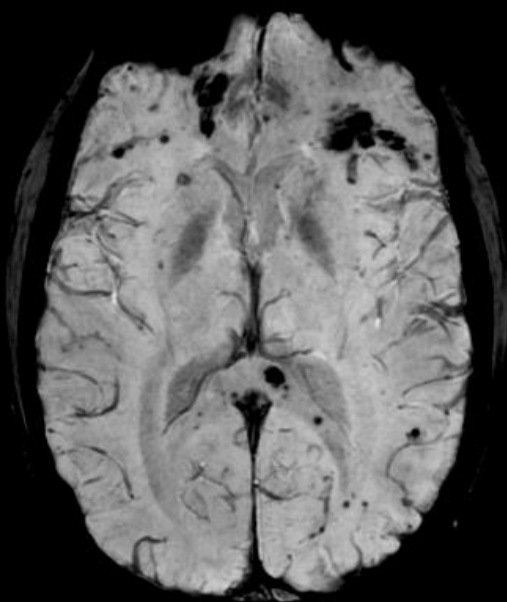
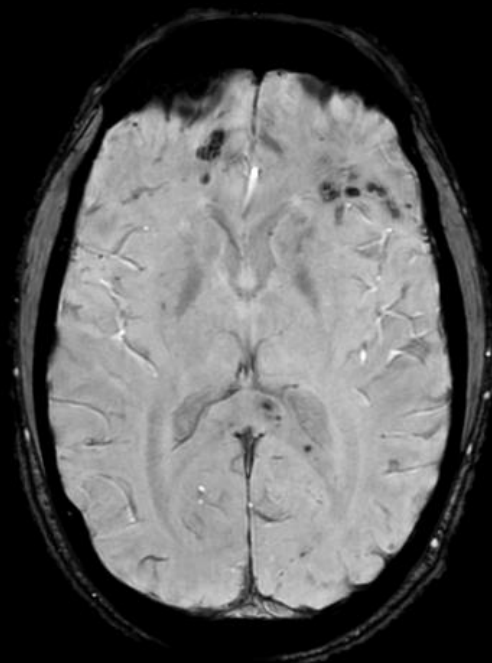
Secuencias de susceptibilidad magnética.

GRE/T2*

- Secuencia de rutina sensibles a las microhemorragias del daño axonal difuso.
- Típicamente muestran hipointensidades lineales u ovoides multifocales.
- Detecta lesiones no vistas en las otras secuencias de rutina.

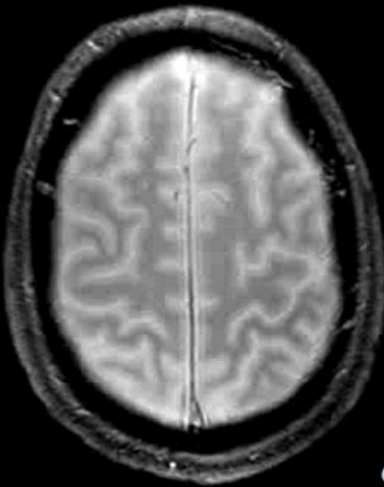
SWI

- Recientemente desarrollado.
- Superior a secuencias GRE/T2*.
- Más sensible al definir volumen, cantidad y extensión de las lesiones.
- Mejor detección de lesiones de tallo encefálico.
- Mayor apreciación de microsangrados.

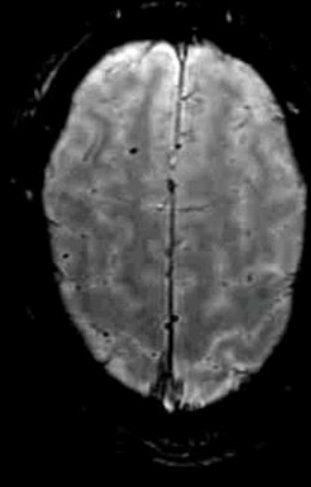


Imágenes de susceptibilidad magnética

(SWI) *Susceptibility weighted imaging*

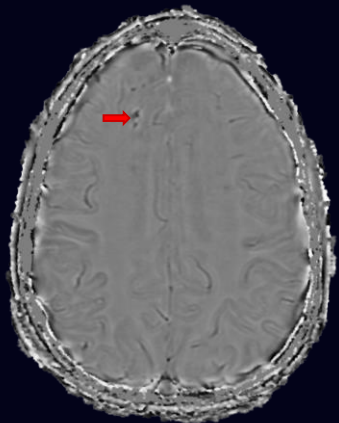
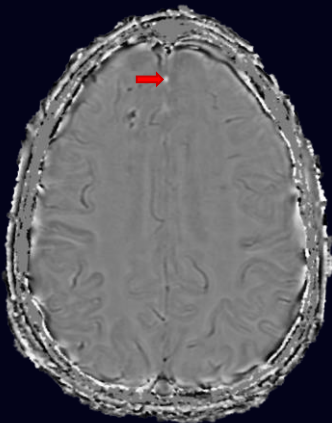


GRE



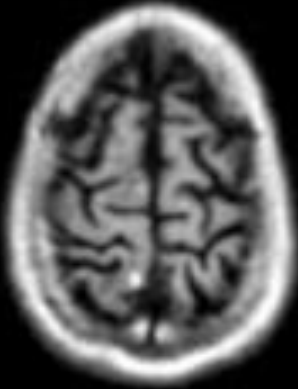SWI

La secuencia SWI utiliza las diferentes susceptibilidades magnéticas de los tejidos, facilitando la interpretación diagnóstica en pacientes con DAD.

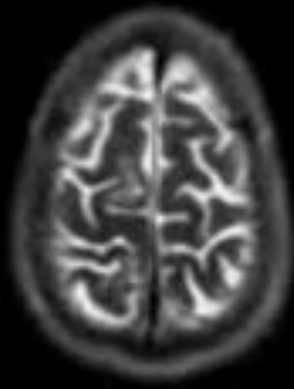


La imagen de fase tienen gran importancia ya que en esta secuencia debido a las características diamagnéticas del calcio este se verá hiperintenso, mientras que el hierro tendrá baja señal, lo cual brinda un importante dato diagnóstico.

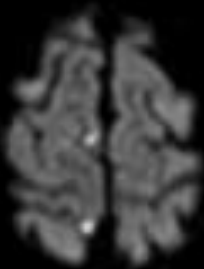
Comparación de las distintas secuencias de resonancia magnética.



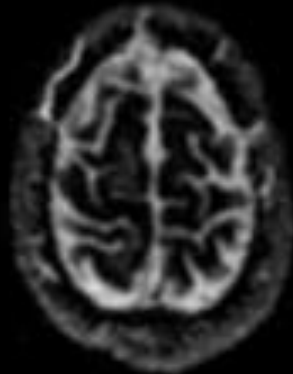
T1



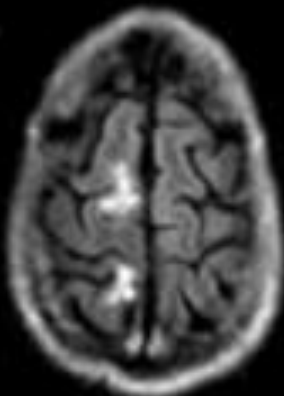
T2



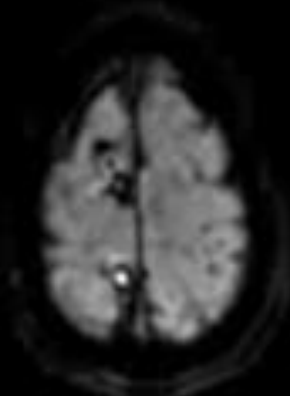
DWI



ADC



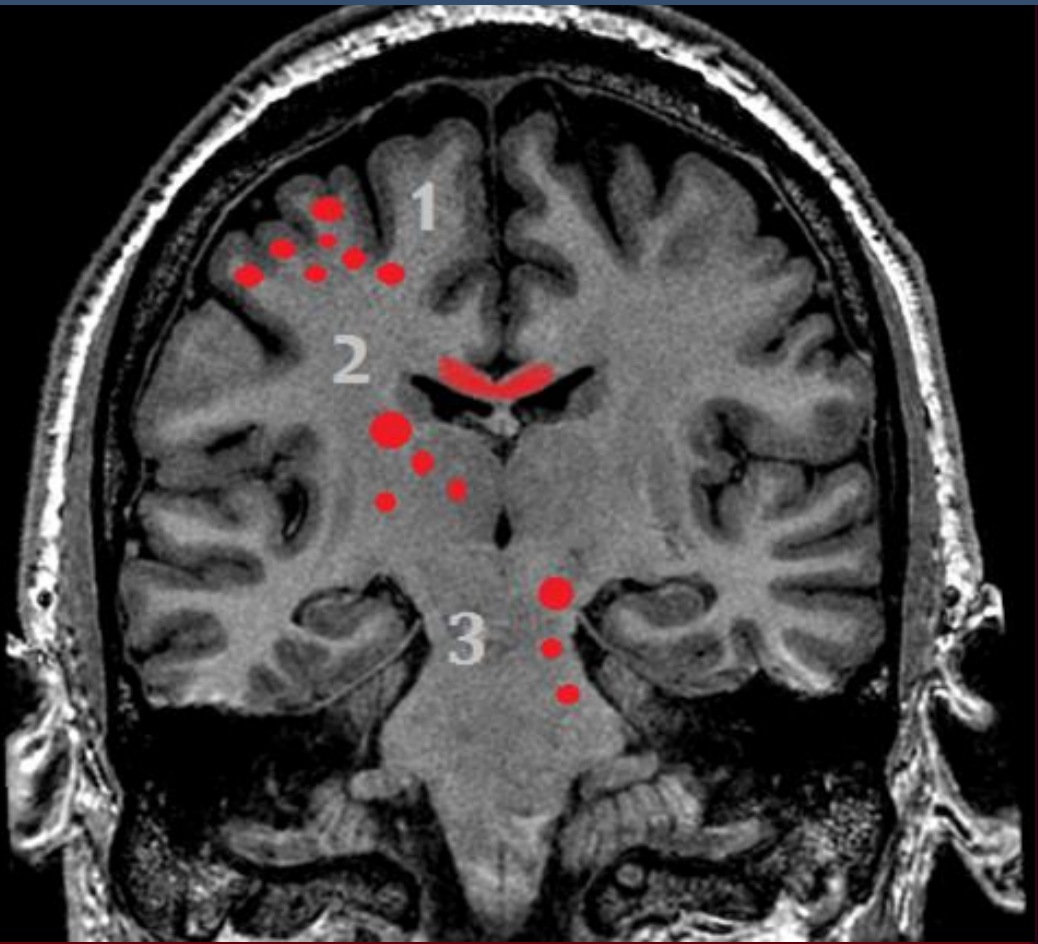
Flair



SWI

Grados de Daño axonal.

(Escala de Adams et al)



El daño axonal difuso puede presentar diferentes grados de compromiso, la identificación y localización de las áreas afectadas suministra información relevante para predecir el desenlace clínico y asistir en la prevención del daño secundario.

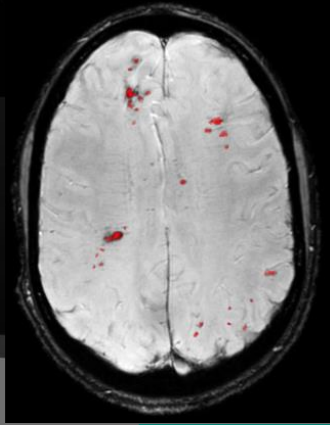


GRADOS DE DAÑO AXONAL DIFUSO

La escala de Adams Et Al .muestra una adecuada correlación entre hallazgos por imágenes y pronóstico funcional del paciente traumatizado.

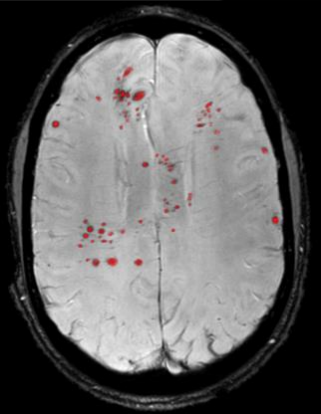
1

Compromiso de la interfase sustancia gris/blanca.



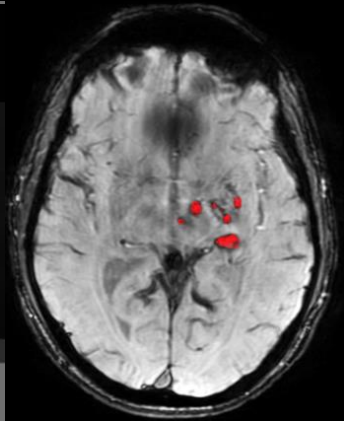
2

Lesiones en la sustancia blanca y/o el cuerpo calloso.



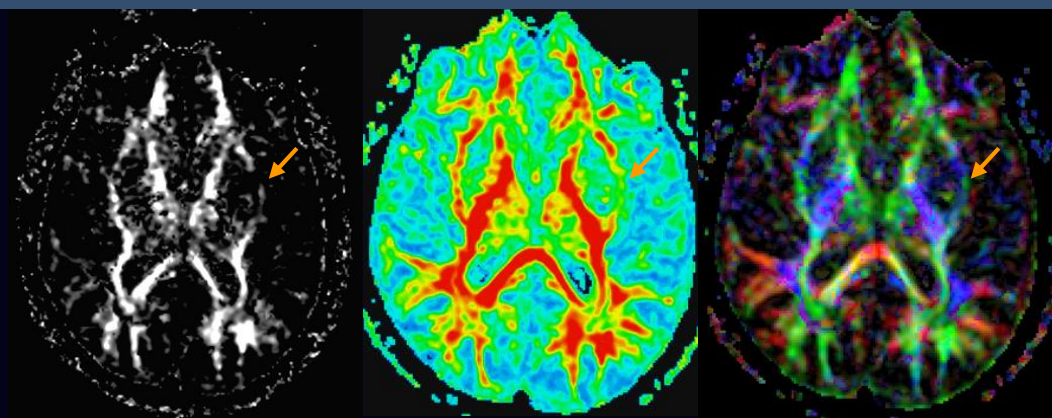
3

Lesiones en el tallo cerebral, pedúnculos cerebelosos superiores, con o sin los hallazgos en grados anteriores.

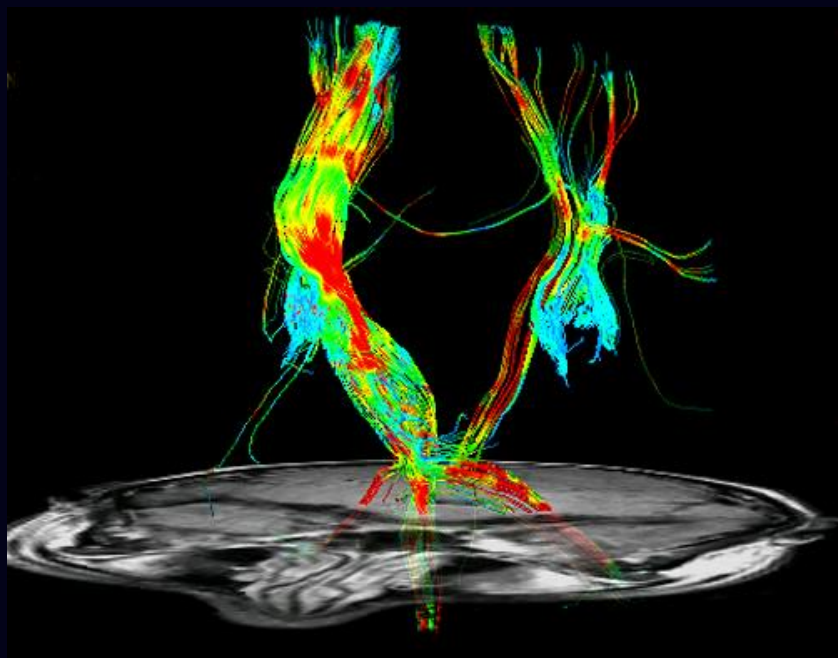


EL COMPROMISO MESENFALICO ES ALTAMENTE INDICATIVO DE POBRE PRONOSTICO NEUROLÓGICO

Tensor de difusión (DTI) y Tractografía.



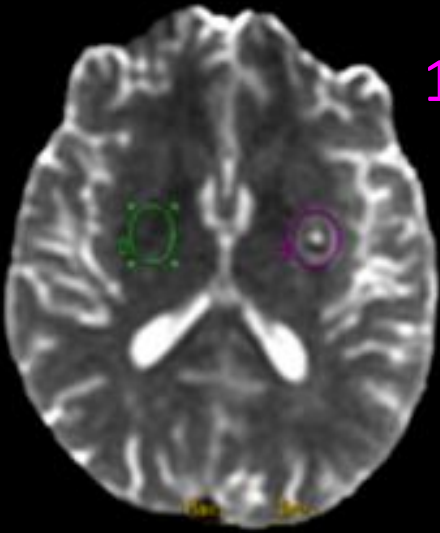
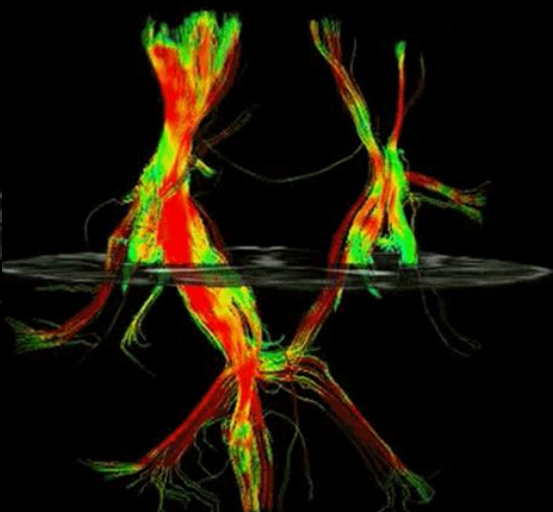
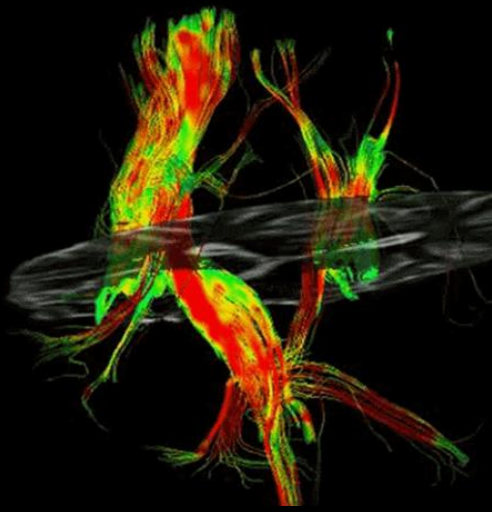
Imágenes de tensor de difusión (DTI). Los mapas de anisotropía fraccional (AF) permiten valorar la integridad y la dirección de los cordones de sustancia blanca.



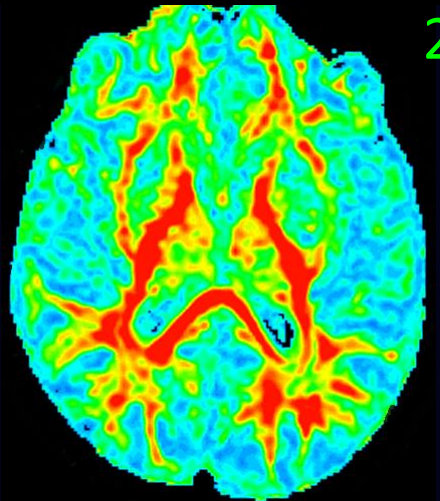
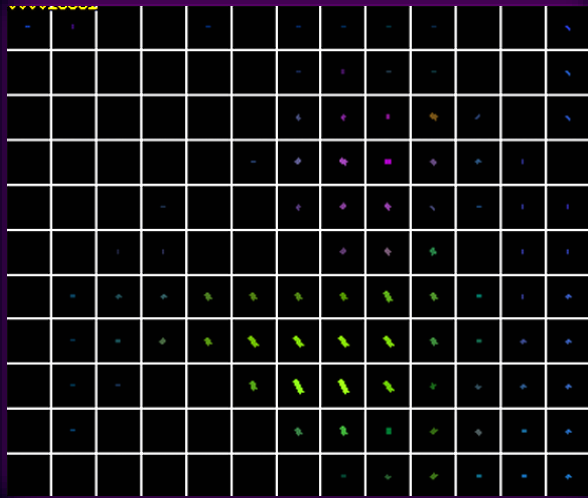
Los daños sufridos en la sustancia blanca por el DAD disminuye la anisotropía.

Los tractogramas de DTI permiten visualizar el patrón de alteración de los cordones de sustancia blanca.


Efecto también visible en los mapas de AF.



1



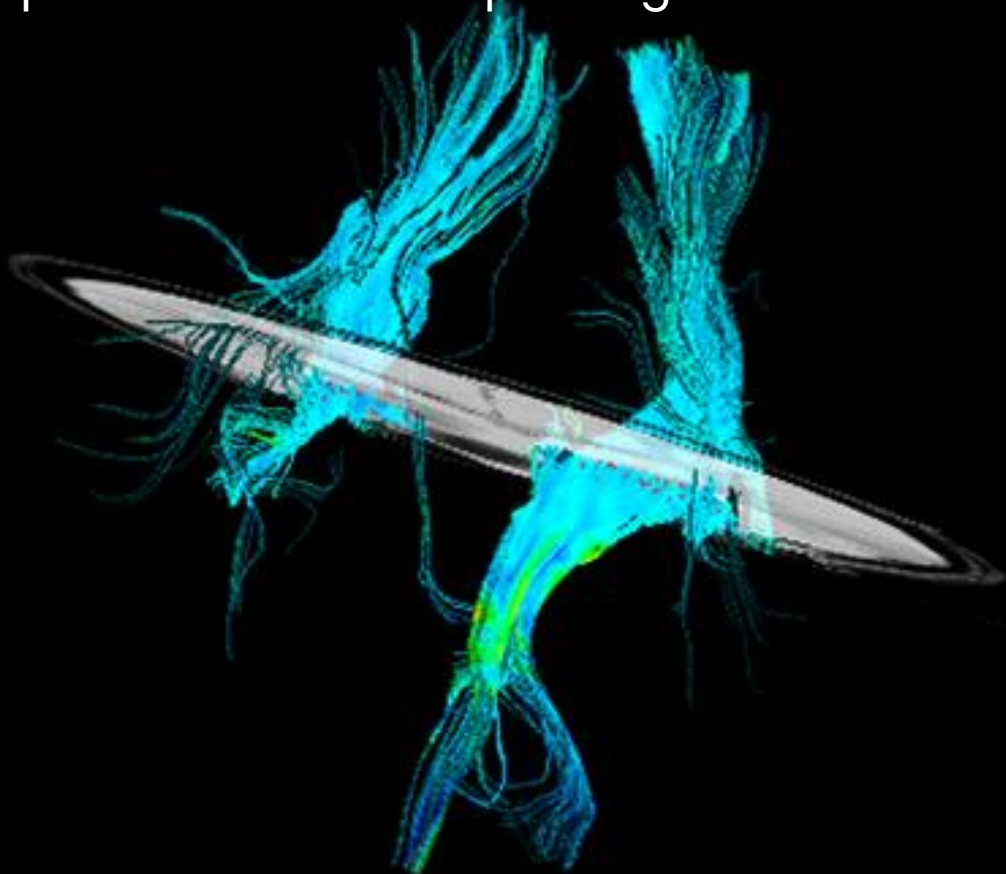
2



Las imágenes ponen en evidencia el sitio de rotura de las fibras de sustancia blanca en topografía del núcleo lenticular izquierdo y su correlación en el mapa de AF.

CONCLUSIÓN

Aunque el daño axonal difuso continúa siendo una patología subestimada, herramientas emergentes como la secuencia de SWI y el tensor de difusión, apoyan a las secuencias tradicionales de resonancia magnética a acercarnos a una certera clasificación y evaluación pronóstica de esta patología.



BIBLIOGRAFÍA

1. Dewan, Michael C., et al. "Estimating the global incidence of traumatic brain injury." *Journal of neurosurgery* 1.aop (2018): 1-18.
2. Hill, Ciaran S., Michael P. Coleman, and David K. Menon. "Traumatic axonal injury: mechanisms and translational opportunities." *Trends in neurosciences* 39.5 (2016): 311-324.
3. Paterakis, Kostas, et al. "Outcome of patients with diffuse axonal injury: the significance and prognostic value of MRI in the acute phase." *Journal of Trauma and Acute Care Surgery* 49.6 (2000): 1071-1075.
4. Metting, Zwany, et al. "Structural and functional neuroimaging in mild-to-moderate head injury." *The Lancet Neurology* 6.8 (2007): 699-710.
5. Basser, Peter J., James Mattiello, and Denis LeBihan. "Estimation of the effective self-diffusion tensor from the NMR spin echo." *Journal of Magnetic Resonance, Series B* 103.3 (1994): 247-254.
6. Mac Donald, C. L., et al. "Detection of traumatic axonal injury with diffusion tensor imaging in a mouse model of traumatic brain injury." *Experimental neurology* 205.1 (2007): 116-131.
7. Arfanakis, Konstantinos, et al. "Diffusion tensor MR imaging in diffuse axonal injury." *American Journal of Neuroradiology* 23.5 (2002): 794-802.
8. Inglese, Matilde, et al. "Diffuse axonal injury in mild traumatic brain injury: a diffusion tensor imaging study." *Journal of neurosurgery* 103.2 (2005): 298-303.
9. Shenton, Martha Elizabeth, et al. "A review of magnetic resonance imaging and diffusion tensor imaging findings in mild traumatic brain injury." *Brain imaging and behavior* 6.2 (2012): 137-192.
10. Haacke, E. Mark, et al. "Susceptibility-weighted imaging: technical aspects and clinical applications, part 1." *American Journal of Neuroradiology* 30.1 (2009): 19-30.
11. Mittal, S., et al. "Susceptibility-weighted imaging: technical aspects and clinical applications, part 2." *American Journal of neuroradiology* 30.2 (2009): 232-252..
12. Liu, Saifeng, et al. "Susceptibility-weighted imaging: current status and future directions." *NMR in Biomedicine* 30.4 (2017): e3552..
13. Spitz, Gershon, et al. "Detecting lesions after traumatic brain injury using susceptibility weighted imaging: a comparison with fluid-attenuated inversion recovery and correlation with clinical outcome." *Journal of neurotrauma* 30.24 (2013): 2038-2050.
14. Liu, Jun, Zhifeng Kou, and Yongquan Tian. "Diffuse axonal injury after traumatic cerebral microbleeds: an evaluation of imaging techniques." *Neural regeneration research* 9.12 (2014): 1222..
15. Liu, Jun, et al. "Susceptibility weighted imaging and mapping of micro-hemorrhages and major deep veins after traumatic brain injury." *Journal of neurotrauma* 33.1 (2016): 10-21.
16. Lee SK, Kim DI, Kim J. Diffusion-tensor MR imaging and fiber tractography: a new method of describing aberrant fiber connections in developmental CNS anomalies – response. *Radiographics* (2005) 25:68–68. doi:10.1148/rg.251045085
17. Jang, Sung Ho, and Han Do Lee. "Severe and extensive traumatic axonal injury following minor and indirect head trauma." *Brain injury* 31.3 (2017): 416-419.
18. Hasan, Khader M., et al. "Quantification of the spatiotemporal microstructural organization of the human brain association, projection and commissural pathways across the lifespan using diffusion tensor tractography." *Brain Structure and Function* 214.4 (2010): 361-373.
19. Danielian, Laura E., et al. "Reliability of fiber tracking measurements in diffusion tensor imaging for longitudinal study." *Neuroimage* 49.2 (2010): 1572-1580.
20. Basser, Peter J., James Mattiello, and Denis LeBihan. "MR diffusion tensor spectroscopy and imaging." *Biophysical journal* 66.1 (1994): 259-267.