

MELANOMA METASTASICO DE LA MAMA

**PANTOL C, MORENO M, ECHEVERRI A, EMSANI R,
GONZALEZ B, GUERZOVICH F.**

DIAGNOSTICO MEDICO - SEDE BELGRANO

PRESENTACION DEL CASO:

SE PRESENTA EL CASO DE UN PACIENTE DE SEXO MASCULINO, DE 77 AÑOS, CON UN MELANOMA METASTÁSICO EN MAMA DERECHA. CONSULTA POR NÓDULO PALPABLE EN CSE DE MD DE 2 SEMANAS DE EVOLUCIÓN.

SIN ANTECEDENTES FAMILIARES DE CA DE MAMA.

HALLAZGOS IMAGENOLOGICOS:

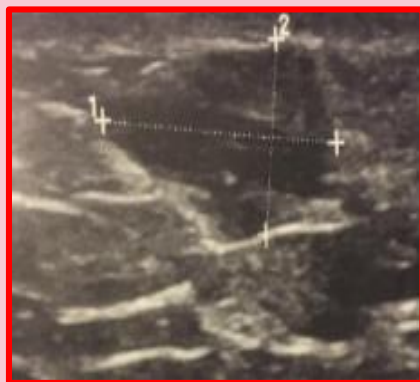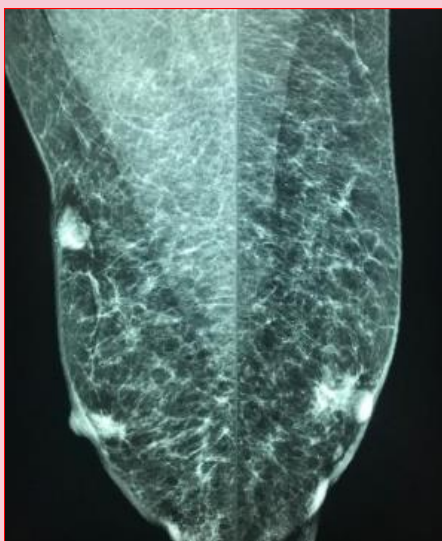
EXAMEN FÍSICO:

NÓDULO PALPABLE EN MD CSE, DURO, NO MÓVIL.

ECOGRAFÍA: H10 DE MD NÓDULO HIPOECOICO, DE FORMA IRREGULAR Y MÁRGENES MICROLOBULADOS DE 13 X 8MM, EN CONTACTO CON LA DERMIS.

MAMOGRAFÍA: NÓDULO EN MD CSE, DE FORMA IRREGULAR Y MÁRGENES INDISTINTOS, ALTA DENSIDAD. SE CATEGORIZA BIRADS 4B. SE REALIZA PUNCIÓN HISTOLÓGICA CON RESULTADO AP: TUMOR MALIGNO INDIFERENCIADO. SE REALIZA IHQ, SIENDO POSITIVOS CITOQUERATINAS 5-7 Y 18, Y NEGATIVOS LOS RE-RP Y HER2 NEU. SE INTERPRETA COMO CA DE MAMA TRIPLE NEGATIVO.

SE REALIZA EN UNA PRIMERA INSTANCIA LA TUMORECTOMÍA, Y EL RESULTADO AP FINAL ES MELANOMA DE PROBABLE ORIGEN METÁSTASICO. EL MELANOMA PRIMARIO NO SE ENCONTRÓ.



DISCUSION:

LAS METÁSTASIS EN MAMA DESDE TUMORES PRIMARIOS EXTRAMAMARIOS SUPONEN EL 2% DE TODOS LOS TUMORES MALIGNOS DE LA MAMA; LINFOMAS Y MELANOMAS SON LOS MÁS FRECUENTES, SEGUIDOS POR PULMÓN, OVARIO Y ESTÓMAGO. PUEDEN SIMULAR TUMORES PRIMARIOS TANTO CLÍNICA COMO RADIOLÓGICAMENTE. EL PRONÓSTICO DE PACIENTES CON METÁSTASIS DE MAMA DE TUMORES SÓLIDOS EN GENERAL ES MALO (EL 80% MUEREN ANTES DE UN AÑO).

EL TRATAMIENTO MÁS ACEPTADO ES LA ESCISIÓN SIMPLE, POR LO QUE CONOCER PREVIAMENTE A LA CIRUGÍA LA PROCEDENCIA METASTÁSICA DEL NÓDULO IMPEDIRÁ UNA CIRUGÍA DEMASIADO AGRESIVA QUE NO VA A MEJORAR EL PRONÓSTICO. UNA REACCIÓN POSITIVA A LAS CITOQUERATINAS SUGIERE CARCINOMA, MIENTRAS QUE LA POSITIVIDAD A LA PROTEÍNA S-100 Y HMB-45 INDICA MELANOMA. LA S-100 (SE EXPRESA TANTO EN EL CITOPLASMA COMO EN EL NÚCLEO) ES EL MARCADOR MÁS SENSIBLE Y SE EXPRESA EN EL 95% DE LOS CASOS. EL ANTÍGENO HMB-45 SE EXPRESA ÚNICAMENTE EN EL CITOPLASMA.

CONCLUSION

EL MELANOMA METASTASICO MAMARIO ES UNO DE LOS SECUNDARISMOS MAS FRECUENTES DE LA MAMA. SU ASPECTO NO ES DIFERENTE A UN CANCER DE MAMA TANTO MAMOGRAFICA COMO ECOGRAFICAMENTE.