

# ENFERMEDAD N° 634 TROFOBLASTI CA GESTACIONAL CON METASTASIS PULMONAR REPORTE DE UN CASO

Pereyra Caballero Claudia Mónica

Jiménez García Yadira Magdalia

Orozco Barboza Lizeth Lorena

Szusterman Ludmila Daniela

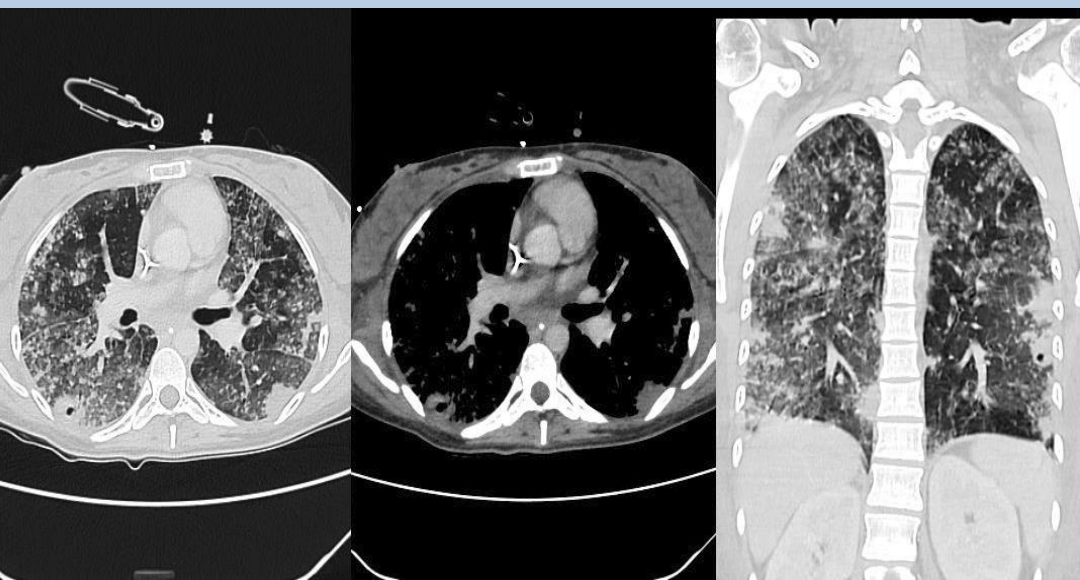Mendoza Rodríguez Karen Margarita

Sordá Juan

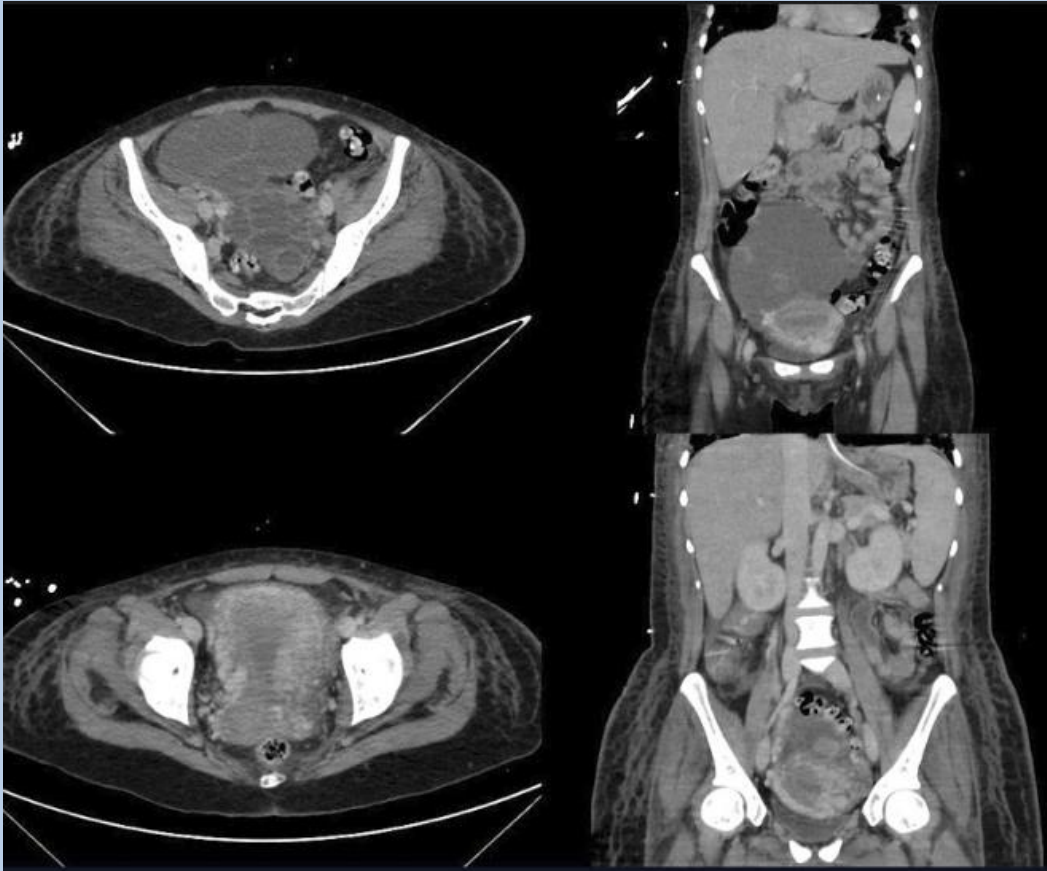
# HISTORIA CLINICA

- Paciente femenina de 25 años
- Ingresa a la guardia por insuficiencia respiratoria severa, sin cuadro febril asociado.
- Antecedentes personales:
- G1P0 Legrado 11 meses antes por embarazo molar sin negativización de la Subunidad beta de gonadotropina coriónica humana.
- Niega antecedentes familiares relevantes o alergias.
- Sin medicación habitual
- Dosaje al ingreso: BetaHCG 2.840.460 UI

# Hallazgos en la Tomografía:



# Hallazgos en la Tomografía:



# Hallazgos relevantes:

- *Tórax*

- *Múltiples opacidades con densidad vidrio esmerilado, asociadas a áreas de aspecto condensativas algunas que tienden a la confluencia. Algunas de ellas presentan broncograma aéreo y cavitaciones/dilataciones bronquiales periféricas.*
- *Estos hallazgos son de aspecto inespecífico, se sugiere cotejar con la clínica y los antecedentes.*

- 

## *Abdomen y pelvis:*

- *En la pelvis se reconocen imágenes quísticas agrupadas, de aspecto polilobulada de 132 mm x 120 mm, con áreas líquido/líquido (sangre) ubicadas en topografía anexial bilateral.*
  - *Se reconoce realce miometrial.*
  - *Presencia de sonda vesical.*
- *Resonancia de cerebro sin hallazgos de relevancia.*

- Dados los antecedentes, hallazgos de laboratorio e imagenológicos se llegó al diagnóstico de neoplasia trofoblástica gestacional con metástasis pulmonar.
- Posterior a la detección de las metástasis pulmonares se inició tratamiento quimioterápico, con respuesta favorable.

# Enfermedad trofoblástica gestacional (ETG)

```
graph TD; A[Enfermedad trofoblástica gestacional (ETG)] --> B[Complicación poco común de la gestación con proliferación anormal del tejido trofoblástico]; B --> C[Desde el punto de vista histológico se clasifican en: 1) Mola Hidatidiforme (MH); 2) Mola Invasora (MI); 3) Coriocarcinoma, y 4) Tumor de Sitio de Implantación del Trofoblasto (TSIT).];
```

Complicación poco común de la gestación con proliferación anormal del tejido trofoblástico

Desde el punto de vista histológico se clasifican en: 1) Mola Hidatidiforme (MH); 2) Mola Invasora (MI); 3) Coriocarcinoma, y 4) Tumor de Sitio de Implantación del Trofoblasto (TSIT).

Cualquier tipo de evento obstétrico puede terminar en la formación de ETG y no es exclusivo del embarazo que cursa con mola hidatidiforme.

Toda metrorragia persistente que se presenta posterior a la resolución de cualquier evento gestacional (embarazo intrauterino, embarazo ectópico o aborto) obliga a considerar, y habitualmente descartar, la posible presencia de una NTG.

Un útero aumentado de tamaño, un contenido uterino heterogéneo a la ultrasonografía transvaginal y la presencia de títulos de gonadotrofina coriónica humana (hCG) anormalmente elevados confirman el diagnóstico.



Un tercio de los casos presentan metástasis al momento del diagnóstico predominando las metástasis por vía hematológica

Sitios de MTS según frecuencia:  
Pulmón (80%), vagina (30%), hígado (10%), cerebro (10%) y en intestino, riñones y bazo (5% cada uno).

A pesar de su carácter claramente maligno, presenta tasas de curación de 90-95%

**SISTEMA DE ETAPIFICACION Y PUNTUACION DE FACTORES DE RIESGO  
PARA ETG SEGUN FIGO 2002**

<i>Parámetro</i>	<i>Puntaje FIGO</i>			
	<i>0</i>	<i>1</i>	<i>2</i>	<i>4</i>
Edad		≥39	> 39	
Embarazo anterior	MH	Aborto	Embarazo de término	
Intervalo embarazo índice (meses)	< 4	4 a 6	7 a 12	> 12
hCG pretratamiento (mU/ml)	< 10 <sup>3</sup>	10 <sup>3</sup> -10 <sup>4</sup>	10 <sup>4</sup> -10 <sup>5</sup>	> 10 <sup>5</sup>
Tamaño tumoral mayor (cm)		3 a 4	5	
Sitios de metástasis		Bazo, riñón	Gastrointestinales	Cerebro, hígado
Nº de metástasis identificadas	0	1 a 4	5 a 8	> 8
Quimioterapia fallida previa		1 droga		2 o más drogas

*Etapa FIGO*

*Descripción*

I	Confinado al cuerpo uterino
II	Extensión a anexos, vagina
III	Metástasis pulmonar
IV	Metástasis en cualquier otra localización
Score 0 a 6	Bajo riesgo
Score 7 o más	Alto riesgo

El manejo depende del nivel de riesgo según la clasificación de la FIGO.

A pesar de su alto potencial de malignidad, responden al tratamiento en un 95% de los casos.