

**Complicaciones de
prótesis penéana en
paciente transexual,
hallazgos por resonancia
magnética.**

Autores:

- Gutiérrez PA,
- Rodríguez MJ,
- Ocantos JA



Presentación de caso

- Presentamos un paciente transexual de 75 años con antecedentes de cirugía de reasignación genital con prótesis peneana de 1 cilindro en 2008, en 2010 presentó cirugía de recambio por falla mecánica.
- Consulta en 2011 por mal funcionamiento de la prótesis, por lo que se le realiza una resonancia magnética (RM) en la que se observa fuga del contenido protésico, en dicho momento el paciente optó por continuar sin tratamiento.
- Consulta en marzo de 2019 por deformación y disfunción del neofalo, se efectúa RM que muestra múltiples signos de complicación en comparación a la RM previa.

Hallazgos Imagenológicos

- Resonancia Magnética 2011

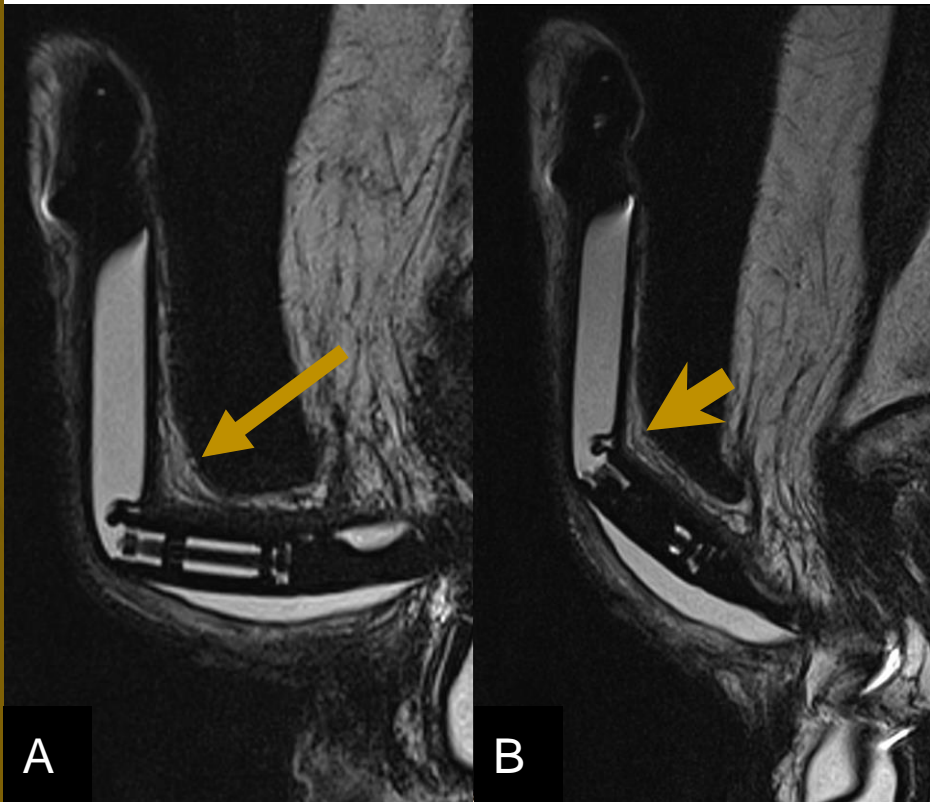


Figura 1 RM sin contraste, T2 sagital
A) sin activación B) con activación. Se evidenció prótesis de un cilindro con plicatura en la cara dorsal del mismo inmediatamente distal a la válvula (flecha) persiste aunque menos evidente durante la activación protésica (Punta de flecha)

Hallazgos Imagenológicos

- Resonancia Magnética 05/2011

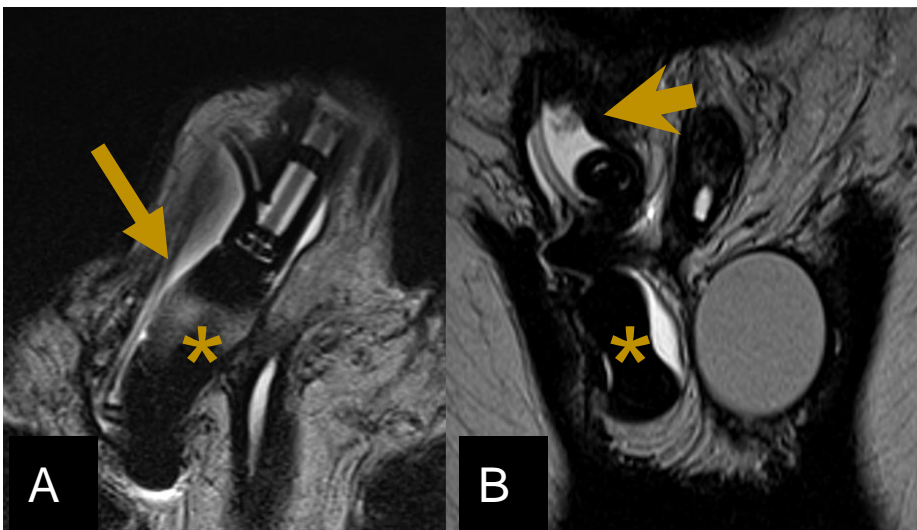


Figura 2: RM de pene, A) Secuencia T2 axial B) secuencia T2 coronal. Se visualiza colapso parcial de la bomba escrotal (Asterisco) con colección peribomba (flecha) y circundando la prótesis en la raíz del pene (punta de flecha).

Hallazgos Imagenológicos

- Resonancia Magnética 2019

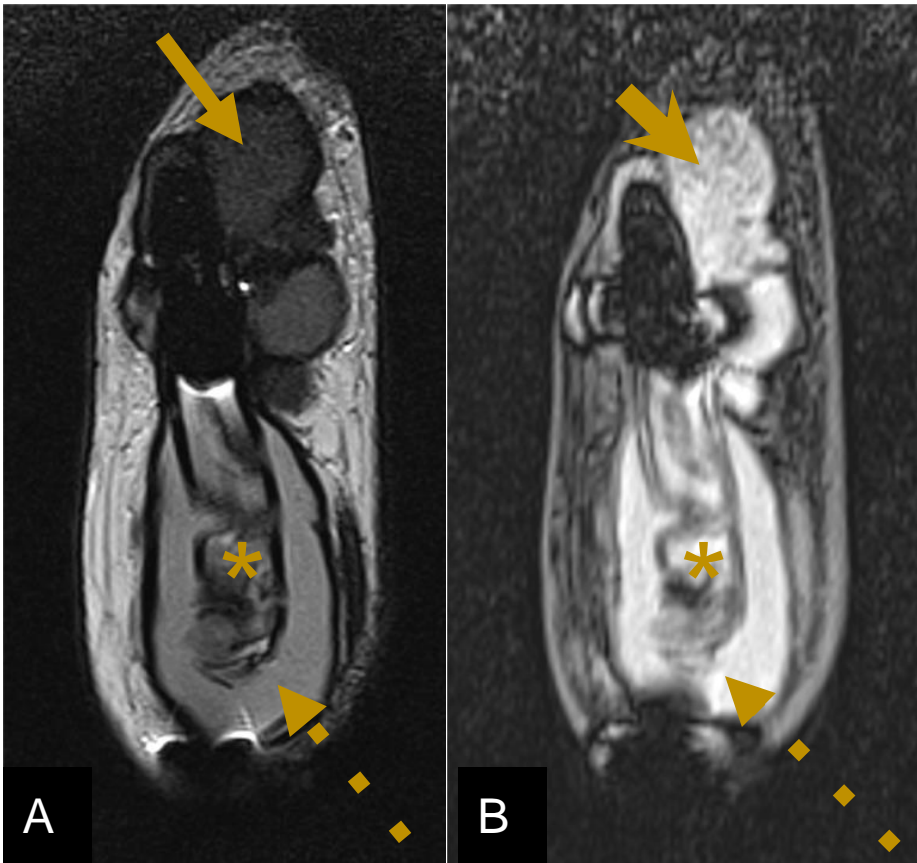


Figura 3: RM de pene, A) Secuencia T2 coronal B) secuencia T1 coronal con saturación grasa. Se visualiza extensa colección periprotésica (flecha) loculada alrededor del extremo distal de la prótesis, con señal intermedia en T2 e hiperintensas en secuencia T1 con supresión grasa (punta de flecha). En relación al cilindro que se encuentra tortuoso (asterisco) se observa una colección de similares características (flecha punteada) que la rodea.

Hallazgos Imagenológicos

- Resonancia Magnética 04/2019

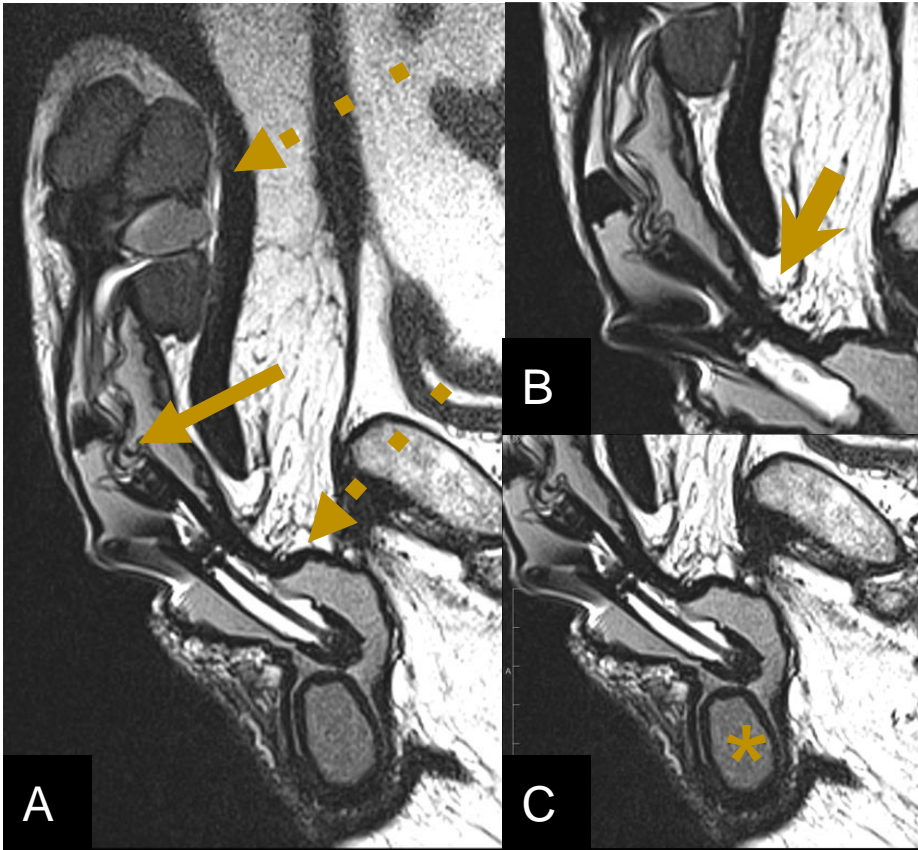


Figura 4: RM de pene, A) Secuencia T2 sagital B) C) Secuencia T2 sagital, capturas focalizadas. Se observa colección en el extremo distal loculada y otra asociada al cuerpo del cilindro que se extiende por todo el pene llegando al escroto (flecha punteada) y el cilindro protésico tortuoso y colapsado (flecha). Sumado a esto se observan signos de desacople de los componentes, tales como los componentes del cono o punta posterior dentro del cilindro (punta de flecha) y desconexión de la bomba escrotal (asterisco)

Discusión del caso

La prótesis peneana es el tratamiento de elección para la disfunción eréctil que no responde a fármacos y también en cirugía de reasignación genital, como el caso que presentamos.

Las prótesis peneanas pueden ser semirrígidas o hidráulicas (inflables), estas últimas son las más utilizadas.¹

Normalmente los cilindros inflables con solución salina están insertos dentro de los cuerpos cavernosos y son hiperintensos en T2; el extremo posterior corresponde la válvula y suele presentar señal hipointensa en T2. Puede presentar uno o dos cilindros.

Existen prótesis que presentan reservorio interno en la parte posterior al cilindro adyacente sistema activador o de reservorio externo.

El reservorio externo suele ubicarse en el espacio prevesical y el activador o bomba dentro de la bolsa escrotal, estos últimos están llenos de líquido por lo que se ven hiperintenso en T2.^{2, 3.}

Discusión del caso

- Esquema

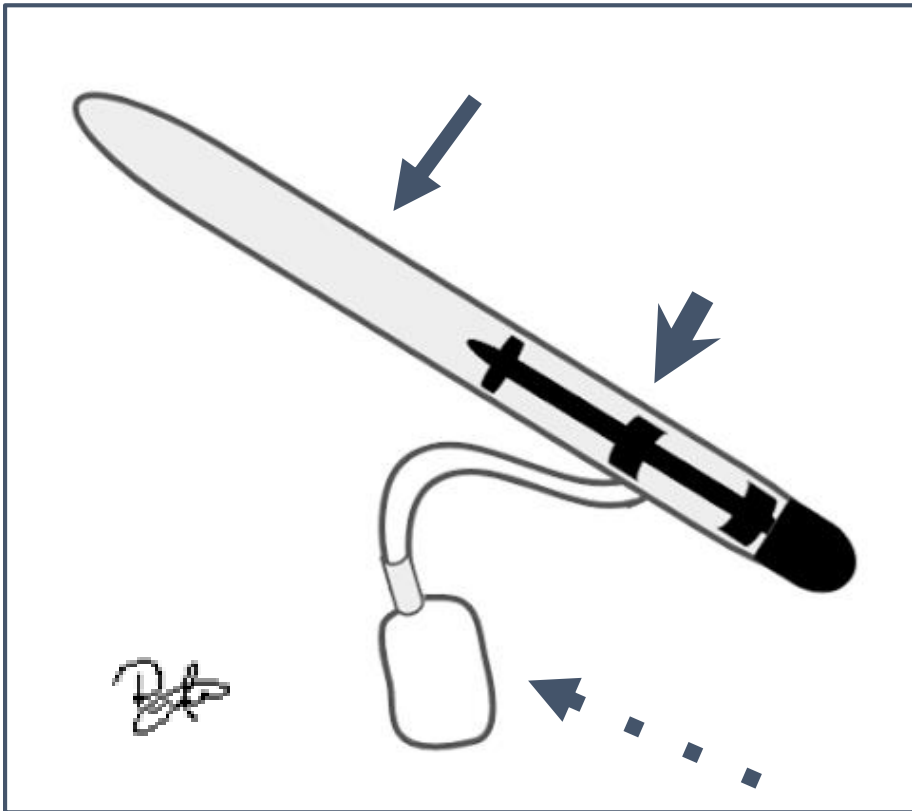


Figura 5: Esquema de prótesis de un cilindro y reservorio intra cilindro: Presenta cilindro de silicona relleno de solución salina en su interior (flecha) el sistema activador presenta una bomba escrotal (flecha punteada) que activa al reservorio en la porción posterior de la prótesis (punta de flecha)

Discusión del caso

Las diferentes complicaciones dependen del tipo de prótesis utilizada, y de las enfermedades preexistentes; estas pueden clasificarse en tres grupos: mal posicionamiento, fallas mecánicas y colecciones/infecciones.

La complicación más frecuente es la falla mecánica de la prótesis.³

Debido a la estructura compleja de la prótesis, la RM es el método de elección para la evaluación de los componentes y complicaciones de las prótesis de pene ya que otorga imágenes con excelente resolución espacial y alta discriminación de tejidos blandos y de los componentes del dispositivo protésico, sin exponer a radiación al paciente y en solo paso diagnóstico.^{3,4}

Discusión del caso

Falla en el posicionamiento:

Puede ser del cilindro, del reservorio o ambas ⁶. La resonancia magnética permite exquisita diferenciación entre las partes protésicas y estructuras adyacentes. Ejemplificamos en esquemas los hallazgos a identificar.

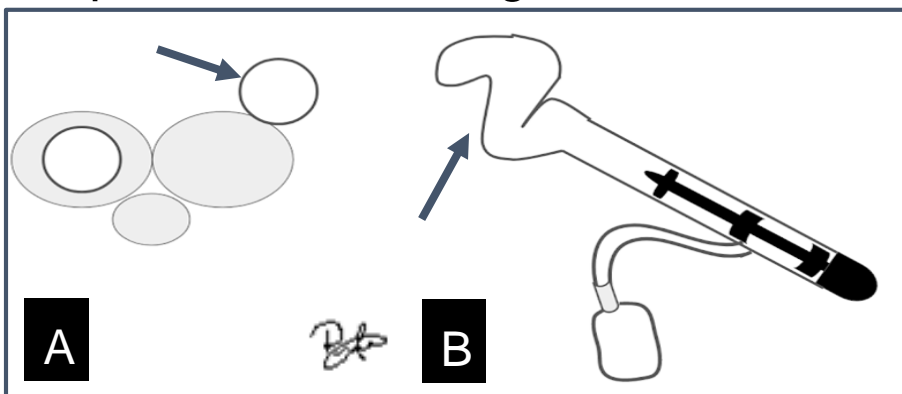


Figura 6: Esquema extrusión del cilindro, A) corte coronal donde se representa disrupción de la albugínea y presencia del cilindro fuera del cuerpo cavernoso (flecha) B) Corte sagital, se representa tortuosidad del mismo (flecha).

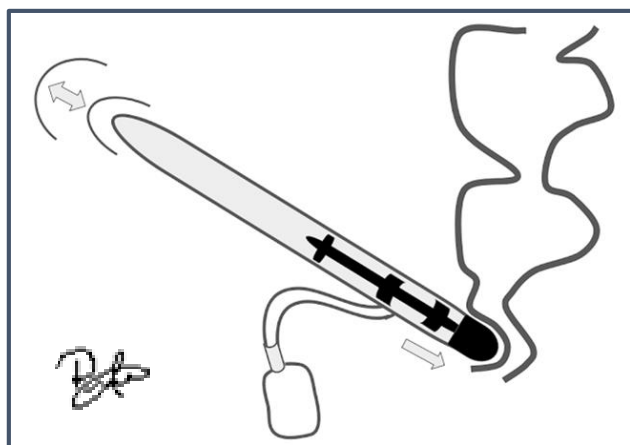


Figura 7: Esquema de migración de componentes. Corte sagital donde se esquematiza los signos de migración como presencia de área libre de prótesis a nivel del glande e impronta del extremo caudal protésico a nivel rectal

Discusión del caso

Falla mecánica:

Actualmente el riesgo a 5 años es menor al 2%⁷. las más frecuentes son la fuga de líquido periprotésico y el fallo en la bomba. También puede presentarse desacople de componentes ^{1,3, 5} .
Ilustramos:

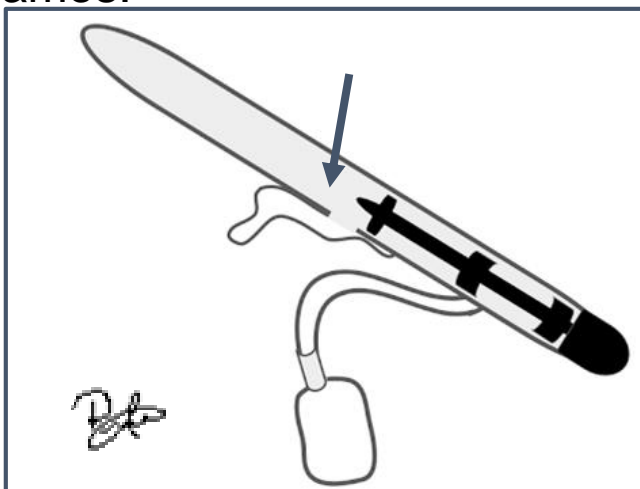


Figura 8: Esquema fuga periprotésica. representación de un corte sagital donde se observa una colección de líquido peri-cilindro, asociada a una interrupción en la pared del cilindro. (flecha)

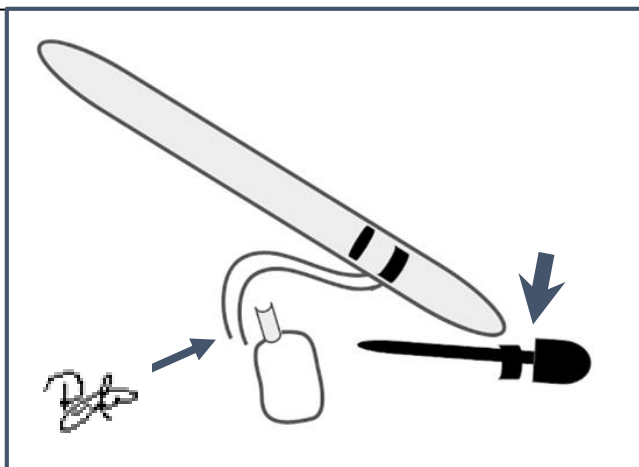


Figura 9: Esquema desacople de componentes. representación donde se visualiza la no continuidad de la bomba con el sistema activador (flecha) y del cilindro con el sistema activador (punta de flecha)

Discusión del caso

Infecciones:

las complicaciones infecciosas se han reducido al 1,06% para las prótesis hidráulicas ³.

Se presentan dentro de los primeros 3 meses después de la cirugía ⁵.

Se evidencian en imágenes como áreas de engrosamiento de los tejidos peri protésicos, hiperintensos en T2 y realzan con contraste. Pueden complicarse y generar abscesos ³.

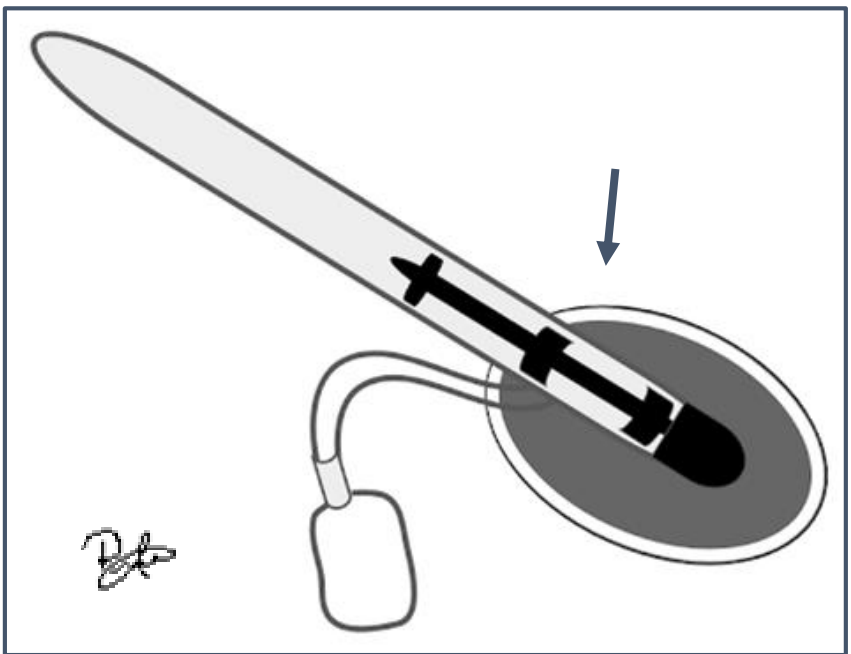


Figura 10: Esquema complicación infecciosa. representación de absceso, visualizado como una colección asociado al extremo distal de la prótesis de paredes gruesas (flecha).

Resumen del caso

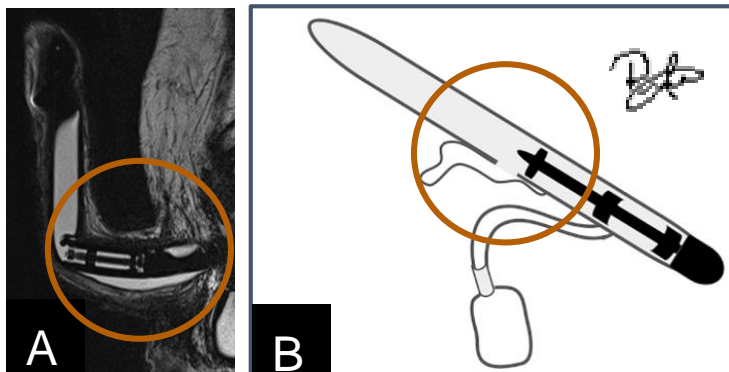


Figura 11: A) RM pene T2 sagital donde se observa fuga de contenido (círculo) B) representación del mismo hallazgo en esquema (círculo)

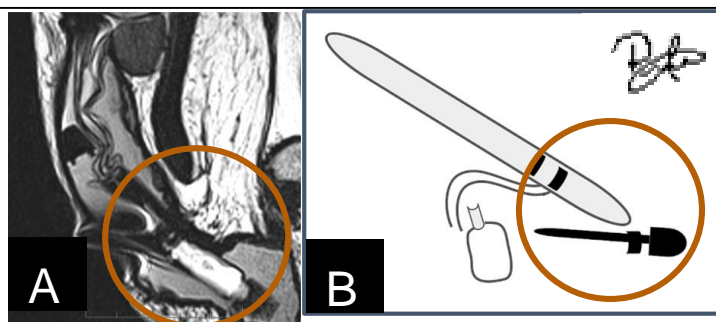


Figura 12: A) RM pene T2 sagital donde se observa desacople de componentes (círculo) B) representación del mismo hallazgo en esquema (círculo)

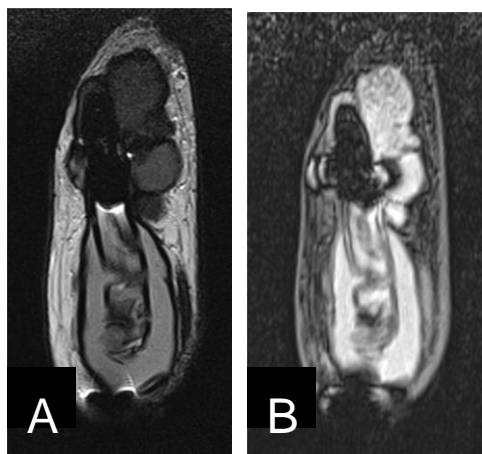


Figura 11: A) RM pene T2 coronal, B) RM pene T1 con saturación grasa coronal, donde se visualiza la intensidad de la colección del extremo distal interpretada como componente hemático (flecha).

Conclusión

- El empleo de prótesis peneana es un tratamiento de disfunción eréctil refractaria y reasignación de genitalidad esta en aumento en el mundo.
- Es importante que el especialista en diagnóstico por imágenes conozca los tipos, componentes, adecuado posicionamiento, y su funcionamiento , para la correcta identificación malfuncionamiento y complicaciones
- La RM es el método de elección para evaluar funcionamiento y complicaciones en prótesis peneana.

Bibliografía

1. Chorney, Elizabeth T., et al. "CT and MR Imaging Features of Artificial Urinary Sphincters, Penile Prostheses, and Other Devices in the Male Lower Genitourinary Tract." *RadioGraphics*, vol. 38, no. 3, 2018, pp. 794–805., doi:10.1148/rg.2018170087.
2. Hovsepian, D. and Amis, E. (1989). Penile prosthetic implants: a radiographic atlas. *RadioGraphics*, 9(4), pp.707-716.
3. Hartman, Robert P., et al. "Inflatable Penile Prosthesis (IPP): Diagnosis of Complications." *Abdominal Radiology*, vol. 41, no. 6, 2016, pp. 1187–1196., doi:10.1007/s00261-016-0686-y.
4. Ramanathan, Subramaniam, et al. "Comprehensive Multimodality Imaging Review of Complications of Penile Prostheses." *American Journal of Roentgenology*, vol. 210, no. 6, 2018, pp. 1200–1207., doi:10.2214/ajr.17.18943.
5. Usmayo, A. Pacheco, et al. "Utilidad De La Resonancia Magnética En La Valoración Postquirúrgica De Pacientes Con Prótesis Hidráulica De Pene." *Radiología*, vol. 59, no. 6, 2017, pp. 504–510., doi:10.1016/j.rx.2017.04.004.
6. 1. Thiel D, Broderick G, Bridges M. Utility of magnetic resonance imaging in evaluating inflatable penile prosthesis malfunction and complaints. *International Journal of Impotence Research*. 2003;15(S5):S155-S161.
7. 2. Lin D, Wong T, Ciavarra G, Kazam J. Adventures and Misadventures in Plastic Surgery and Soft-Tissue Implants. *RadioGraphics*. 2017;37(7):2145-2163.