

DIVERTICULITIS YEYUNAL, UN RETO DIAGNÓSTICO

AUTORES

Chiaradia P.

Mena K.

De Vedia M.

Nuñez A.

Re R.

Larrañaga N.

PRESENTACIÓN DEL CASO:

Mujer 56 años que consulta por:

- Fiebre, dolor abdominal, defensa y reacción peritoneal.
- Leucocitosis, hiperglucemia e insuficiencia renal.
- Se realiza ecografía y TCMD de abdomen.

HALLAZGOS IMAGENOLÓGICOS:

Ecografía:

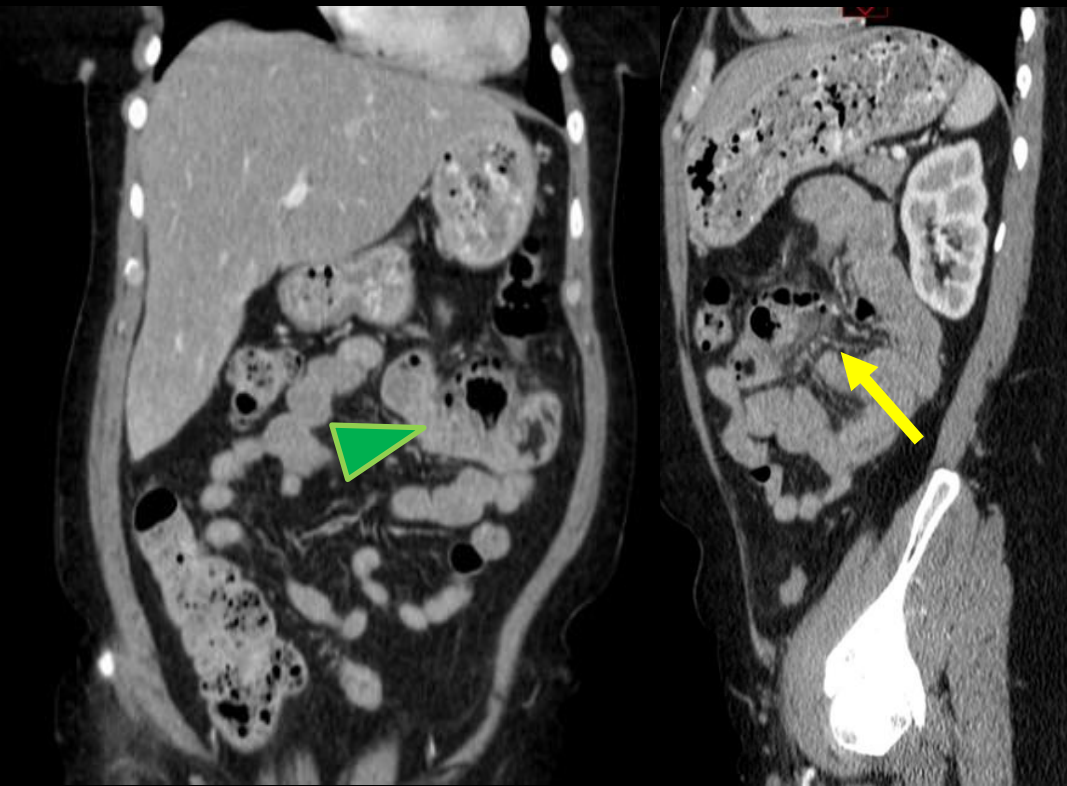
- Engrosamiento parietal difuso de colon transverso y descendente (5mm).
- Rarefacción del mesocolon circundante.
- Engrosamiento parietal de intestino delgado izquierdo (4 mm).



HALLAZGOS IMAGENOLÓGICOS:

TCMD:

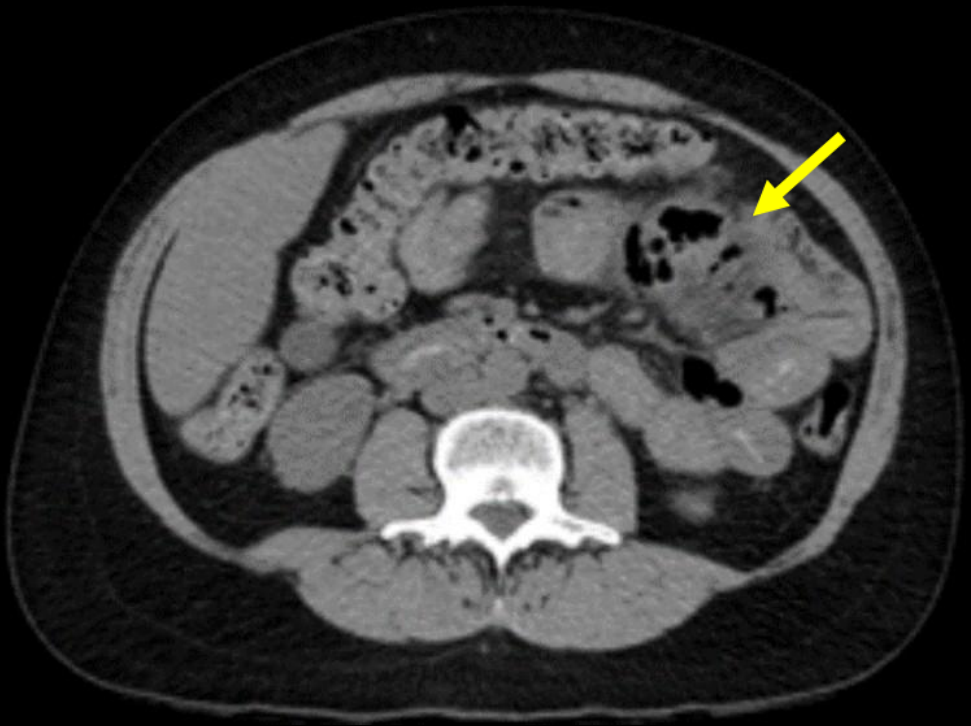- Distensión de asas yeyunales proximales con imágenes saculares.
- Una de ellas con engrosamiento, realce y neumatosis parietal asociado a rarefacción grasa.
- Ingurgitación de vasos mesentéricos e imágenes ganglionares adyacentes compatibles con proceso diverticular agudo.

HALLAZGOS IMAGENOLÓGICOS:



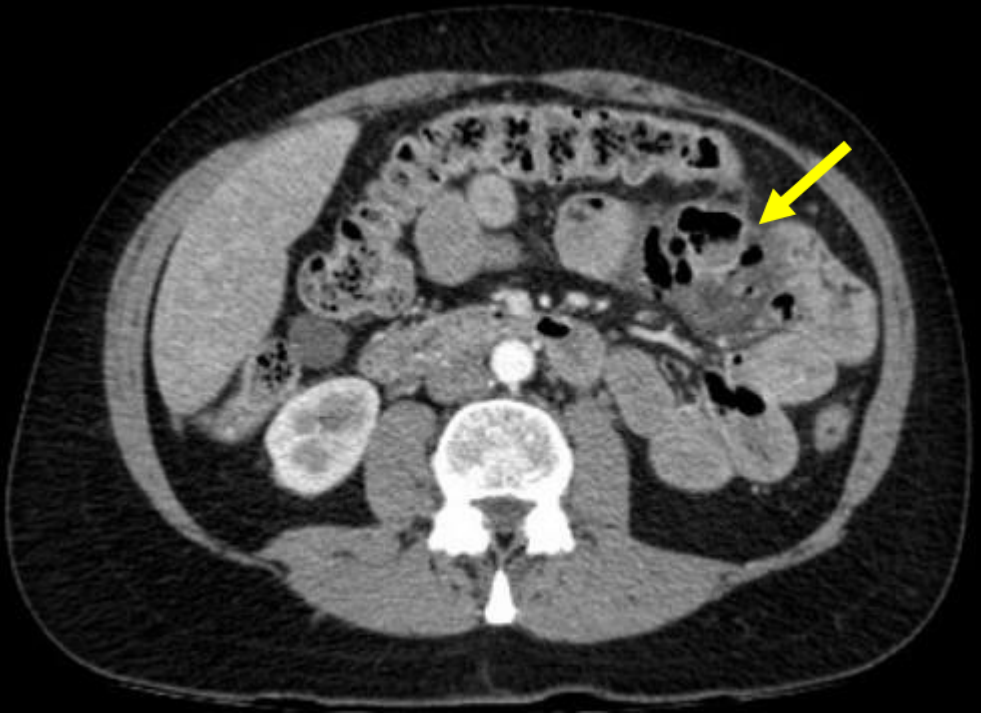TCDM coronal y sagital: se observa distensión de asas yeyunales con imágenes saculares. () Ingurgitación de vasos mesentéricos () y rarefacción grasa.

HALLAZGOS IMAGENOLÓGICOS:



TCDM axial sin contraste.

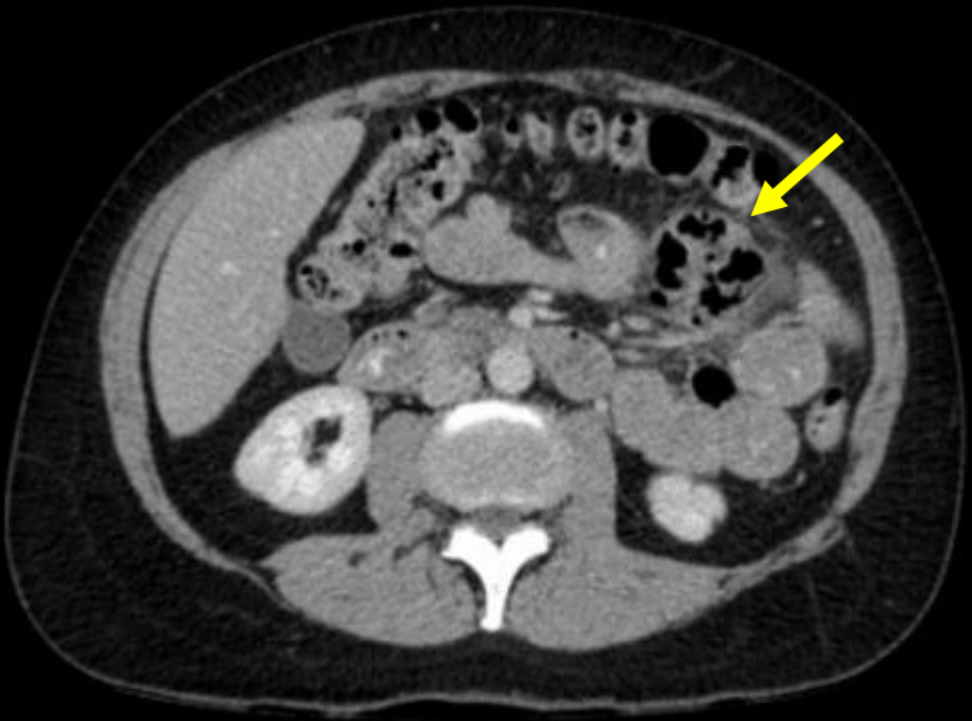
HALLAZGOS IMAGENOLÓGICOS:



Tiempo arterial

TCDM axial con contraste EV: Se observa distensión de asas yeyunales con imágenes saculares (→) y rarefacción de la grasa.

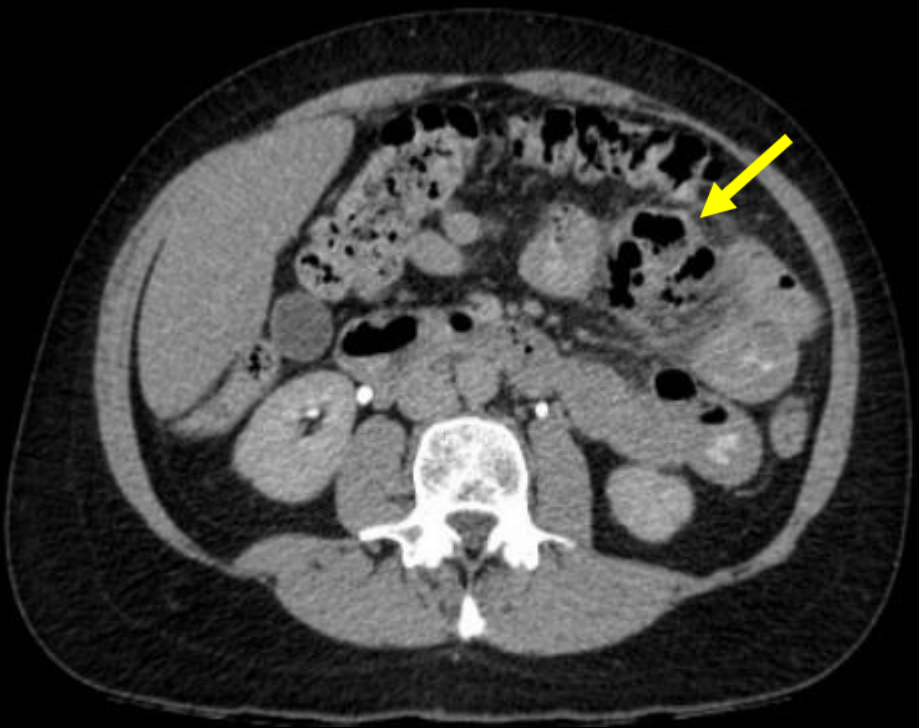HALLAZGOS IMAGENOLÓGICOS:



Tiempo venoso

TCDM axial con contraste EV: Se observa distensión de asas yeyunales con imágenes saculares (→) y rarefacción de la grasa.

HALLAZGOS IMAGENOLÓGICOS:



**TCDM axial con contraste EV
en tiempos tardíos.**

DISCUSIÓN:

- La diverticulitis yeyunal es una patología infrecuente.
- Etiología: congénita (divertículo de Meckel) o adquirida (debilidad de la pared intestinal) que causa herniación de la mucosa y submucosa.
- Es asintomática pero cuando se complica, su clínica es inespecífica y variable.
- Su principal complicación es la diverticulitis aguda y causa abdomen agudo.

CONCLUSIÓN:

- Considerar la diverticulitis yeyunal como causa de abdomen agudo.
- Reconocer sus hallazgos radiológicos para llegar al diagnóstico definitivo.
- La TCMD tiene un rol fundamental y evita procedimientos invasivos en casos no complicados.

BIBLIOGRAFÍA

- *Florian Fintelmann¹, Marc S. Levine and Stephen E. Rubesin* **Jejunal Diverticulosis: Findings On CT In 28 Patient** *American Journal of Roentgenology*. 2008; 190: 1286-1290. 10.2214 / AJR.07.3087
- *M. Hevia et al* **Diverticulitis de intestino delgado en paciente con enfermedad de Crohn** *Rev Med Chile* 2017; 145: 397-401
- *S. Sánchez Jiménez et al* **DIVERTICULITIS YEYUNAL COMO CAUSA DE ABDOMEN AGUDO** *Radiología*. 2016;58(Espec Cong):688
- *V. de Lara Bendahan et al* **Enfermedad diverticular de intestino delgado, posibles complicaciones.** seram2014/S-0094