



# SINDROME DE HIPERESTIMULACION OVARICA: LO QUE EL MEDICO RADIOLOGO DEBE SABER

AUTORES: Dr. Raúl Garitta  
Dra. Analía Leonor Cogno  
Dra. Nadia Soledad Nápoli  
Dr. Fernando Paz  
Dr. Juan Marcelo Sanchez  
Dra. Daniela Stoisa

## OBJETIVOS

- Repasar la fisiopatológica del SHO.
- Conocer la clínica más frecuente con la que se presenta.
- Revisar los hallazgos característicos en las distintas técnicas de imágenes.

## REVISION DEL TEMA

El síndrome de hiperestimulación ovárica (SHO) es una respuesta exagerada del ovario a los tratamientos de estimulación ovárica. Se asocia de forma característica con la administración exógena de gonadotropinas y, más raramente, con citrato de clomifeno.

En cuanto a la fisiopatología el fenómeno más importante del cuadro es el aumento de la permeabilidad capilar, la misma se debe a la liberación de varias sustancias vasoactivas a la circulación sistémica.

El principal agente es el factor de crecimiento endotelial vascular (VEGF) de origen folicular, entre otros. Estos mediadores se liberan tras la luteinización masiva de los folículos provocada por la hormona coriónica gonadotrofica (hCG), los mismos inducen el desplazamiento de líquido y proteínas del espacio intravascular al tercer espacio. Esto provoca una depleción del volumen intravascular responsable de los síntomas del síndrome: hipotensión, oliguria, ascitis, aumento de la viscosidad sanguínea, hiponatremia e hiperkalemia.

Los factores de riesgo o predisponentes más comunes son:

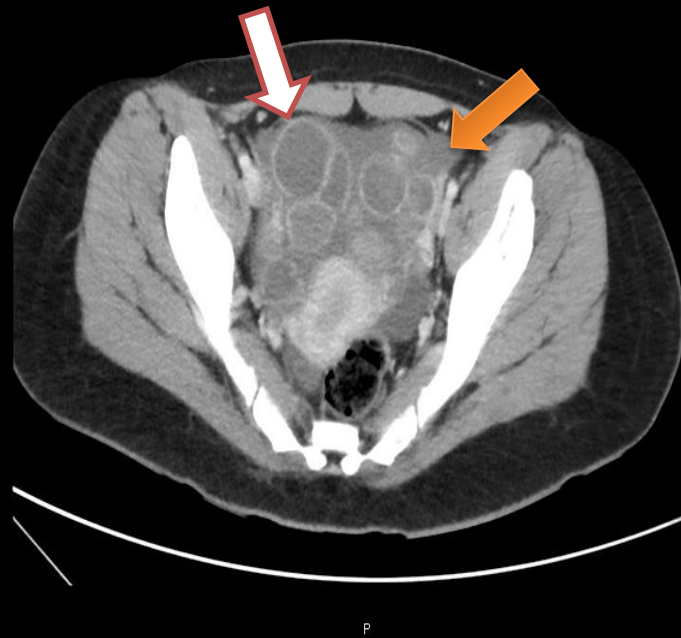
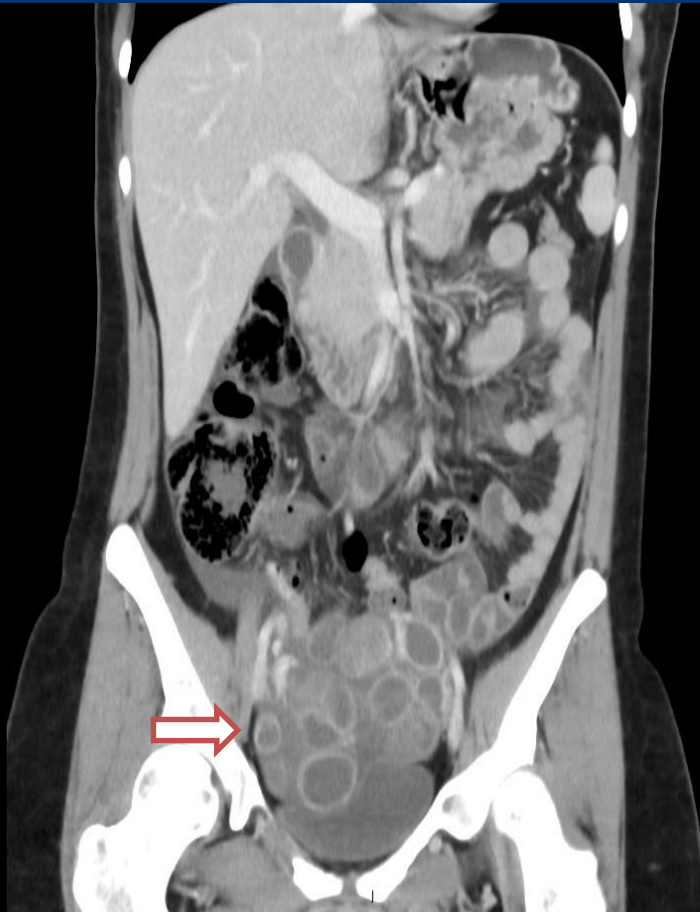- Edad joven (menos de 30 años)
- Síndrome de ovario poliquístico (SOP)
- Niveles elevados de concentración de estradiol inmediatamente antes de la administración de la hCG o incrementos bruscos de los niveles previos a administrar la misma
- Formación de un número elevado de folículos de tamaño intermedio (10-14 mm).
- Instauración del embarazo y mayor riesgo si éste es múltiple.

- Mujeres que han desarrollado otras hiperestimulaciones en ciclos previos.
- Uso de hCG como soporte de fase lútea en lugar de progesterona.
- Pico endógeno de LH.

El SHO se caracteriza por un amplio espectro clínico que varía desde formas leves asintomáticas en las que sólo existe un aumento del tamaño ovárico a formas graves con compromiso hemodinámico severo por extravasación de líquido al tercer espacio.

Junto con la clínica del paciente y los datos de laboratorio, la confirmación del SHO exige la realización de una ecografía abdominal o transvaginal para valorar el tamaño de los ovarios y la ascitis, además en algunos casos en especial en los estadios severos se pueden necesitar otras pruebas complementarias como la tomografía computada (TC) que ayuden a estudiar la gravedad del proceso.

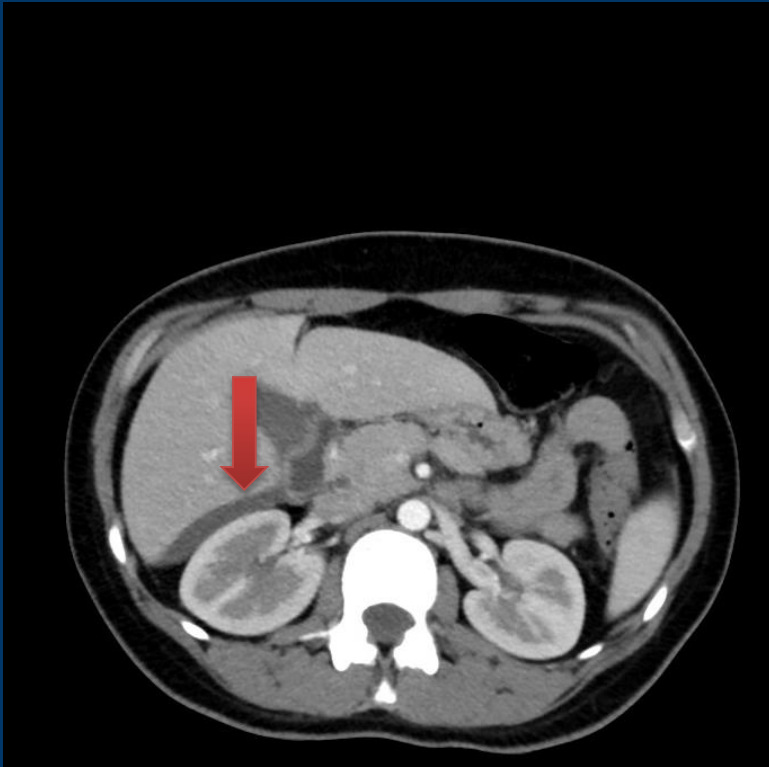




TC con contraste corte coronal.

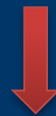TC con contraste E.V. corte axial.

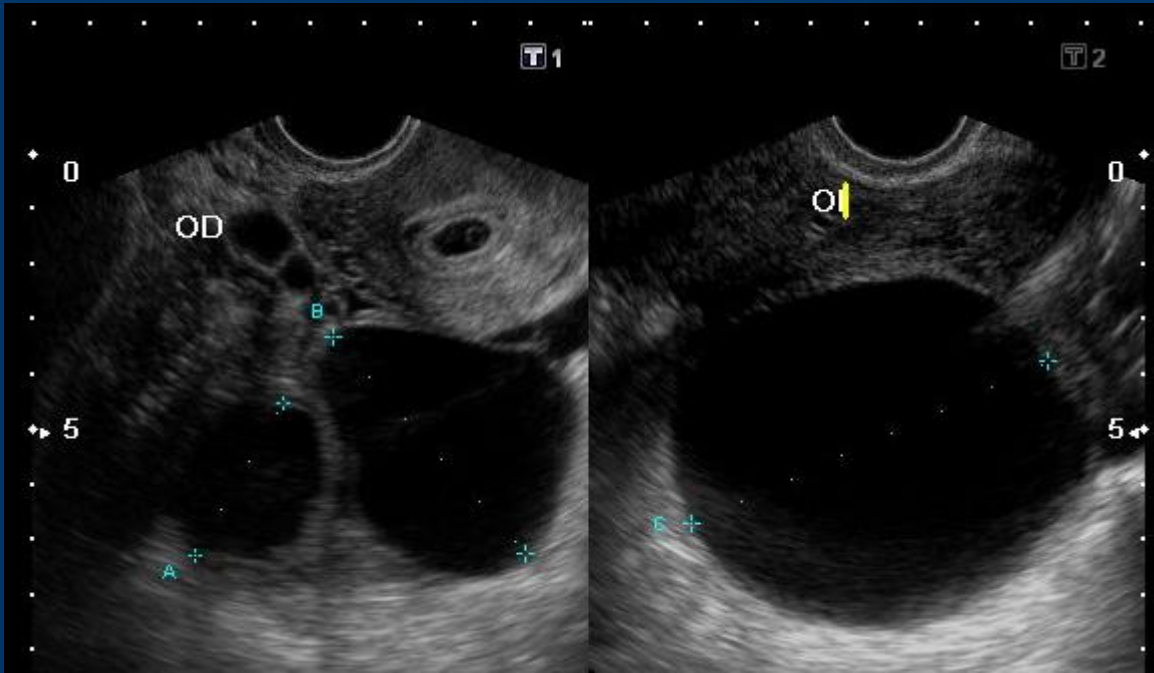
Se observa múltiples quistes en proyección anexial → y líquido libre en cavidad pélvica . → .



TC con contraste E.V. corte axial.

Se observa liquido libre perihepático





Ecografía transvaginal.

Se observan ovarios aumentados de tamaño con múltiples quiste y abundante cantidad de líquido libre.

## CLASIFICACION DE GOLAN

GRAVEDAD	GRADO	SINTOMAS
HIPERESTIUMACION LEVE	I	Distención y síntomas abdominales Aumento del tamaño ovárico( menor a 8 cm)
	II	Grado I + nauseas, vómitos, y /o diarrea. Ovarios de 5 a 12 cm
HIPERESTIMULACION MODERADA	III	Forma leve + evidencia ecográfica de ascitis
HIPERESTIMULACION SEVERA	IV	Forma moderada + Evidencia clínica de de ascitis y/o hidrotórax o dificultad respiratoria. Ovarios mayor a 12 cm. Trastornos de la función hepática. Oliguria con aumento de la creatinina.
	V	Forma IV + Hemoconcentración. Coagulopatía. Falla renal. Síndrome de distress respiratorio del adulto

## CONCLUSION:

- El tratamiento del SHO depende de su gravedad, por tanto es importante identificarlo y clasificarlo correctamente.
- Para conseguir un adecuado manejo de las pacientes es importante correlacionar los hallazgos imagenológicos con los datos clínicos, edad, estado hormonal y valores de laboratorio.
- El papel de las imágenes y sobretodo de la ecografía es fundamental para el diagnóstico del SHO así como para establecer si existe una causa subyacente que pueda modificar la conducta terapéutica.

## Bibliografía:

- Cano Alonso R, Borrueal Nacenta S, Díez Martínez P, María NI, Ibáñez Sanz L, Zabía Galíndez E. Role of multidetector CT in the management of acute female pelvic disease. *Emerg Radiol.* 2009;16:453-72.
- Cicchiello LA, Hamper UM, Scoutt LM. Ultrasound evaluation of gynecologic causes of pelvic pain. *Obstet Gynecol Clin North Am.* 2011;38:85-114.
- Practice committee of american society for reproductive medicine. Ovarian hyperstimulation syndrome. *Rev Fertil Steril* 2008; 90 (Suppl 5): 188-193.

Laing FC, et al. US of the ovary and adnexa: to worry or not to worry? *Radiographics* 2012; 32:1621-1639.



DIAGNÓSTICO  
MÉDICO  
OROÑO



FUNDACION  
Dr. J.R. Villavicencio

**MUCHAS GRACIAS**