Nº 0302

FUNDACIÓN FAVALORO

UNIVERSIDAD FAVALORO

HOSPITAL UNIVERSITARIO

EVALUACION DE STROKE EN VENTANA EXTENDIDA CON TÉCNICA DE PERFUSIÓN POR TOMOGRAFÍA

Nº 0302

AUTORES:
Palacios Christiam[1]; Finocchiaro Natalia[1]; Santrich Karen[1]; Borroni Antonella[1]; Appiani Franco[2], Claverie Santiago[2], Garbugino Silvia[3], Klein Francisco[4]; Miñarro Diego[1]

1: Diagnóstico por Imágenes, 2: Neurología, 3: Neurointervencionismo, 4: Neurointensivismo

PROPÓSITO:

Evaluación de la técnica de perfusión por tomografía computada en la toma de conducta en pacientes con Stroke en ventana extendida, en base a la experiencia obtenida en un año de implementación del protocolo.

MATERIALES Y MÉTODOS:

Se realizó perfusión cerebral por tomografía a pacientes con Stroke en ventana extendida.
Se determinaron criterios de inclusión:

- Más de 6 horas desde el inicio de los síntomas o desde la última evidencia de paciente asintomático.
- Hasta 24 horas del inicio de los síntomas.

MATERIALES Y MÉTODOS:

INTERPRETACIÓN:
Se obtuvieron mapas de:

- CBF: Flujo Sanguíneo Cerebral
- CBVr: Volumen Sanguíneo Cerebral relativo
- MTT: Tiempo de Transito Medio

Determinación del Core de infarto:

- Valores de CBF <2.0 a 2.2 ml/100g
- Reducción del 38 al 50% del valor de CBF con respecto al parénquima sano.

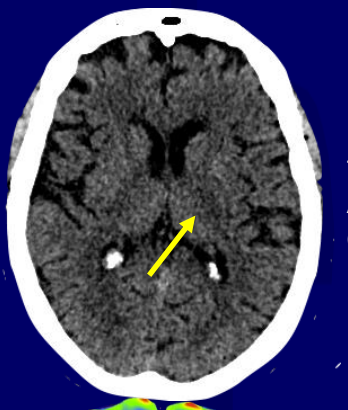

TC de cerebro sin contraste:
Asimetría de núcleos de la base, lesión hipodensa en núcleo lenticular izquierdo, ASPECTS 9 (L)

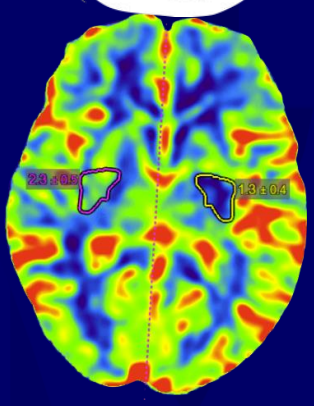

CBVr

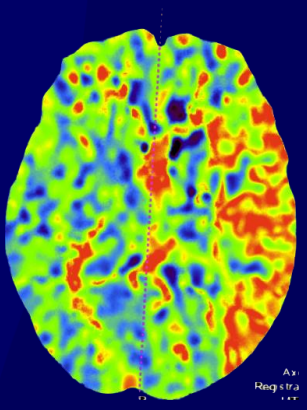

CBF

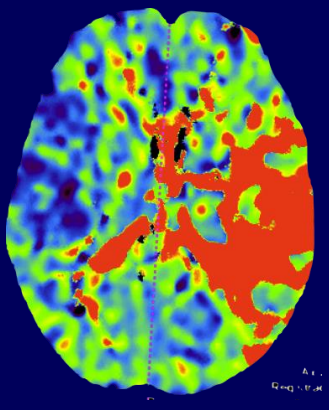

MTT

Perfusión Cerebral por Tomografía:
CBVr: Reducción de los valores en el hemisferio cerebral izquierdo, con mayor afección del núcleo lenticular.
CBF: Aumento de los valores del flujo cerebral en áreas hipoperfundidad.
MTT: Aumento del tiempo de transito medio, secundario a lesión en M1.

RESULTADOS:

En el periodo que va de Junio 2018 a Mayo 2019 se presentaron 66 casos de Stroke (H:M, 1:1)

- 13 pacientes (20%) se encontraban dentro del periodo de ventana extendida (descripto en criterios de inclusión) (H:M, 1.3:1)
- Por la condición clínica de los pacientes se pudieron realizar 7 evaluaciones según el protocolo establecido.
- 6 Estudios fueron técnicamente evaluables, realizando en dos ocasiones el protocolo al mismo paciente por un segundo evento.
- 3 pacientes (50%) presentaron una lesión visible por tomografía computada sin contraste, con un correlato en la perfusión cerebral.
- En los 3 casos (100%) se identificaron obstrucción vascular proximal y valores anormales de CBVr en el territorio vascular correspondiente.
- Dos pacientes fueron sometidos a trombectomía mecánica logrando reperfusión tisular y mejoría de la clínica (ej: NIHSS de 21 a 3), mientras que uno fue sometido a tratamiento médico.
- Un paciente presentó hemorragia intraparenquimatosa post-procedimiento como complicación.

Nº 0302

TC de cerebro sin contraste:
Hiperdensidad espontánea del segmento M1 izquierdo (signo de la cuerda)

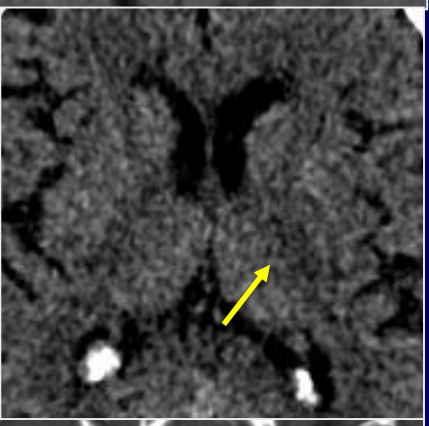

TC de cerebro sin contraste:
Asimetría de núcleos de la base, lesión hipodensa en núcleo lenticular izquierdo, ASPECTS 9 (L)

Angiotomografía:
Defecto de relleno de contraste en M1 izquierda, correspondiente al signo de la cuerda. (Trombo)

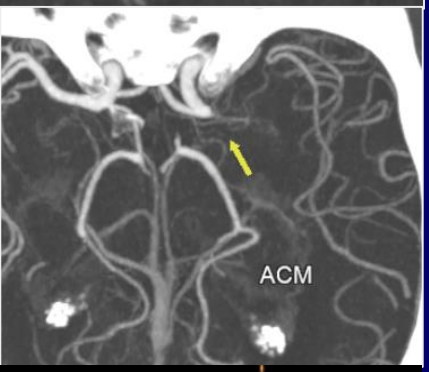

Angiotomografía MIP:
Defecto de relleno de contraste en M1 izquierda, con colateralidad moderada.

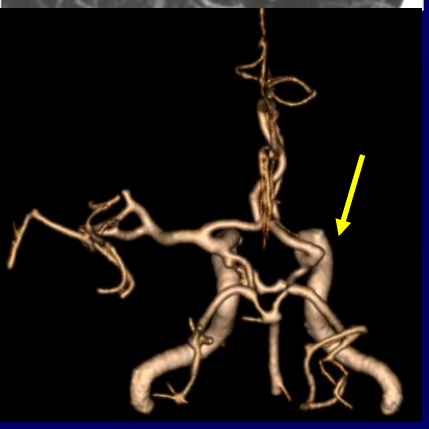

Angiotomografía Volumen Render (VR)
Defecto de llenado de M1 izquierda.

Nº 0302

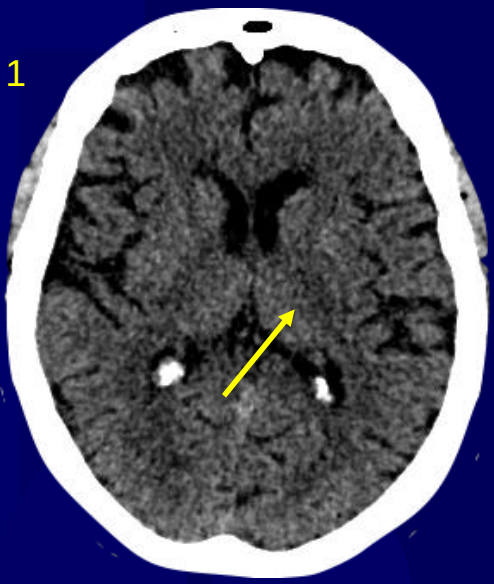

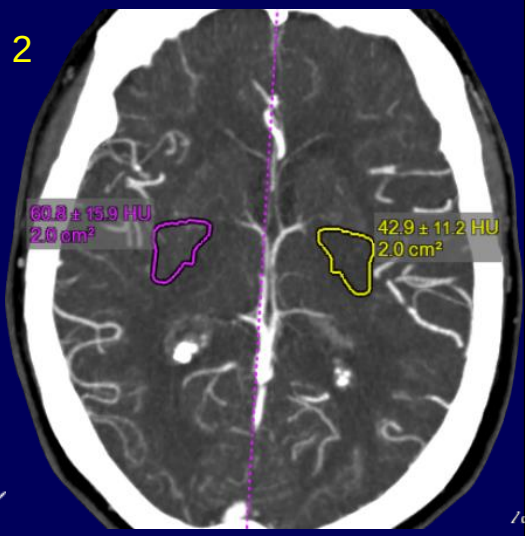

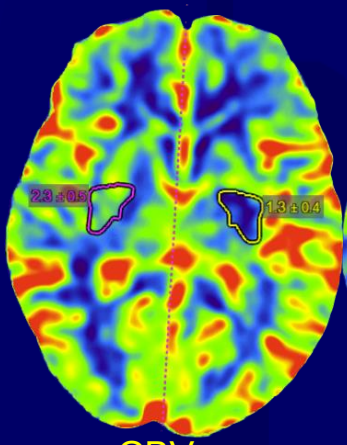

CBVr

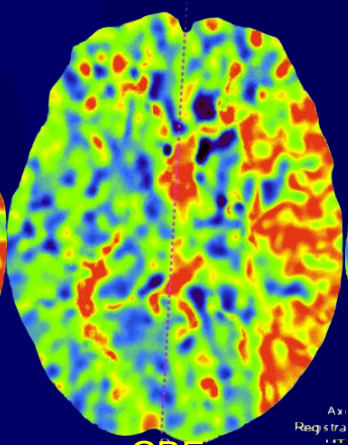

CBF

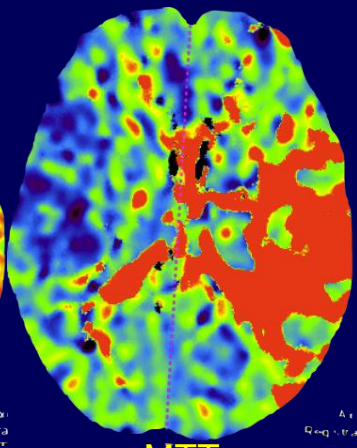

MTT

1: TC de cerebro sin contraste: Asimetría de núcleos de la base, lesión hipodensa en núcleo lenticular izquierdo, ASPECTS 9 (L)
2: AngioTC fusión con medición de CBVr en el área de hipodensidad cerebral.
Perfusión Cerebral por Tomografía:
CBVr: Reducción de los valores en el hemisferio cerebral izquierdo, con mayor afección del núcleo lenticular.
CBF: Aumento de los valores del flujo cerebral en áreas hipoperfundidas.
MTT: Aumento del tiempo de transito medio, secundario a lesión en M1.

Nº 0302

1

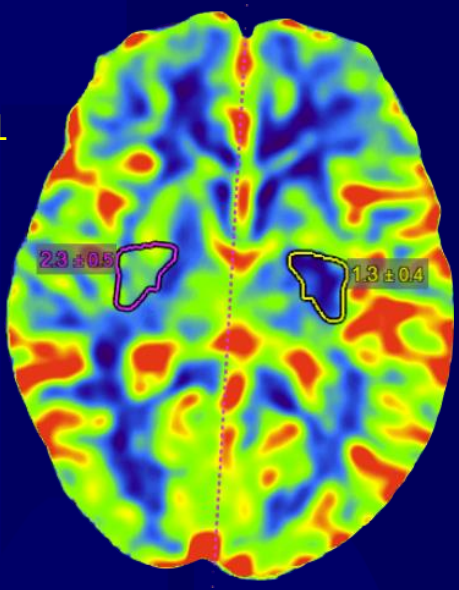

2

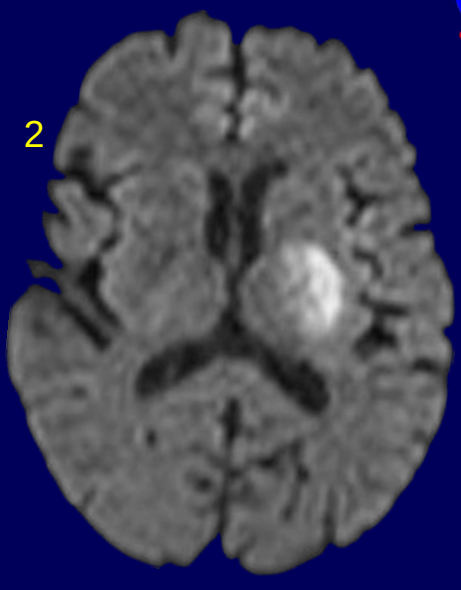

3

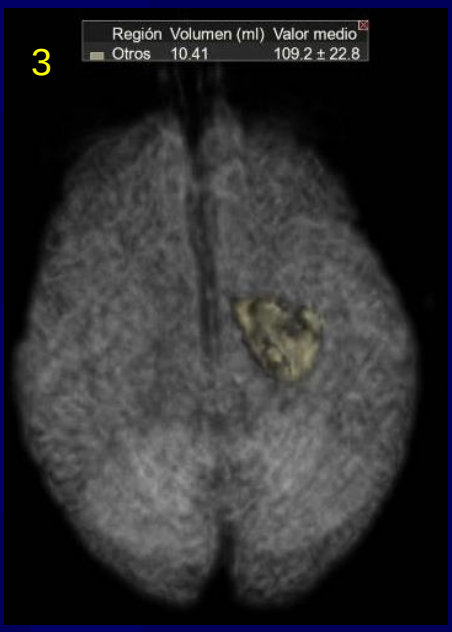

1: CBVr: Reducción de los valores en el hemisferio cerebral izquierdo, con mayor afección del núcleo lenticular.
2: Control diferido de Resonancia Magnética post-trombectomía, DWI demostrando correlación con core de infarto de la perfusión cerebral por tomografía (imagen 1), sin extensión del área de isquemia.
3: Volumetría por resonancia del core de Infarto, en base a DWI.

CONCLUSIONES:

En respuesta al requerimiento de evaluación de Stroke en ventana extendida se diagramó un plan de estudio con las herramientas disponibles en nuestro medio, idiosincrasia propia del centro y disponibilidad de los métodos.

Los resultados fueron positivos en base a la implementación de la perfusión por tomografía sin complicaciones, obteniendo estudios evaluables desde el punto de vista técnico.

La evidencia del “mismatch” entre el core de infarto y el área en riesgo, en pacientes con oclusión arterial proximal se usó como criterio para la indicación de trombectomía, con los resultados antes expuestos.

Concluimos que la evaluación de los mapas de perfusión cerebral constituyen una herramienta adicional factible para la toma de decisiones.