

HALLAZGOS TOMOGRÁFICOS DEL SEMINOMA EN ESTADIO AVANZADO

INVASIÓN DEL RETROPERITONEO

LEDESMA NALLDI, Leonardo Ezequiel |
POGGIOLI, Maria Victoria | **DIAZ BONILLA**,
Jose Fernando | **PICO LLORENTE**, Adriana
Patricia | **GRANDE**, Matias Ezequiel | **CANDIA**,
Javier Domingo



leelo en casa!

HALLAZGOS TOMOGRAFICOS DEL SEMINOMA EN ESTADIO AVANZADO: INVASION DEL RETROPERITONEO

LEDESMA NALLDI, Leonardo Ezequiel | POGGIOLI, Maria Victoria | DIAZ BONILLA, Jose Fernando | PICO LLORENTE, Adriana Patricia | GRANDE, Matias Ezequiel | CANDIA, Javier Domingo

OBJETIVOS DE APRENDIZAJE

Clasificación de los tumores testiculares

Factores de riesgo de la patología tumoral testicular

Seminoma en estadios avanzados y el compromiso de las estructuras intra-abdominales.

HALLAZGOS TOMOGRAFICOS DEL SEMINOMA EN ESTADIO AVANZADO: INVASION DEL RETROPERITONEO

LEDESMA NALLDI, Leonardo Ezequiel | POGGIOLI, Maria Victoria | DIAZ BONILLA, Jose Fernando | PICO LLORENTE, Adriana Patricia | GRANDE, Matias Ezequiel | CANDIA, Javier Domingo

REVISIÓN DEL TEMA

El carcinoma testicular es la patología maligna mas frecuente del sexo masculino si nos enfocamos en el rango etario de 15 – 35 años.

Aun asi solo comprende el 1% de los procesos tumorales malignos en el varón.

HALLAZGOS TOMOGRAFICOS DEL SEMINOMA EN ESTADIO AVANZADO: INVASION DEL RETROPERITONEO

LEDESMA NALLDI, Leonardo Ezequiel | POGGIOLI, Maria Victoria | DIAZ BONILLA, Jose Fernando | PICO LLORENTE, Adriana Patricia | GRANDE, Matias Ezequiel | CANDIA, Javier Domingo

REVISIÓN DEL TEMA

FACTORES DE RIESGO

Tumor testicular previo

aumenta 20 veces las probabilidades de aparición de tumor en testiculo contralateral

Antecedentes familiares.

Criptorquidia

siendo el seminoma el mas frecuente

HALLAZGOS TOMOGRAFICOS DEL SEMINOMA EN ESTADIO AVANZADO: INVASION DEL RETROPERITONEO

LEDESMA NALLDI, Leonardo Ezequiel | POGGIOLI, Maria Victoria | DIAZ BONILLA, Jose Fernando | PICO LLORENTE, Adriana Patricia | GRANDE, Matias Ezequiel | CANDIA, Javier Domingo

REVISIÓN DEL TEMA

FACTORES DE RIESGO

Infertilidad

Síndromes intersexuales:
Disgenesia gonadal
Hermafroditismo
Pseudo hermafroditismo.

Microlitiasis asimétrica + factores de riesgo ya mencionados.

HALLAZGOS TOMOGRAFICOS DEL SEMINOMA EN ESTADIO AVANZADO: INVASION DEL RETROPERITONEO

LEDESMA NALLDI, Leonardo Ezequiel | POGGIOLI, Maria Victoria | DIAZ BONILLA, Jose Fernando | PICO LLORENTE, Adriana Patricia | GRANDE, Matias Ezequiel | CANDIA, Javier Domingo

REVISIÓN DEL TEMA

CLASIFICACIÓN

TUMORES GERMINALES (95%)

- Seminomatosos

Seminoma mas frecuente (35 – 50%)

- No seminomatosos

TUMORES NO GERMINALES (5%)

HALLAZGOS TOMOGRAFICOS DEL SEMINOMA EN ESTADIO AVANZADO: INVASION DEL RETROPERITONEO

LEDESMA NALLDI, Leonardo Ezequiel | POGGIOLI, Maria Victoria | DIAZ BONILLA, Jose Fernando | PICO LLORENTE, Adriana Patricia | GRANDE, Matias Ezequiel | CANDIA, Javier Domingo

REVISIÓN DEL TEMA

SEMINOMA

70% limitados al testiculo

20% metastasis retroperitoneales
diseminación linfática

5% diseminación a distancia
pulmón-hígado-cerebro-hueso
en orden de frecuencia

diseminacion hematogena
menos frecuente

HALLAZGOS TOMOGRAFICOS DEL SEMINOMA EN ESTADIO AVANZADO: INVASION DEL RETROPERITONEO

LEDESMA NALLDI, Leonardo Ezequiel | POGGIOLI, Maria Victoria | DIAZ BONILLA, Jose Fernando | PICO LLORENTE, Adriana Patricia | GRANDE, Matias Ezequiel | CANDIA, Javier Domingo

REVISIÓN DEL TEMA

SEMINOMA

95% hombres de raza blanca.

Edad media de aparición a los 40 años

Incidencia bifasica: 25-35 años primer pico, y el segundo, menos frecuente, a los 71-90 años

HALLAZGOS TOMOGRAFICOS DEL SEMINOMA EN ESTADIO AVANZADO: INVASION DEL RETROPERITONEO

LEDESMA NALLDI, Leonardo Ezequiel | POGGIOLI, Maria Victoria | DIAZ BONILLA, Jose Fernando | PICO LLORENTE, Adriana Patricia | GRANDE, Matias Ezequiel | CANDIA, Javier Domingo

REVISIÓN DEL TEMA

SEMINOMA

Clinica variable.

Masa escrotal indolora.

Error frecuente:
diagnosticar orquitis

HALLAZGOS TOMOGRAFICOS DEL SEMINOMA EN ESTADIO AVANZADO: INVASION DEL RETROPERITONEO

LEDESMA NALLDI, Leonardo Ezequiel | POGGIOLI, Maria Victoria | DIAZ BONILLA, Jose Fernando | PICO LLORENTE, Adriana Patricia | GRANDE, Matias Ezequiel | CANDIA, Javier Domingo

REVISIÓN DEL TEMA

Otras entidades que pueden desarrollar patologia oncológica testicular las comprenden:

Linfomas

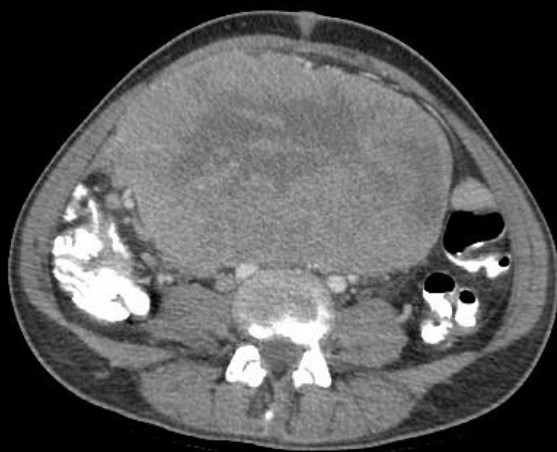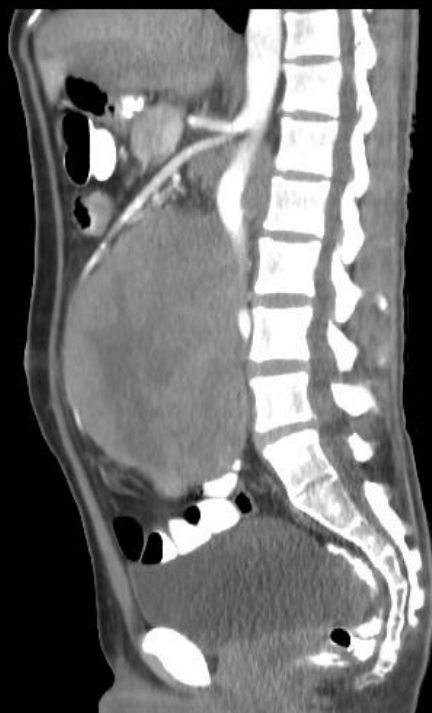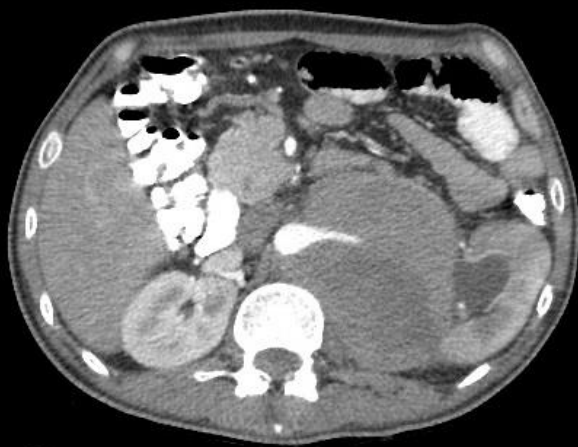Leucemias

Metastasis de tumor prostático o pulmonar (*poco frecuentes*)

HALLAZGOS TOMOGRAFICOS DEL SEMINOMA EN ESTADIO AVANZADO: INVASION DEL RETROPERITONEO

LEDESMA NALLDI, Leonardo Ezequiel | POGGIOLI, Maria Victoria | DIAZ BONILLA, Jose Fernando | PICO LLORENTE, Adriana Patricia | GRANDE, Matias Ezequiel | CANDIA, Javier Domingo

REVISIÓN DEL TEMA- IMÁGENES

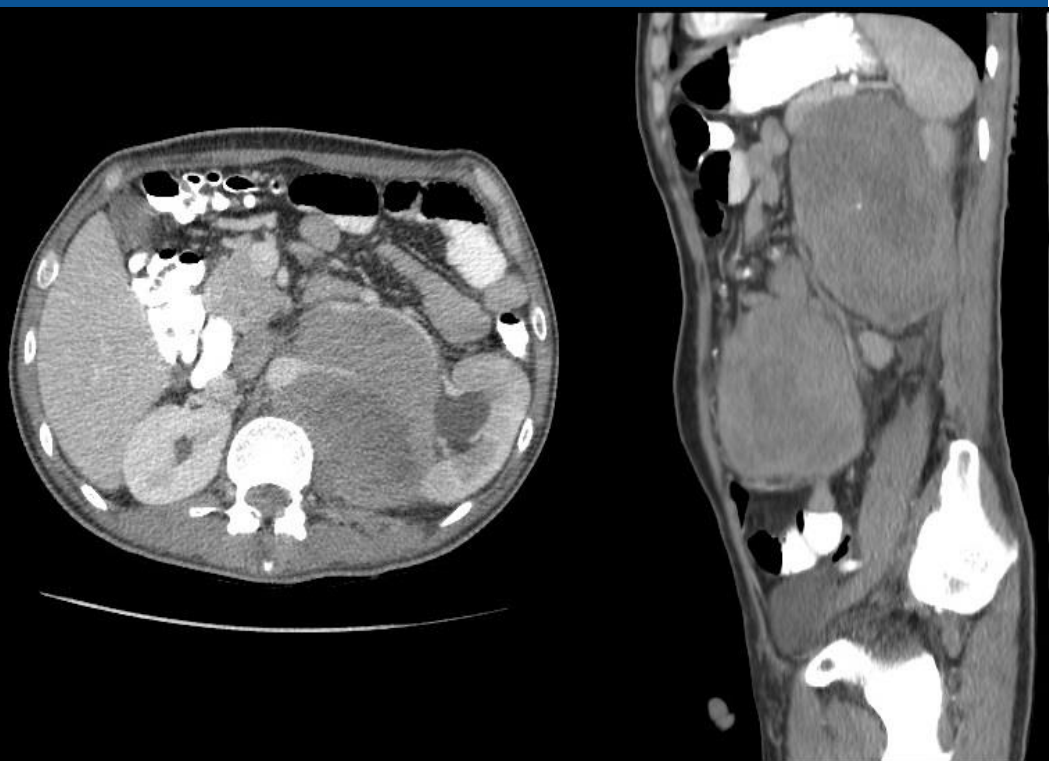

Paciente de 36 años con antecedentes de orquiectomía en la niñez por seminoma. TC de abdomen/pelvis con cte EV. Masa retroperitoneal con realce heterogeneo. Desvia estructuras vasculares, intestino y genera uronefrosis izquierda

HALLAZGOS TOMOGRAFICOS DEL SEMINOMA EN ESTADIO AVANZADO: INVASION DEL RETROPERITONEO

LEDESMA NALLDI, Leonardo Ezequiel | POGGIOLI, Maria Victoria | DIAZ BONILLA, Jose Fernando | PICO LLORENTE, Adriana Patricia | GRANDE, Matias Ezequiel | CANDIA, Javier Domingo

REVISIÓN DEL TEMA –IMÁGENES

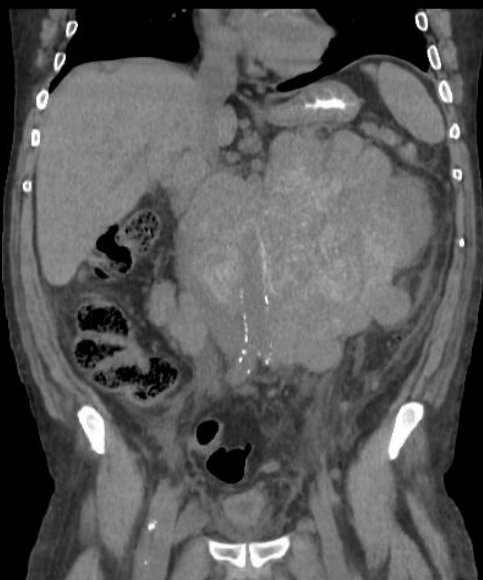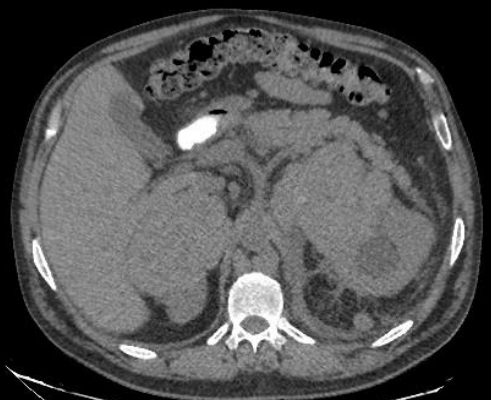

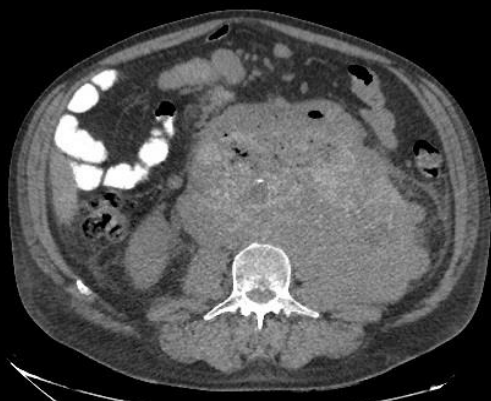
Mismo paciente. Contraste EV en tiempo venoso. Realce heterogeneo de masa ya descripta. Imagen derecha corresponde a corte parasagital izquierdo, en ambas imágenes se visualiza lateralización del riñón izquierdo.

HALLAZGOS TOMOGRAFICOS DEL SEMINOMA EN ESTADIO AVANZADO: INVASION DEL RETROPERITONEO

LEDESMA NALLDI, Leonardo Ezequiel | POGGIOLI, Maria Victoria | DIAZ BONILLA, Jose Fernando | PICO LLORENTE, Adriana Patricia | GRANDE, Matias Ezequiel | CANDIA, Javier Domingo

REVISIÓN DEL TEMA - IMAGENES



Paciente de 51 años, antecedentes de orquiectomía izquierda por seminoma. Acude a la guardia del sanatorio por malestar general, dolor abdominal difuso y pérdida de peso.

TC abdomen/pelvis sin cte EV donde se visualiza gran masa retroperitoneal que desplaza estructuras vasculares (signo de la aorta flotante). Infiltra asas intestinales y polo inferior del riñón izquierdo con uronefrosis del mismo.

HALLAZGOS TOMOGRAFICOS DEL SEMINOMA EN ESTADIO AVANZADO: INVASION DEL RETROPERITONEO

LEDESMA NALLDI, Leonardo Ezequiel | POGGIOLI, Maria Victoria | DIAZ BONILLA, Jose Fernando | PICO LLORENTE, Adriana Patricia | GRANDE, Matias Ezequiel | CANDIA, Javier Domingo

CONCLUSION

La patología oncológica testicular debe considerarse como probable foco primario en un paciente de sexo masculino con conglomerados adenopáticos retroperitoneales sin origen aparente.

Dado que el seminoma (tumor mas frecuente) no suele dar sintomatología puede pasar completamente desapercibido por largo tiempo. Es de suma importancia tener en cuenta antecedentes y factores de riesgo.



leelo en casa!