

## “FÍSTULAS PERIANALES: REVISIÓN DEL INFORME RADIOLÓGICO”

Autores: Flavia Barrera, Juana Ross, María José Zubeldía, Roxana Rosado, Melisa De Lazzar, Maximiliano Matteoda

### Imágenes MDQ - Mar del Plata

#### Resumen

La enfermedad fistulosa perianal se caracteriza por la presencia de un trayecto fistuloso con origen en la mucosa anal y extensión hacia la piel de la región perianal. Puede acompañarse de formación de abscesos y extensiones de su trayecto.

La teoría etiopatogénica más aceptada es la criptoglandular, por la cual la infección se originaría en una de las glándulas perianales.

La RM permite evaluar con detalle la anatomía regional. Las secuencias más utilizadas son T2 con supresión grasa (FS) o STIR y T1 FS con contraste. Pueden incluirse secuencias de difusión.

El informe radiológico debe intentar incluir la localización del orificio interno en la mucosa anal, la dirección del trayecto fistuloso describiendo la relación con el aparato esfinteriano y la localización del orificio externo en la piel perianal.

## “FÍSTULAS PERIANALES: REVISIÓN DEL INFORME RADIOLÓGICO”

**Autores:** Flavia Barrera, Juana Ross, María José Zubeldia, Roxana Rosado, Melisa De Lazzer, Maximiliano Matteoda

### Imágenes MDQ - Mar del Plata

#### **Objetivos del aprendizaje**

- Revisar la anatomía del canal anal y región perianal.
- Describir el protocolo de estudio de la enfermedad fistulosa perianal por resonancia magnética (RM) y los datos fundamentales del informe radiológico.

# “FÍSTULAS PERIANALES: REVISIÓN DEL INFORME RADIOLÓGICO”

**Autores:** Flavia Barrera, Juana Ross, María José Zubeldia, Roxana Rosado, Melisa De Lazzer, Maximiliano Matteoda

## Imágenes MDQ - Mar del Plata

### Revisión del tema

El canal anal está formado por el aparato esfinteriano, constituido por el esfínter interno; continuación de la capa muscular propia del recto y el esfínter externo; de músculo estriado, que forma la base del complejo de los elevadores del ano y está rodeado por el músculo puborrectal en la unión rectoanal. Ambos esfínteres están separados por el espacio interesfinteriano y se encuentran rodeados por el tejido graso de las fosas isquioanales. La mucosa anal contiene en la línea dentada el drenaje de las glándulas perianales, cuya infección se considera la etiopatogenia de la enfermedad fistulosa.

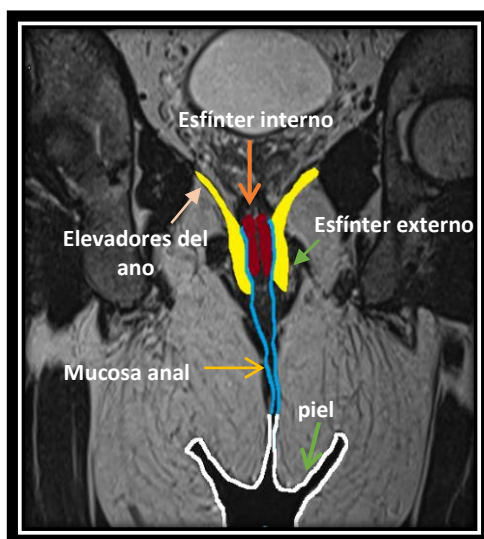
La RM permite evaluar con detalle la anatomía regional. El protocolo de estudio se realiza con antena de superficie y se obtienen cortes finos en planos oblicuos axiales y coronales orientados perpendiculares y paralelos al canal anal. Las secuencias más utilizadas son T2 con supresión grasa (FS) o STIR y T1 FS con contraste. Pueden incluirse secuencias de difusión.

## “FÍSTULAS PERIANALES: REVISIÓN DEL INFORME RADIOLÓGICO”

Autores: Flavia Barrera, Juana Ross, María José Zubeldia, Roxana Rosado, Melisa De Lazzer, Maximiliano Matteoda

### Imágenes MDQ - Mar del Plata

El informe radiológico debe intentar incluir la localización del orificio interno en la mucosa anal, la dirección del trayecto fistuloso describiendo la relación con el aparato esfinteriano y la localización del orificio externo en la piel perianal. La fístula se describirá acorde a su trayecto como interesfinteriana, transesfinteriana, supraesfinteriana, o extraesfinteriana. Es importante identificar la existencia de trayectos secundarios, trayectos en herradura en el espacio interesfinteriano y la presencia de abscesos asociados con extensión a la fosa isquioanal o por encima del plano de los elevadores.



## “FÍSTULAS PERIANALES: REVISIÓN DEL INFORME RADIOLÓGICO”

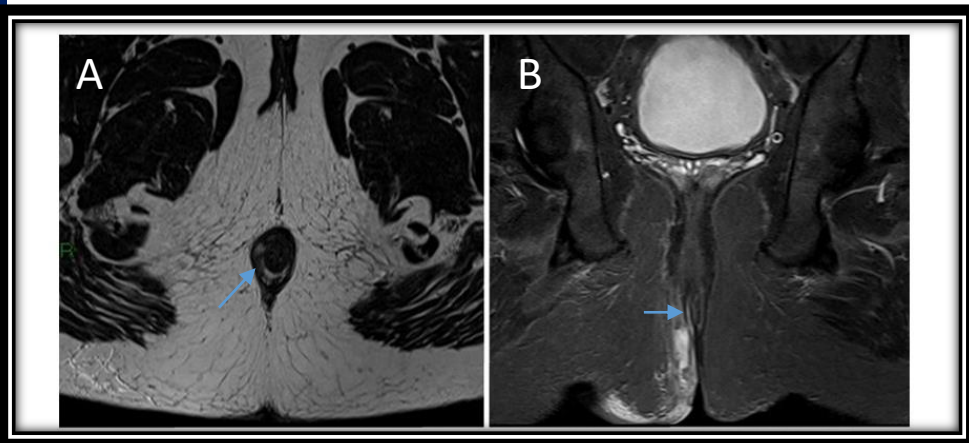
Autores: Flavia Barrera, Juana Ross, María José Zubeldía, Roxana Rosado, Melisa De Lazzer, Maximiliano Matteoda

### Imágenes MDQ - Mar del Plata

#### RMN PELVIS

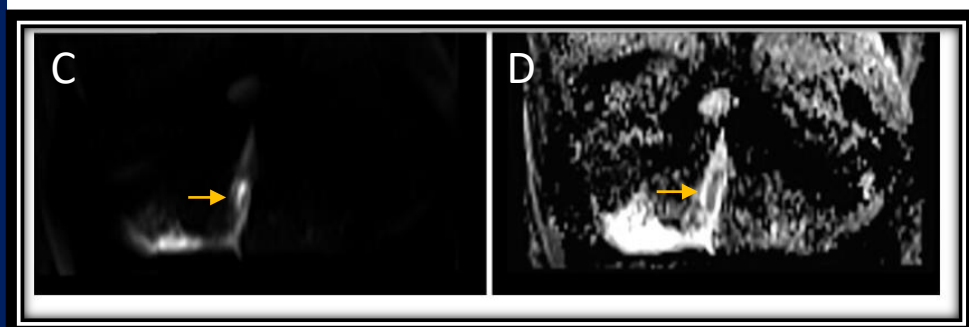
Axial T2

Coronal T2 c/saturación grasa



Difusión

Mapa ADC

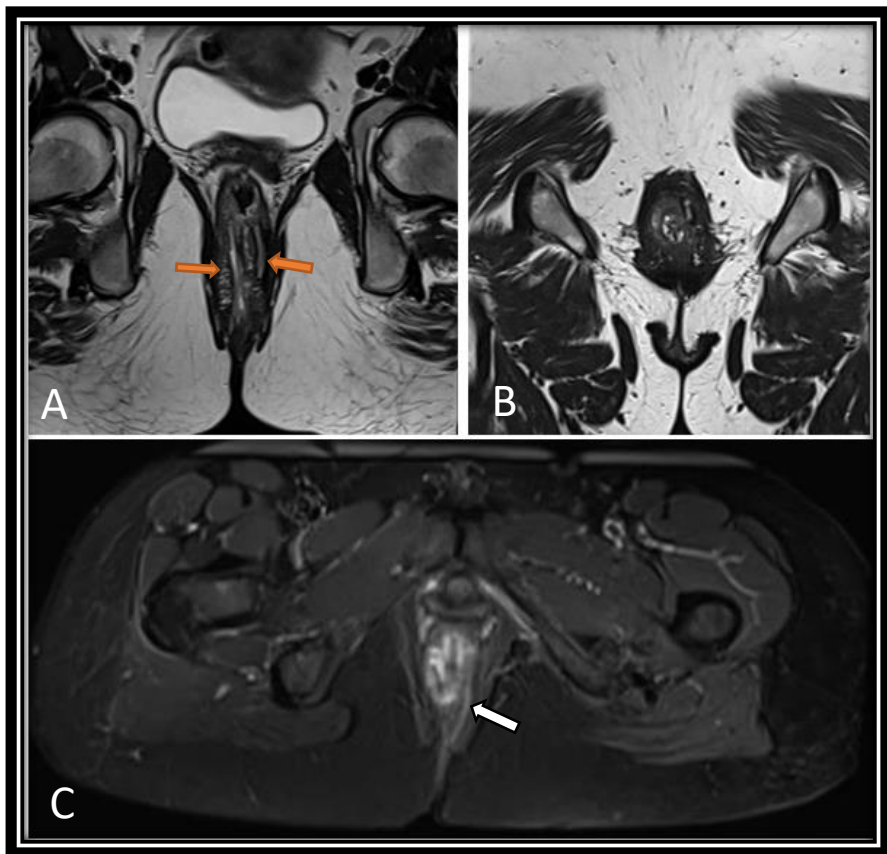


**Figura A y B:** se observa fístula perianal derecha (flechas celestes).  
**Figura C y D:** pequeño absceso que restringe difusión y mapa de ADC (flechas amarillas).

## “FÍSTULAS PERIANALES: REVISIÓN DEL INFORME RADIOLÓGICO”

Autores: Flavia Barrera, Juana Ross, María José Zubeldia, Roxana Rosado, Melisa De Lazzer, Maximiliano Matteoda

### Imágenes MDQ - Mar del Plata



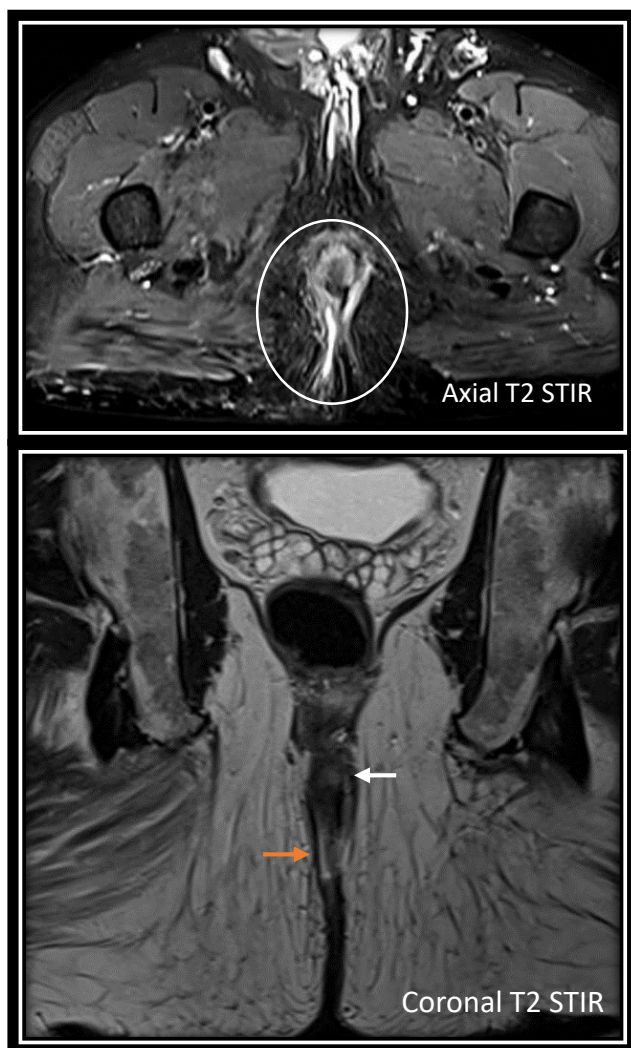**Figura A y B:** coronal y axial T2. Se observa fistula interesfinteriana bilateral (flechas naranjas).

**Figura C:** axial STIR. Se observa fístula interesfinteriana izquierda (flecha blanca).

## “FÍSTULAS PERIANALES: REVISIÓN DEL INFORME RADIOLÓGICO”

Autores: Flavia Barrera, Juana Ross, María José Zubeldia, Roxana Rosado, Melisa De Lazzer, Maximiliano Matteoda

### Imágenes MDQ - Mar del Plata

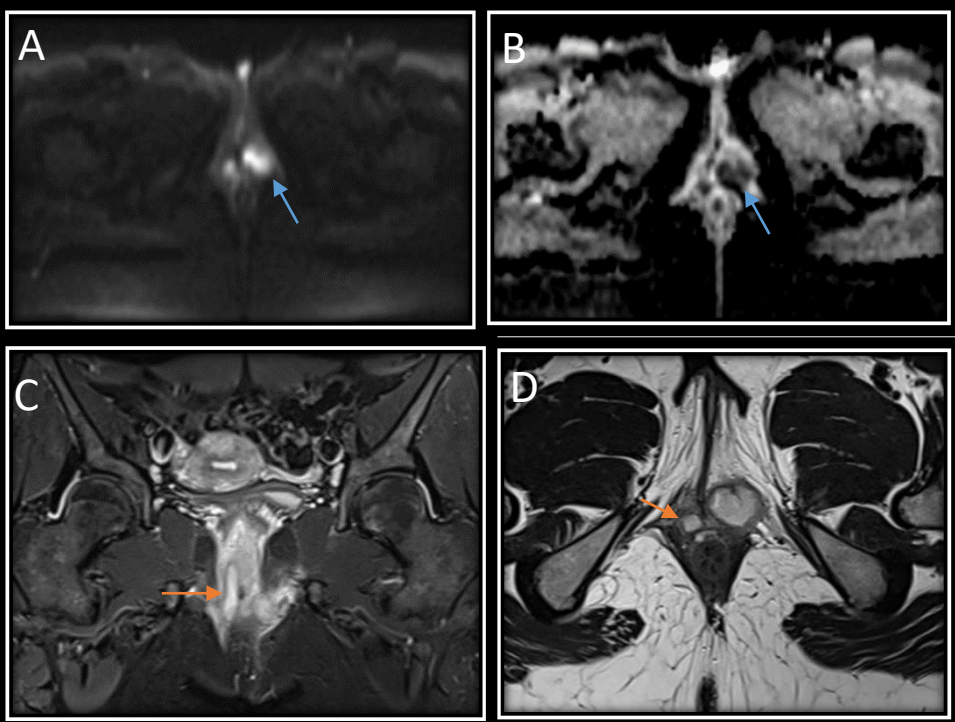


Fistula interesfinteriana bilateral (circulo blanco). Una en hora 3 del lado izquierdo (flecha blanca) y otra en hora 6-7 del lado derecho (flecha naranja). Las mismas discurren por el espacio graso isquiorectal bilateral con orificio de salida a nivel del plano cutáneo perianal

## “FÍSTULAS PERIANALES: REVISIÓN DEL INFORME RADIOLÓGICO”

Autores: Flavia Barrera, Juana Ross, María José Zubeldia, Roxana Rosado, Melisa De Lazzer,  
Maximiliano Matteoda

### Imágenes MDQ - Mar del Plata



**Figura A (difusión) y B (mapa ADC):** en proyección anterolateral parasagital izquierda de región recto-anal se observa imagen lobulada que presenta restricción, compatible con absceso perianal (flecha celeste).

**Figura C (coronal T2 STIR) y D (Axial T2):** imagen de aspecto tubular a nivel anterolateral derecho de región recto-anal (flechas naranjas). La misma presenta extensión interesfinteriana.



## “FÍSTULAS PERIANALES: REVISIÓN DEL INFORME RADIOLÓGICO”

Autores: Flavia Barrera, Juana Ross, María José Zubeldia, Roxana Rosado, Melisa De Lazzer, Maximiliano Matteoda

### Imágenes MDQ - Mar del Plata

#### **Conclusión**

Conocer la anatomía del canal anal es fundamental para realizar una buena descripción de los hallazgos de la enfermedad fistulosa anal en RM. El radiólogo se debe esmerar en determinar el origen y curso del trayecto fistuloso así como la presencia de trayectos secundarios, extensiones y abscesos asociados.