

APORTE DEL PET-CT CON F18-FDG EN LA EVALUACIÓN DEL MIELOMA MÚLTIPLE

Leidy Diana Rodríguez, Nicolás Daniel
Roccatagliata, Agustin Markus, Alejandra
Lorena de Salazar, María Jose Bastianello,
Javier Vallejos.

INTRODUCCIÓN

- El MM es una enfermedad caracterizada por la proliferación clonal de células plasmáticas en médula ósea y producción de inmunoglobulinas monoclonales que lleva a la destrucción ósea manifestada por lesiones osteolíticas, anemia, insuficiencia renal, hipercalcemia e inmunodeficiencia.
- Es la segunda neoplasia hematológica más frecuente, representando el 10%.
- La gran mayoría de los pacientes con MM desarrollarán enfermedad ósea, la cual puede provocar fracturas patológicas, osteoporosis, dolor óseo, síndrome de compresión medular e hipercalcemia.
- El dolor lumbar es el síntoma más frecuente. Se presenta al momento del diagnóstico en el 58% de los pacientes. Aparece durante los 6 meses previos al diagnóstico en el 73% de los paciente.
- Los sitios más frecuentemente afectados son el esqueleto axial, cráneo, costillas, parte proximal de húmero y fémur.

RADIOLOGIA CONVENCIONAL

El mieloma múltiple se manifiesta como lesiones líticas del hueso; no obstante, este método diagnóstico solo permite la identificación de lesiones con destrucción avanzada, de mínimo el 30 % del hueso trabecular de una zona en particular, pero puede ser necesario un compromiso de 50-75%, lo cual le confiere una baja sensibilidad.

La TC tiene mayor sensibilidad que la radiografía convencional para la detección y caracterización de lesiones líticas de pequeño tamaño y para aquellas a las que se asocian masas de partes blandas.

Permite la planificación para la radioterapia y procedimientos quirúrgicos.

La TC de baja dosis de cuerpo entero es uno de los métodos más utilizados para la detección de lesiones líticas.

La TC no permite valorar la respuesta al tratamiento ya que las lesiones líticas en raras ocasiones muestran evidencia morfológica de curación.

TC

PET-TC (F18-FDG)

Evaluación Del Compromiso Óseo

Permite la detección precoz del compromiso óseo, evidenciando lesiones metabólicamente activas aún sin expresión morfológica; lo que posibilita una correcta evaluación de extensión, estadificación y distinción entre la enfermedad activa y la gammapatía de significado incierto o la enfermedad latente.

Pronóstico

Permite la evaluación de factores pronósticos asociados con menor supervivencia global y períodos libres de progresión de enfermedad mas cortos:

- > 3 lesiones líticas metabólicamente activas.
- SUV max. > 4,2
- Presencia de enfermedad extramedular.

Evaluación De la Respuesta al Tratamiento

Su mayor utilidad radica en la valoración de la respuesta al tratamiento (tto) identificando lesiones nuevas (aún sin expresión en TC), aumento/persistencia/disminución de la actividad metabólica de lesiones pre-existentes sin cambios morfológicos en TC, pudiendo de esta manera determinar la presencia de enfermedad residual, recidiva o progresión.

PET-CT / EVALUACIÓN DEL COMPROMISO ÓSEO

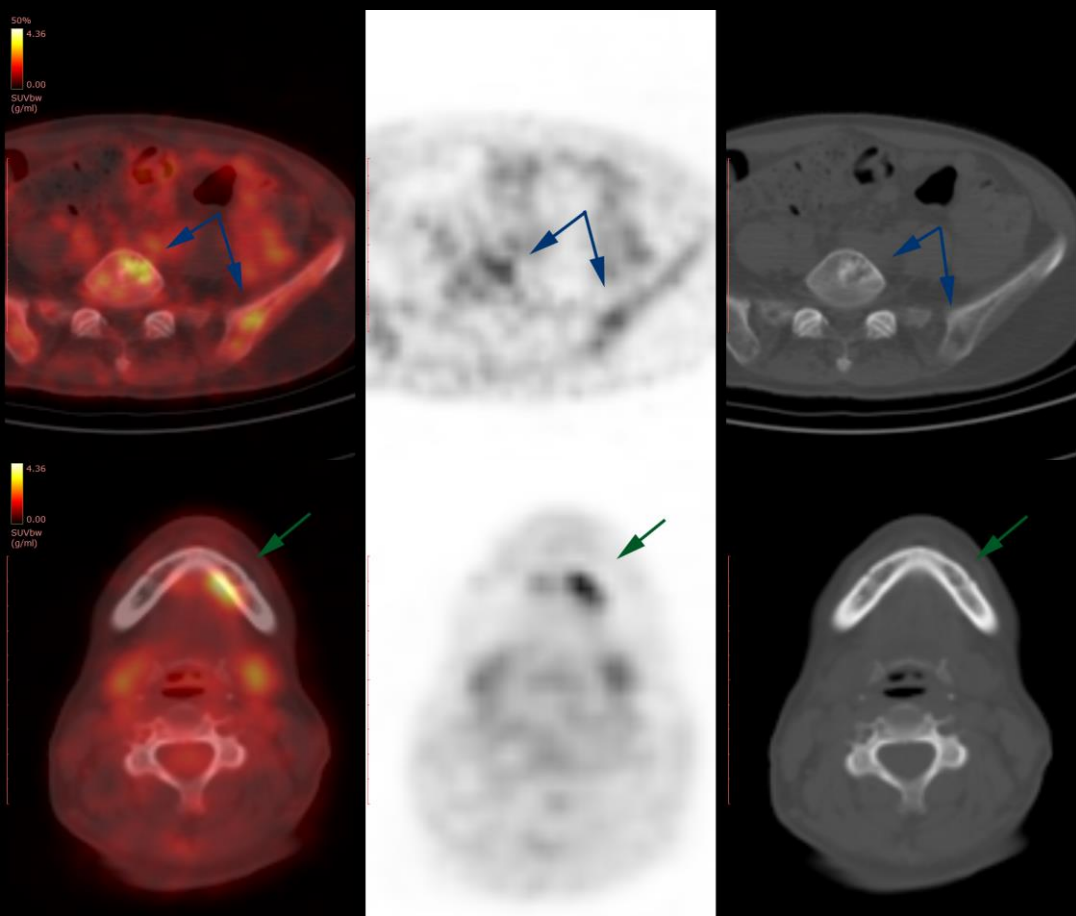


FIG 1. Paciente con diagnóstico de MM, realizó TAMO y quimioterapia, solicitan PET para evaluación de respuesta al tto. A nivel de columna lumbar y huesos ilíacos se continúan evidenciando lesiones de aspecto lítico, con leve actividad metabólica con SUV max. 2,6 (***persistencia de enfermedad activa***). A nivel del hueso maxilar inferior izquierdo se destaca foco hipermetabólico con SUV max. 4,2 ***sin traducción tomográfica***, no identificado en estudios morfológicos previos (***progresión de enfermedad***).

PET-CT / EVALUACIÓN DEL COMPROMISO ÓSEO

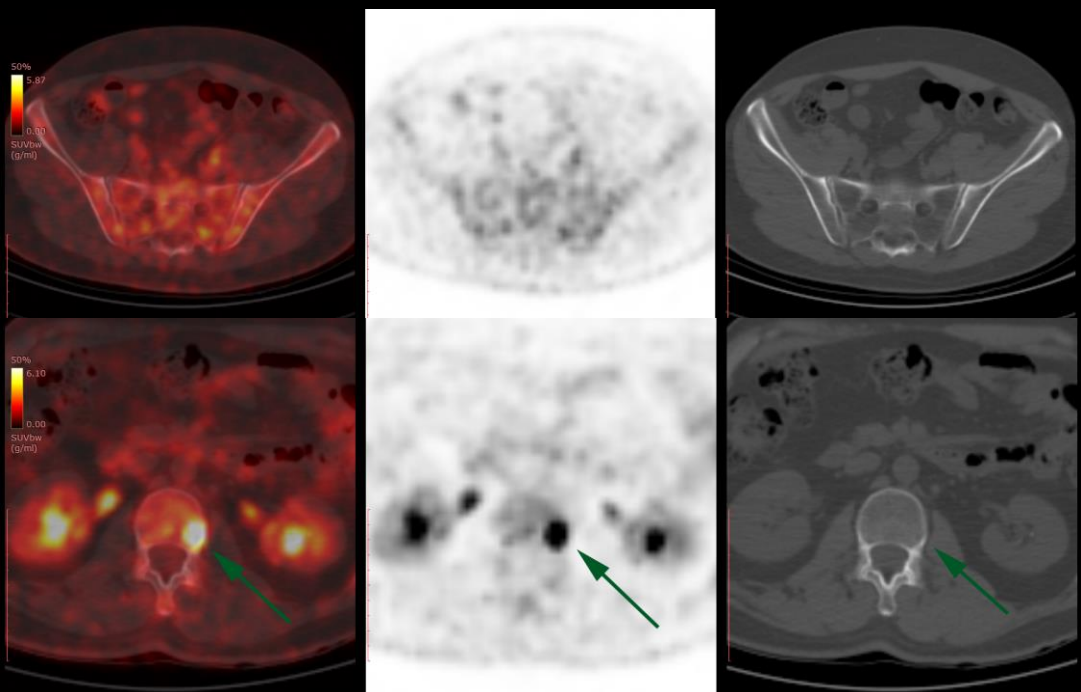


FIG 2. Paciente de 50 años, con diagnóstico de MM por serología y punción de médula ósea hace 6 meses, sin lesiones líticas en estudios radiológicos previos, se presenta actualmente con dolor lumbar. Se le solicita PET-CT para estadificación. Se evidencia patrón de captación heterogéneo del radiotrazador a nivel óseo en el eje axial, destacándose foco hipermetabólico con SUV max. 13,8 en región lateral izquierda del cuerpo vertebral L2. **Dichos hallazgos no presentan traducción morfológica en la evaluación tomográfica.**

PET-CT / PRONÓSTICO

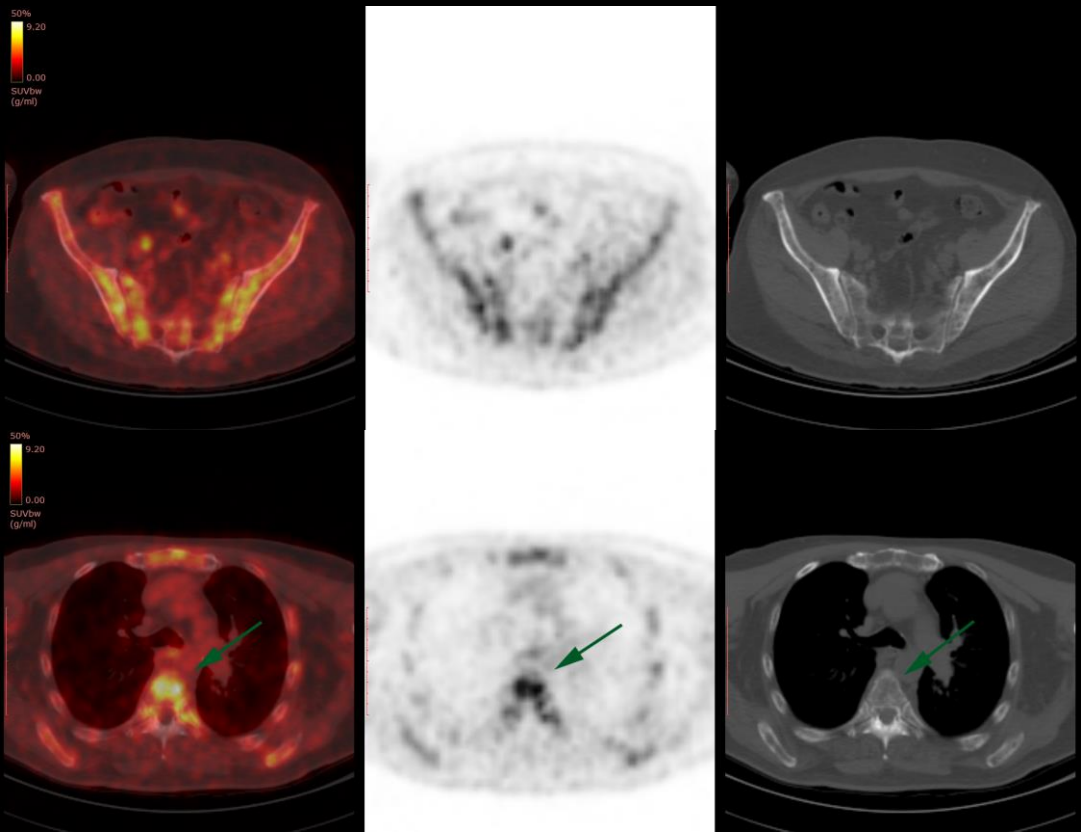


FIG 3. Paciente de 60 años, con diagnóstico reciente de MM, se realiza PET-CT para estadificación. A nivel de la medular de las estructuras óseas evaluadas se identifican múltiples lesiones líticas, de distribución difusa, destacándose la de mayor actividad metabólica a nivel de D4, con SUV max. 8,7.

Factores de mal pronóstico:

- >3 lesiones activas
- SUV max. > 4,2

PET-CT / PRONÓSTICO

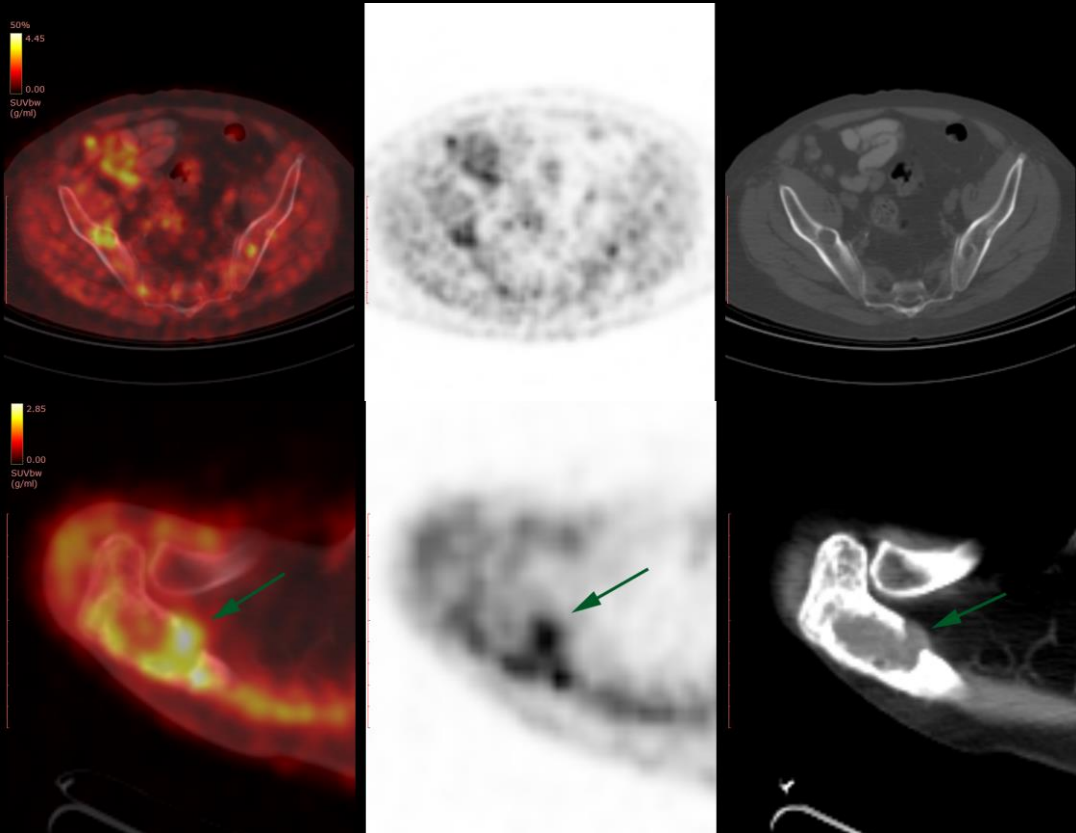


FIG 4. Paciente de 58 años, con diagnóstico de MM, realizó TAMO y quimioterapia, solicitan PET-CT para evaluación de respuesta al tto. Presenta múltiples lesiones de aspecto lítico, hipermetabólicas (***persistencia de enfermedad activa***); destacándose a nivel del omóplato derecho lesión lítica expansiva con disrupción de la cortical ósea y componente con densidad de partes blandas, el cual ha aumentado de tamaño con respecto a estudio previo (***progresión de enfermedad***).

Factores de mal pronóstico:

- >3 lesiones activas
- Enfermedad extramedular

PET-CT / PRONÓSTICO

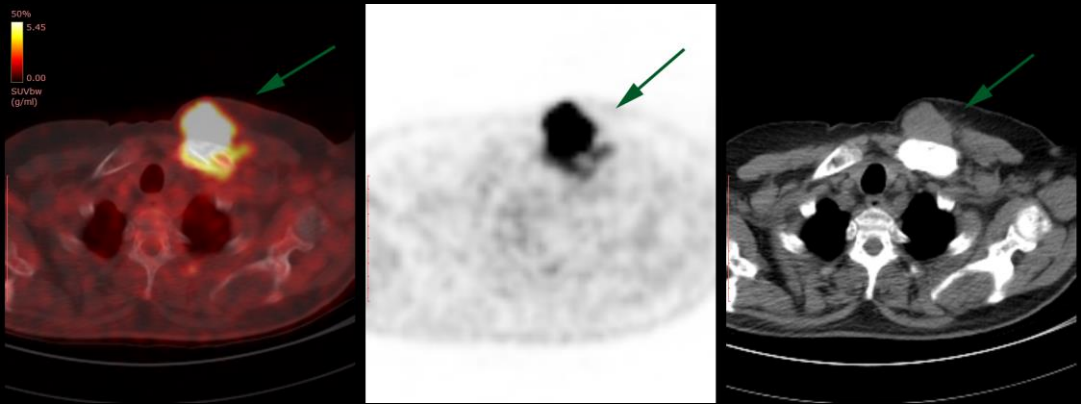


FIG 5. Paciente de 64 años, con diagnóstico de Plasmocitoma, se solicita PET-CT para estadificación. A nivel del tercio medial de la clavícula izquierda se evidencia fractura patológica asociada a lesión de aspecto lítico con disrupción cortical y componente de partes blandas extramedular, con SUV max. 12,8.

Factores de mal pronóstico:

- SUV max. > 4,2
- Enfermedad extramedular

PET-CT / RESPUESTA AL TTO

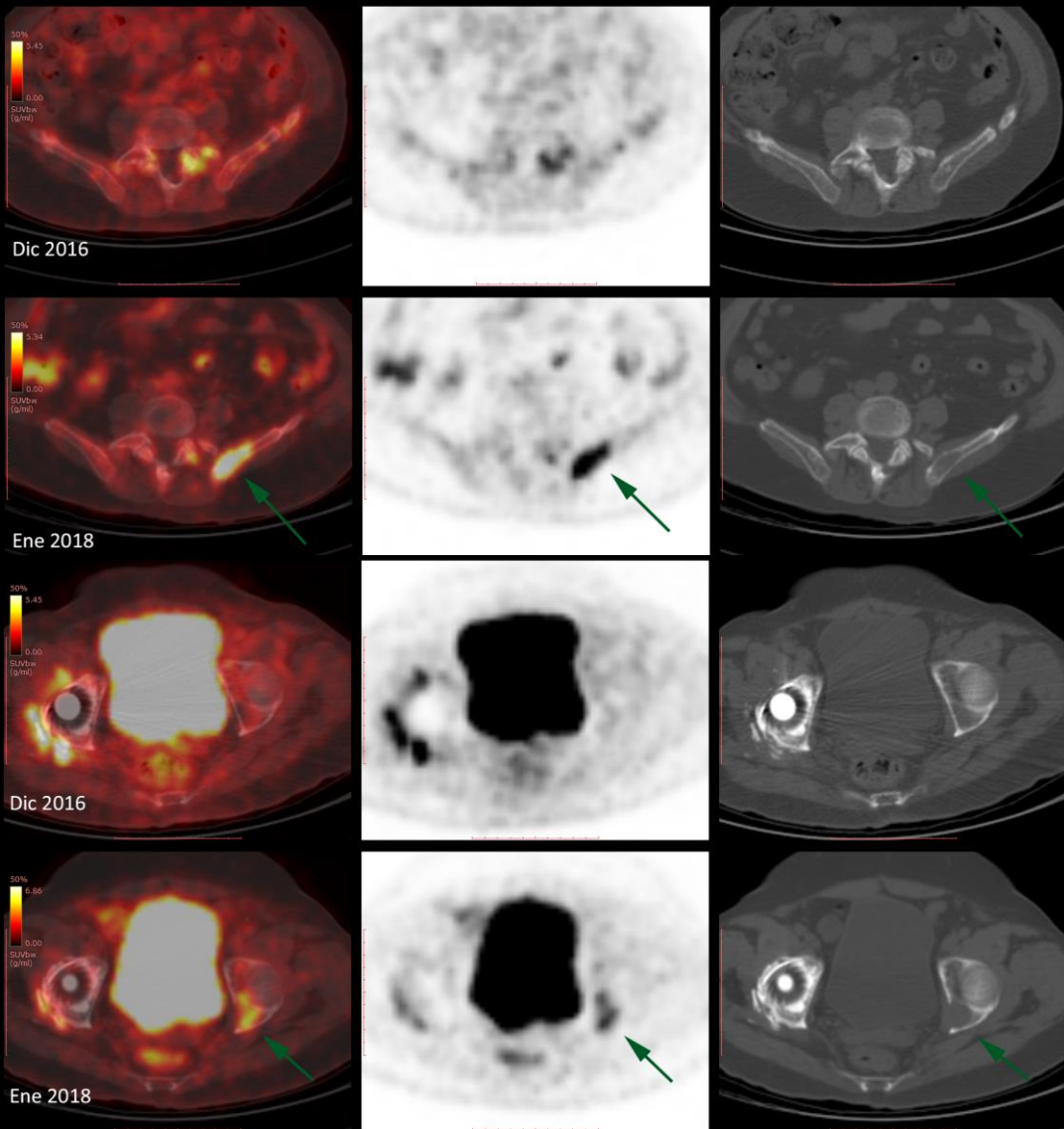


FIG 6. Mismo paciente que FIG 5. Evaluación de respuesta al tratamiento. A nivel acetabular y de cresta ilíaca izquierdos se evidencian nuevas lesiones líticas hipermetabólicas no identificadas en estudio previo. (Se menciona prótesis de cadera derecha con presencia de cambios inflamatorios). **PROGRESIÓN DE ENFERMEDAD**

PET-CT / RESPUESTA AL TTO

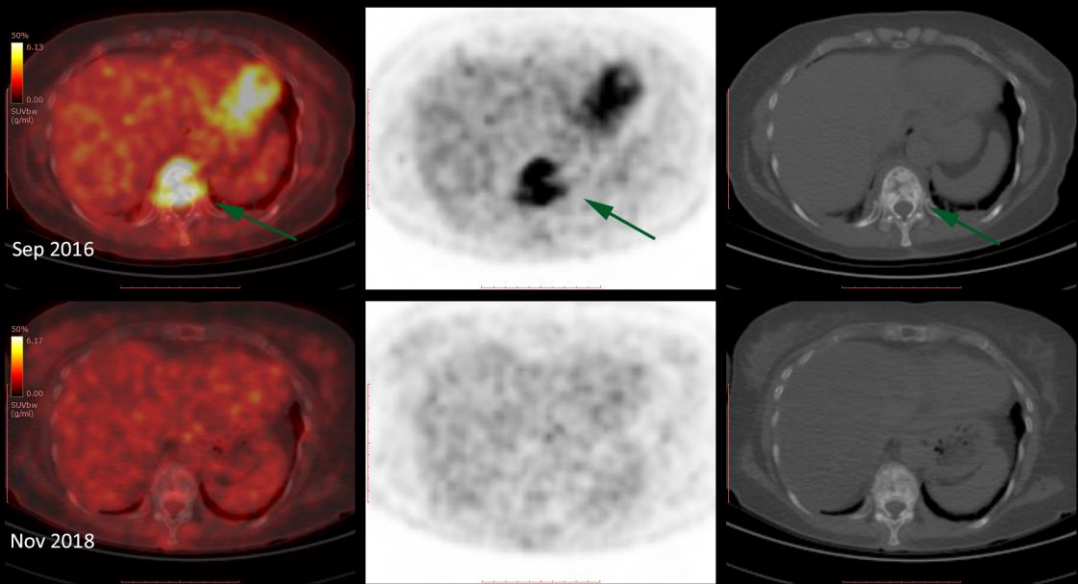


Fig 7. Paciente de 67 años, con diagnóstico de MM, realizó TAMO y quimioterapia. Se solicita PET-CT para evaluación de respuesta al tto. A nivel del cuerpo vertebral D10 se visualiza imagen de aspecto mixto (lítico-blástico), la cual en la actualidad no presenta captación por el radiotrazador (SUV max. previo 10,0), ni cambios morfológicos.

BUENA RESPUESTA AL TTO.

PET-CT / RESPUESTA AL TTO

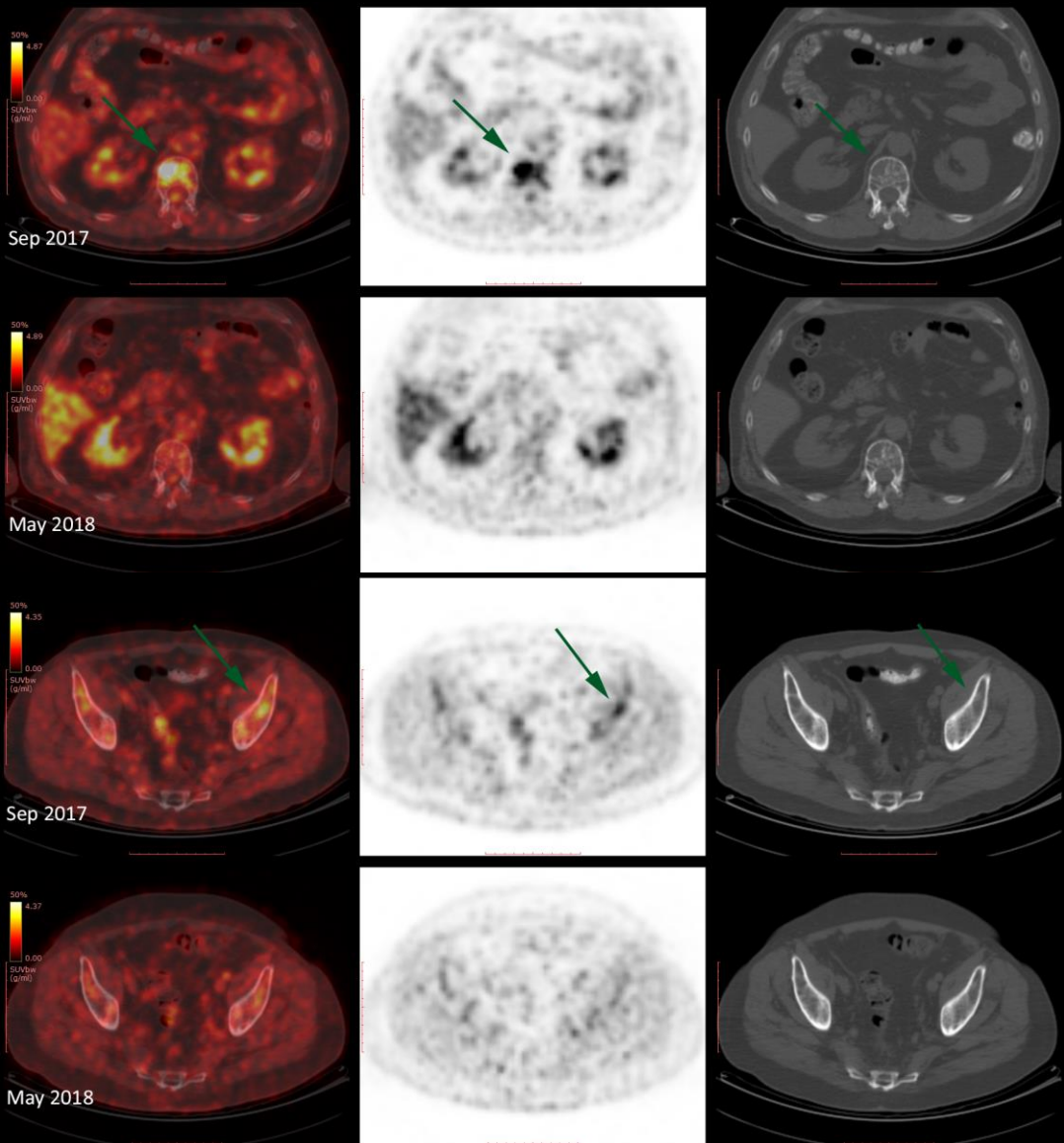


FIG 8. Paciente de 67 años, con diagnóstico de MM, realizó TAMO y quimioterapia. Se solicita PET-CT para evaluar respuesta al tto. Se continúan evidenciando múltiples lesiones de aspecto lítico, sin cambios morfológicos, las cuales han disminuido marcadamente su captación por el radioprazador, siendo en la actualidad hipometabólicas.

BUENA RESPUESTA AL TTO.

CONCLUSIÓN

El PET-TC con F18-FDG es el complemento ideal para el estudio morfológico y metabólico de esta enfermedad ya que al oncólogo le brinda información de la actividad de la misma, la respuesta al tratamiento; así como también evaluación y caracterización de nuevos focos de la enfermedad, luego de instaurada la terapia.

BIBLIOGRAFÍA

- Dudeney S, Lieberman IH, Reinhardt MK y col. Kyphoplasty in the treatment of osteolytic vertebral compression fractures as a result of multiple myeloma. *J Clin Oncol* 2002; 20: 2382-7.
- Mihailovic J, Goldsmith S. Multiple myeloma: 18F-FDG-PET/CT and diagnostic imaging. *Semin Nucl Med*. 2015;16-31.
- Hussein MA, Vrionis FD, Allison R y col. The role of vertebral augmentation in multiple myeloma: International Myeloma Working Group Consensus Statement. *Leukemia* 2008; 22: 1479-84.
- Bredella MA, Steinbach L, Caputo G, et al. Value of FDG PET in the assessment of patients with multiple myeloma. *AJR*. 2005;184:1199-204.
- Cheson BD, Fisher RI, Barrington SF, et al. Recommendations for initial evaluation, staging, and response assessment of Hodgkin and non-Hodgkin lymphoma: the Lugano classification. *J Clin Oncol* 2014; 32: 3059-68.
- Lapa C, Knop S, Schreder M, et al. 11C-Methionine-PET in multiple myeloma: correlation with clinical parameters and bone marrow involvement. *Theranostics* 2016; 6: 254-61.
- Okasaki M, Kubota K, Minamimoto R, et al. Comparison of (11)C-4'-thiothymidine, (11)C-methionine, and (18)F-FDG PET/CT for the detection of active lesions of multiple myeloma. *Ann Nucl Med* 2015; 29: 224-32.
- Cavo M, Terpos E, Nanni C, Moreau P, Lentzsch S, Zweegman S, Hillengass J, Engelhardt M, Usmani SZ, Vesole DH, San-Miguel J, Kumar SK, Richardson PG, Mikhael JR, da Costa FL, Dimopoulos MA, Zingaretti C, Abildgaard N, Goldschmidt H, Orłowski RZ, Chng WJ, Einsele H, Lonial S, Barlogie B, Anderson KC, Rajkumar SV, Durie BGM, Zamagni E. Role of (18)F-FDG PET/CT in the diagnosis and management of multiple myeloma and other plasma cell disorders: a consensus statement by the International Myeloma Working Group. *Lancet Oncol*. 2017 Apr;18(4):e206-e217.
- Ormond Filho AG, Carneiro BC, Pastore D, Silva IP, Yamashita SR, Consolo FD, Hungria VTM, Sandes AF, Rizzatti EG, Nico MAC. Whole-Body Imaging of Multiple Myeloma: Diagnostic Criteria. *Radiographics*. 2019 Jul-Aug;39(4):1077-1097.