



# TROMBOSIS PARCIAL DE SENO CAVERNOSO DEL PENE: UNA RARA ENTIDAD CLÍNICA

Autores: Yarade Emilia, Serpa Luisina,  
Salvador Diego, Galvez Vasco, Galvez  
Mercedes, Cabrera Gabriela, Baldi  
Julio, Caukota Nadia, Ortega German,  
Aredes Alejo, Ramos Cayetano

Hospital Privado Santa Clara de Asís.  
Imagen Clara SRL.

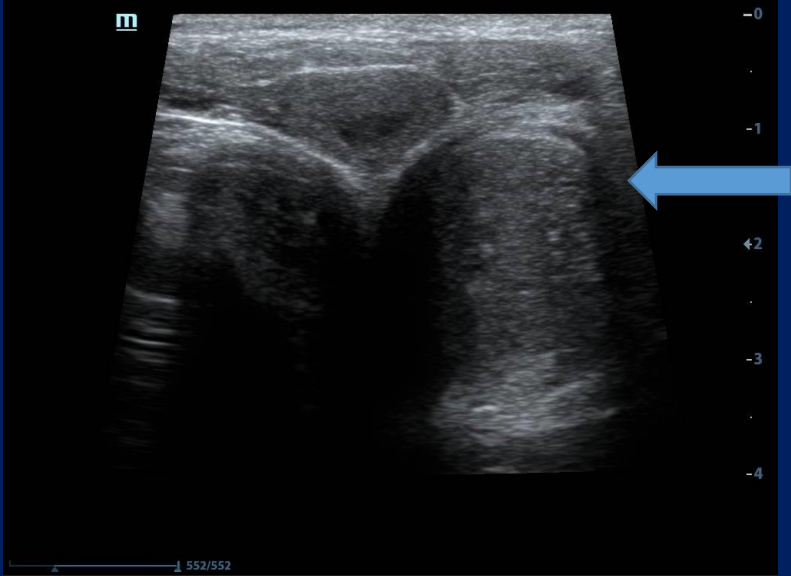
## Presentación clínica

Paciente de sexo masculino de 27 años de edad, sin antecedentes patológicos de relevancia, consulta con urología por presentar tumoración palpable en región perineal izquierda asociada a dolor durante la eyaculación de un mes de evolución.

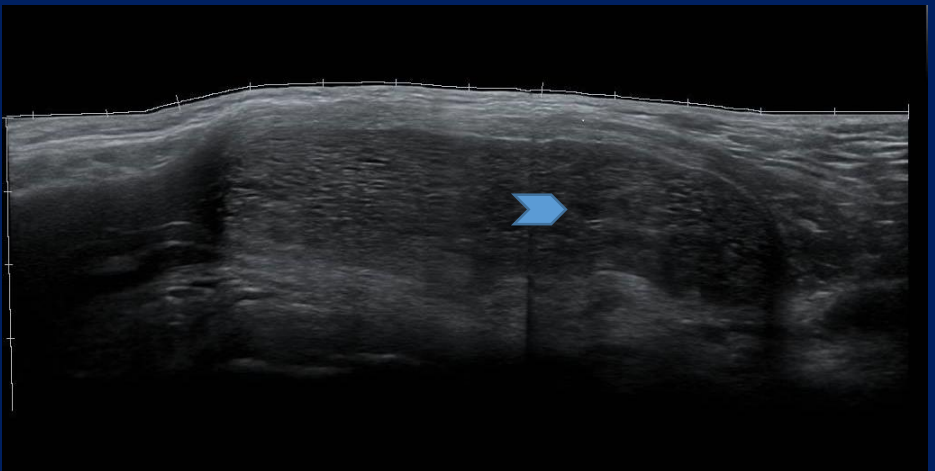No mostraba otros síntomas.

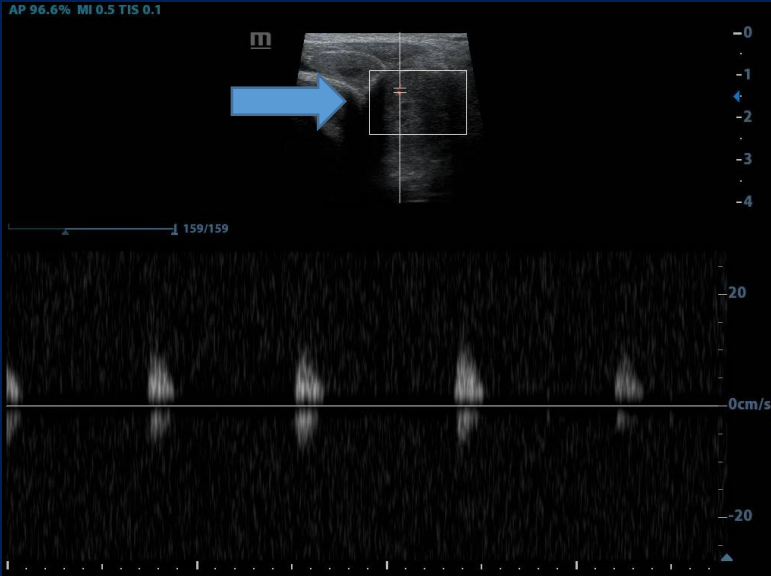
Se solicita ecografía.

# Hallazgos imagenológicos



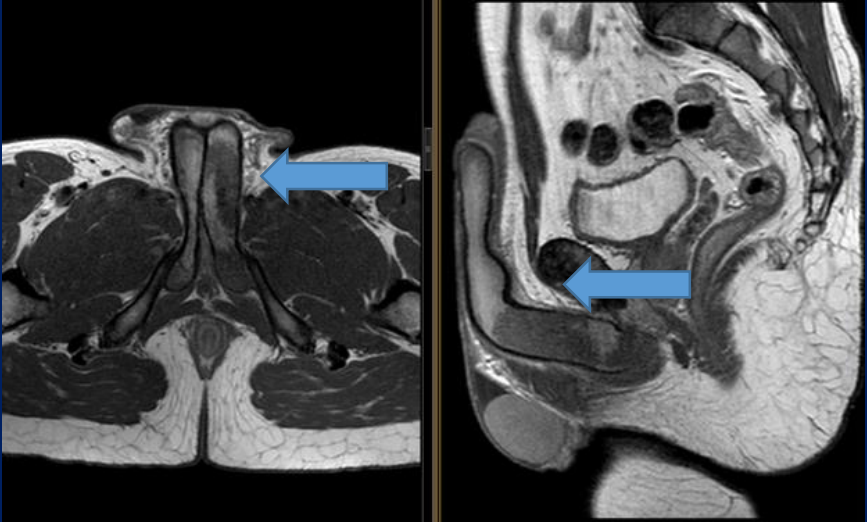
Aumento de tamaño del seno cavernoso izquierdo (flecha) de aspecto pseudonodular  
Diminutos espacios quísticos (punta de flechas)



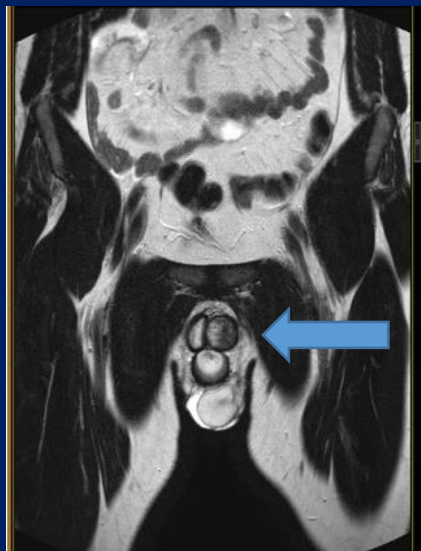


Escasa vascularización ante el Doppler color (flecha)

**Diagnostico presuntivo:** Trombosis parcial de seno cavernoso izquierdo. Se solicita RMN para confirmación-



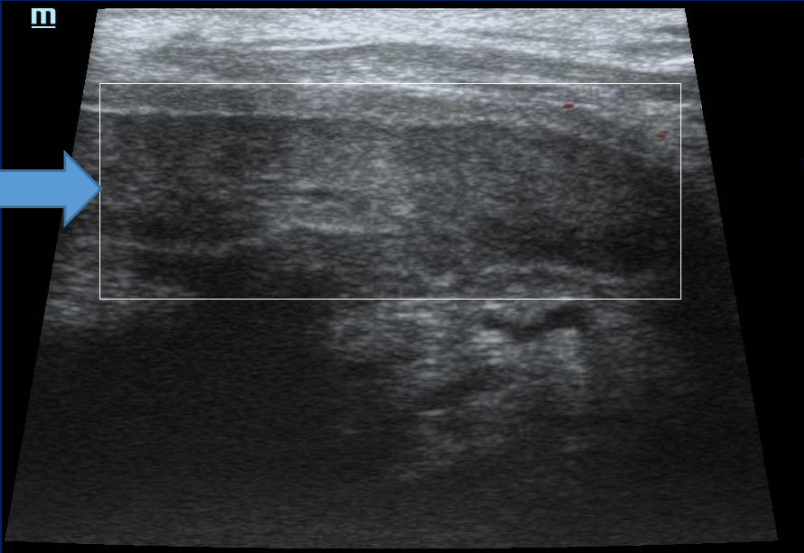
Cuerpo cavernoso izquierdo heterogéneo, sin captación del contraste y aumentado de tamaño en relación al contralateral (flechas)



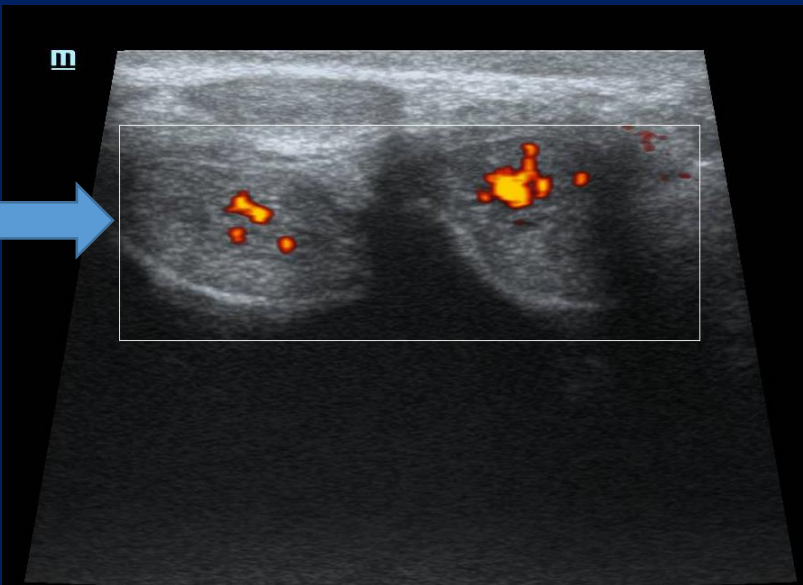
Se confirma el diagnóstico presuntivo.

Se descarta síndrome paraneoplásico instaurándose tratamiento con acenocumarol.

A los tres meses del inicio del tratamiento se realiza nueva ecografía.



Mejoría en la vascularización del seno cavernoso (flechas).



## Discusión:

La trombosis de seno cavernoso es una entidad rara, reportándose en la literatura mundial solo 44 casos. Suele aparecer entre los 15 y los 57 años de edad. Clínicamente se presenta con dolor regional, sensibilidad excesiva, dolor en la eyaculación



El diagnóstico se basa en los métodos de imágenes.

Dentro de los factores de riesgo se destaca periodos inactivos de actividad sexual, traumatismos, actividad sexual excesiva o uso de elementos constrictores en el acto sexual.

La mayor parte de los casos se resuelven en 4- 6 semanas, existiendo una recanalización en 9 semanas.

En casos persistentes es necesario el manejo quirúrgico con trombectomía o resección de la vena dorsal superficial

## Conclusión:

La trombosis de la vena dorsal del pene es una rara entidad que cursa con dolor e induración dorsal, la etiología puede ser traumática, neoplásica, por excesiva actividad sexual o prolongada abstinencia.