

Nº 937

**PROTOCOLO PARA
TAVI**

**¿COMO RADIOLOGO QUE
INFORMACION DE INTERES
HACER HINCAPIE A
CARDIOLOGOS AL
MOMENTO DE INFORMAR?**

**AUTORES: DRES. LUDUEÑA ELINA, FAJRE LUIS,
HAURIGOT MARIA DEL PILAR.**

OBJETIVOS



- Conocer las indicaciones de realización.
- Detallar los beneficios de la TCMD.
- Describir los parámetros de medición correcta y el informe de los hallazgos de las imágenes.

INTRODUCCION



La estenosis valvular aortica cuando es sintomática, es una enfermedad debilitante con un pronóstico sombrío a corto plazo, conduce a insuficiencia cardiaca y muerte.

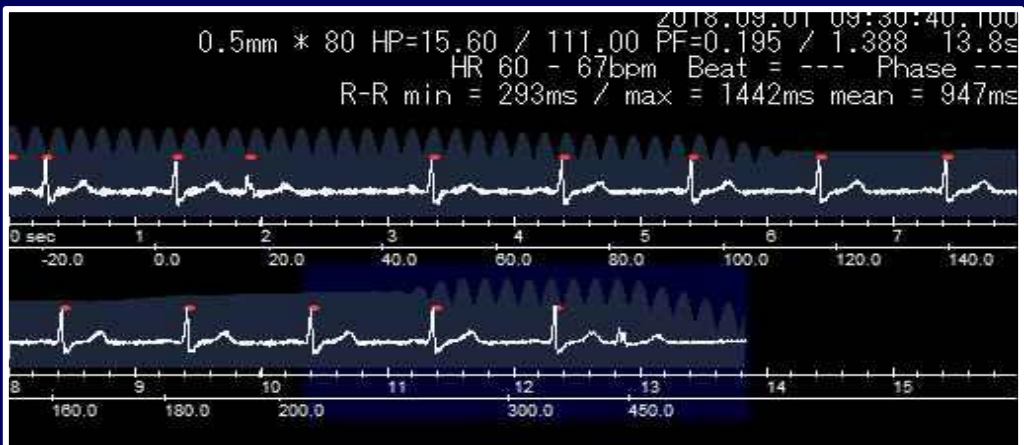
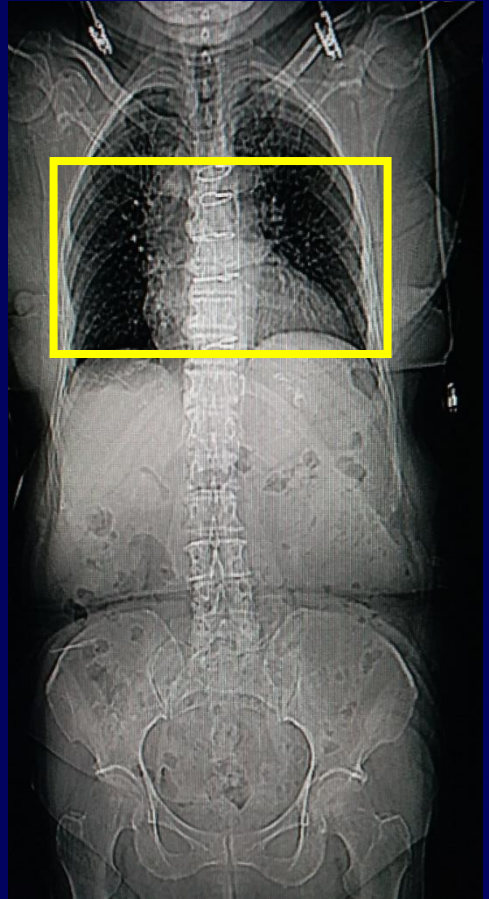
El primer implante transcater valvular aórtico se realizó en 2002.

El reemplazo valvular aórtico transcater es un nuevo método para pacientes con estenosis aortica severa sintomática inoperables.

La TC se utiliza para la evaluación pre-intervencional, proporciona información sobre anatomía y geometría del anillo aórtico y arterias coronarias e iliofemoral, permite evaluación de la ruta de acceso inguinal, selección de pacientes y el tamaño de la prótesis.

PROTOCOLO

Los protocolos de adquisición, proporcionan imágenes sin movimiento de la raíz aortica mediante sincronización electrocardiográfica, visualizar toda la aorta incluyendo los vasos supraaórticos proximales y el eje iliofemoral.



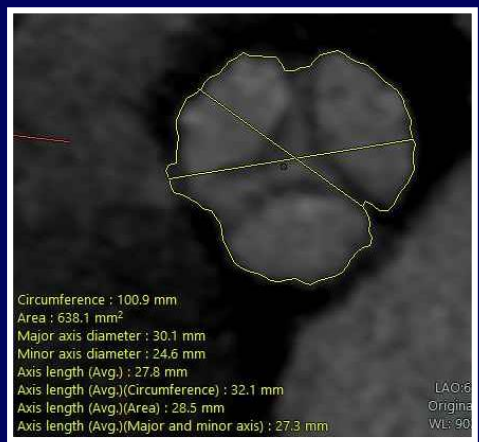
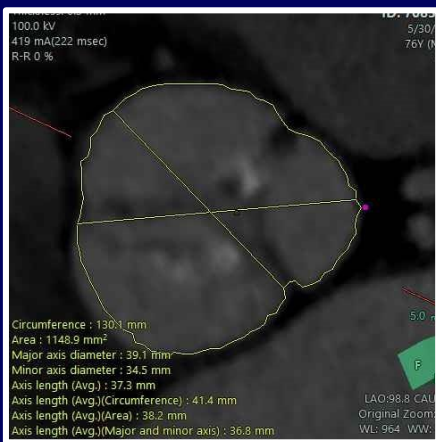INDICACIONES

- Contraindicación absoluta para cirugía valvular aortica.
- Insuficiencia respiratoria
- Cirrosis hepática.
- Aorta en porcelana.
- Ateromatosis aortica severa.
- Fragilidad del paciente.
- Obesidad mórbida.

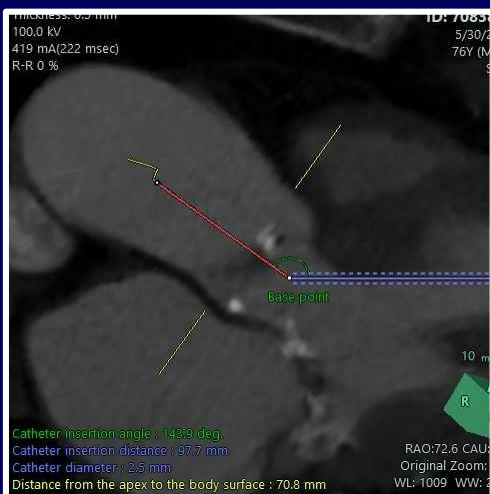INFORME INCLUYE:

1) MEDICION DEL ANILLO AORTICO.

Diámetros del anillo aórtico (Dm Máximo, Dm Mínimo, Dm promedio, Perímetro, área).

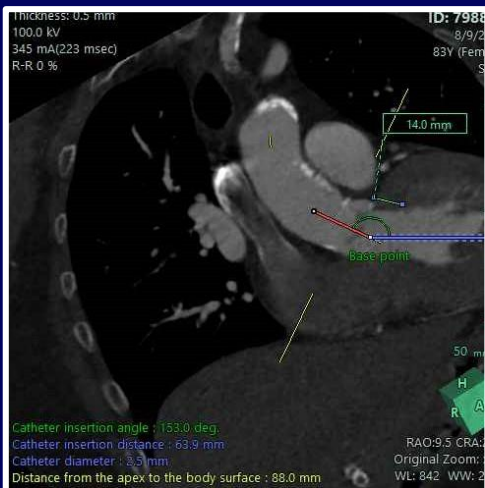
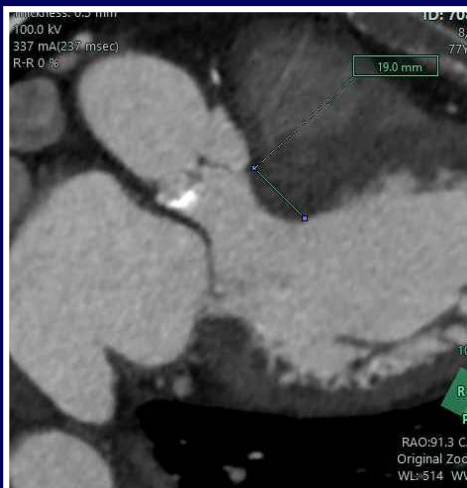

2) ANGULO DEL ANILLO CON EL VENTRICULO IZQUIERDO.

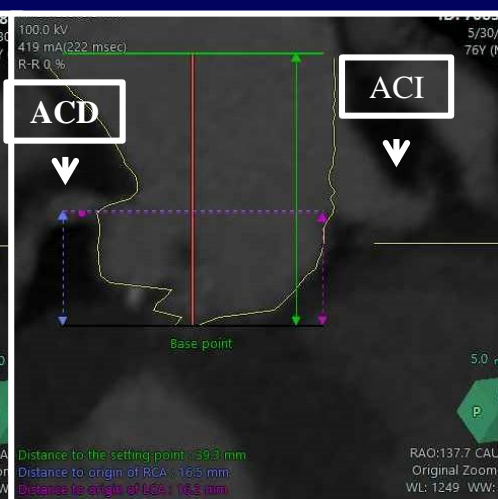
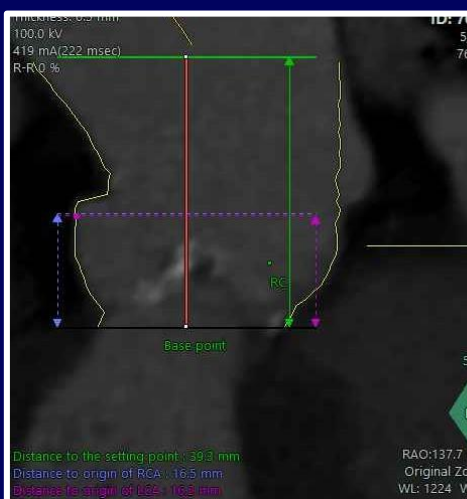
ANGULO > 30°
PREDICE
DIFICULTADES.

3) VENTRICULO IZQUIERDO, LONGITUD DEL SEPTUM MEMBRANOSO

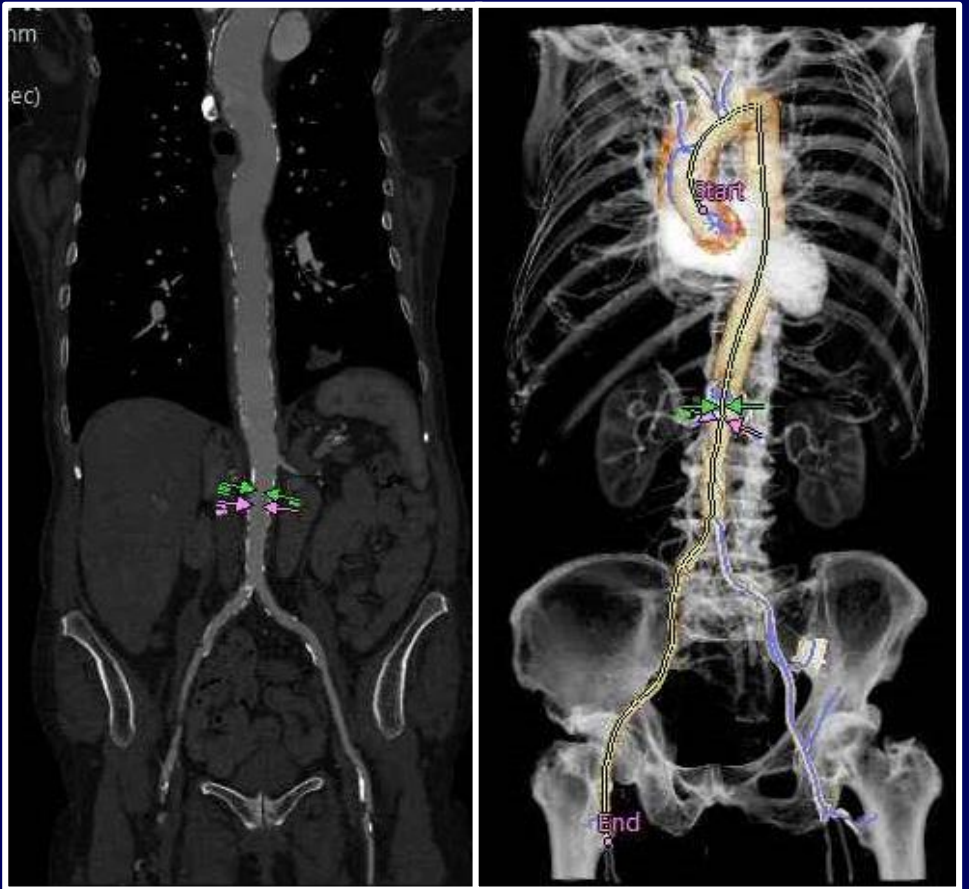


4) DISTANCIA ENTRE EL PLANO VALVULAR Y EL NACIMIENTO DE LAS ARTERIAS CORONARIAS.



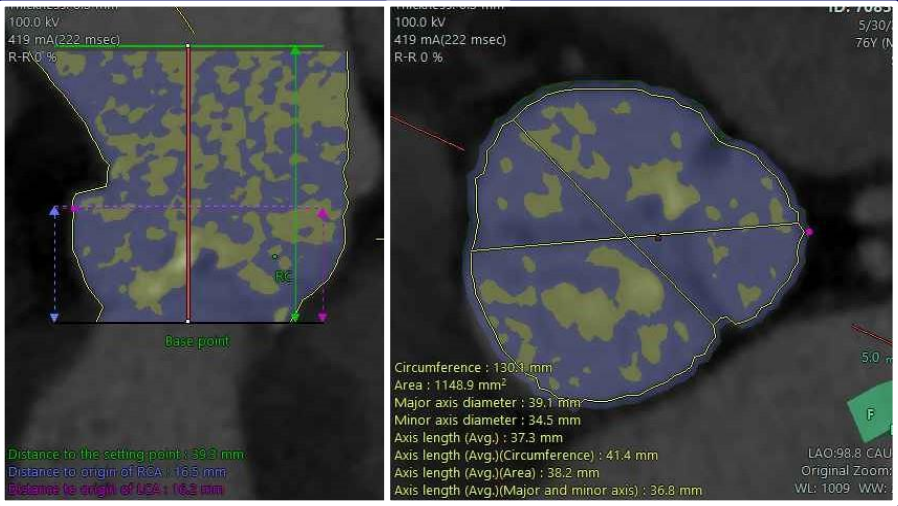
ACD: Arteria coronaria derecha. ACI: Arteria coronaria izquierda.

5) AORTA DESCENDENTE, AORTA ABDOMINAL Y EJE ILIACO FEMORAL.



Evaluar tortuosidad, Ateromatosis, Vías de acceso eje iliaco femoral, Aneurismas, Disección, Trombosis.

6) VALVULA AORTICA, GRADO DE CALCIFICACION.



Plaque measurement (R-R 0.0 %)

Threshold	Volume [mm ³]	%
-50 ~ -1 ■	296.75	1
0 ~ 29 ■	372.99	1
30 ~ 69 ■	802.71	2
70 ~ 129 ■	1792.07	3
130 ~ 499 ■	32368.19	61
500 ~ ■	17045.36	32
Total	52678.06	100

CONCLUSIONES



- Este procedimiento es único, ya que permite la planificación previa al procedimiento, la optimización de la implantación intraprocedimiento y el seguimiento a largo plazo de los pacientes sometidos a TAVR.
- Mejora el éxito y la eficacia del procedimiento en la selección-sustitución de prótesis valvulares.

BIBLIOGRAFIA

Preprocedural CT Evaluation of Transcatheter Aortic Valve Replacement: What the Radiologist Needs to Know. Radiographics vol 34 N° 6 2014.

CT in Transcatheter Aortic Valve Replacement. Radiology vol 239 N°3 2013.

A Practical Guide to Multimodality Imaging of Transcatheter Aortic Valve Replacement JACC: Cardiovascular imaging by the American college of cardiology foundation. Vol 5 N°4 2012.