

ADENOCARCINOMA SEMIDEFRENCIADO DE INTESTINO DELGADO EN PACIENTE CELIACO

Autores:

Dres: Hugo HEFFLING (residente 3er año)
Mariela STUR (Directora medica)
Soledad BRUTINEL
María Florencia VITANTONIO
Camilo ERRECALDE

Diagnostico por imágenes
Sanatorio Mapaci-Rosario
Septiembre 2018

Caso clínico

- Paciente masculino
- 75 años

Consulta por cuadro de:

- Dolor abdominal epigástrico e hiporexia de tres semanas de evolución.
- Agregando leve distensión abdominal y náuseas de 48 a 72 hs de evolución.

Antecedentes:

- Celiacía (mas de 10 años de diagnóstico)
- Hiperplasia prostática benigna (tansulosina)

Exámenes complementarios

- Laboratorio
- Rx tórax y abdomen
- TAC de abdomen con técnica enteroclisis.

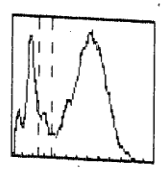
LABORATORIO

Ensayo	Resultado	Unidades
ALBUMINA	4,3	g/dL
FOSF. ALCALINA	218	U/L
BIL DIRECTA	1,59	mg/L
BIL INDIRECTA	1,1	mg/L
BIL TOTAL	2,73	mg/L
CALCIO	8,5	mg/dl
COLINESTERASA	5437	U/L
CK	117	U/L
CREATININA	0,90	mg/dL
GGT	6	U/L
GLUCOSA	88	mg/dL
GOT	24	U/L
GPT	7	U/L
MAGNESIO	1,8	mg/dL
PROTEINAS TOTALES	7,1	g/dL

SECCION QUIMICA

* GLICEMIA			
Método : CM250			
Resultado:.....	91	mg/dl.	70 110
* UREMIA			
Método : CM 250			
Resultado:.....	23	mg/dl	10 45
* CREATININEMIA			
Resultado:.....	0.84	mg/dl	0.60 1.30
* IONOGRAMA PLASMATICO			
Sodio:.....	139.0	mEq/l.	135.0 145.0
Potasio:.....	4.0	mEq/l.	3.5 5.0
SECCION ENZIMOLOGIA			
* GLUTAMIL TRANSPREPTIDASA, GAMMA			
Método : Cinético a 37 °C			
Resultado:.....	8	U/l	11 50
* AMILASEMIA			
Método : Cinético a 37 °C			
Resultado:.....	60	U/l	0 125

Result.	Alertas	Unid.	Valores esperados
WBC	8.0	$10^3/\mu\text{L}$	4.1 / 10.0
LYM	1.7	$10^3/\mu\text{L}$	0.8 / 4.1
MID	0.6	$10^3/\mu\text{L}$	0.2 / 1.5
GRA	5.8	$10^3/\mu\text{L}$	1.6 / 7.0
LYM%	20.9	%	20.0 / 40.0
MID%	6.9	%	5.0 / 15.0
GRA%	72.2	h %	40.0 / 70.0
RBC	5.26	$10^6/\mu\text{L}$	4.20 / 6.00
HGB	11.7	g/dL	12.0 / 16.0
HCT	39.1	%	35.0 / 50.0
MCV	74.4	fL	80.0 / 97.0
MCH	22.2	pg	26.0 / 32.0
MCHC	29.9	g/dL	31.0 / 37.0
RDW	18.6	%	0.0 / 50.0
PLT	367	h $10^3/\mu\text{L}$	150 / 350
MPV	8.4	fL	0.0 / 49.0



ESTAS PRÁCTICAS FUERON REALIZADAS EL DIA

08/15

Dra. ROSALEN MARIJA

CAF 265

TAC con enterocclisis

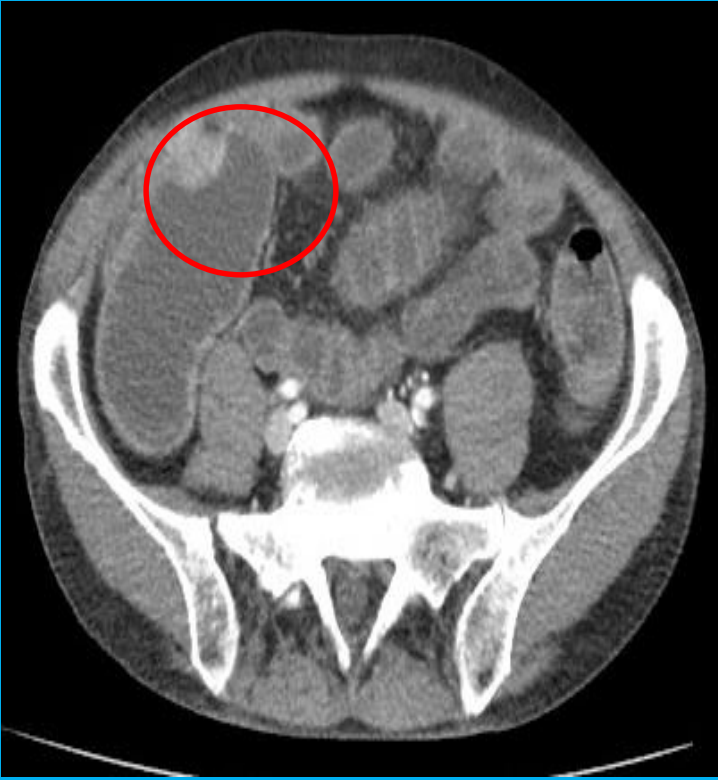
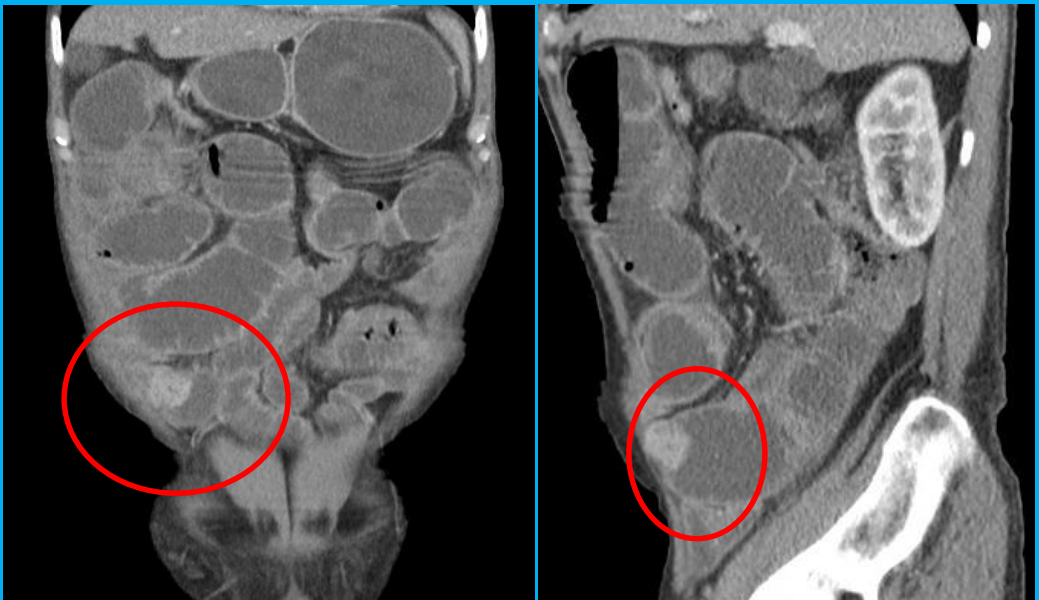

Imagen de aspecto nodular, que ocluye la luz parcialmente, de aspecto hipervasculares tras la inyección de contraste EV, con componente endoluminal, y defecto central de aspecto ulcerativo.



Informe elaborado del estudio tomográfico

ENTEROCLISIS PERORAL TCMC CON CONTRASTE E.V. 18/04/18

PROCEDIMIENTO:

PREVIAMENTE EL PACIENTE FUE INSTRUIDO PARA LA INGESTA DE APROXIMADAMENTE 2.000 MLTS DE SOLUCIÓN DE MANITOL, ISOSMÓTICO, POR VÍA ORAL, CON ADMINISTRACIÓN ENDOVENOSA DE HIOSCINA. POSTERIORMENTE SE COLOCÓ AL PACIENTE EN DECUBITO DORSAL, EN TOMÓGRAFO MULTICORTE TOSHIBA ALEXION 16, REALIZÁNDOSE UNA SERIE SIN CONTRASTE ENDOVENOSO, DE 5 MM. Y UNA ADQUISICIÓN POST-CONTRASTE ENDOVENOSO EN FASE ARTERIAL, HELICOIDAL, DE 5 MM. DE ESPESOR CADA 3.5 MM. DE INTERVALO DE RECONSTRUCCIÓN AXIAL, CORONAL Y SAGITAL. LAS IMÁGENES OBTENIDAS FUERON REGISTRADAS EN PAPEL RADIOGRÁFICO Y CD.

TERPRETACION:

LAS BASES PULMONARES NO MUESTRAN ALTERACIONES. NO SE IDENTIFICA DERRAME PLEURAL PERO SE EVIDENCIA UN ENGROSAMIENTO EN PLACA PLEURALES, CALCIFICADO, EN AMBAS BASES.

SE IDENTIFICA A LAS ASAS DE INTESTINO DELGADO, ADECUADAMENTE DISTENDIDAS CON LA PRESENCIA UNA LESIÓN OCUPANTE DE ESPACIO, DE ASPECTO NODULAR, A NIVEL DE LA UNIÓN YEYUNO-ILEAL, QUE DETERMINA OCLUSIÓN DE LA LUZ PARCIAL, MIDIENDO APROXIMADAMENTE 25,19 MM DE DIÁMETRO MÁXIMO, Y EVIDENCIA UN REFUERZO DE TIPO HIPERVASCULAR LUEGO DE LA ADMINISTRACIÓN DE CONTRASTE YODADO ENDOVENOSO, PRESENTANDO UN COMPONENTE ENDOLUMINAL, EL CUAL EVIDENCIA UN DEFECTO EN SU REGIÓN CENTRAL CON CARACTERÍSTICAS DE ÚLCERA, Y UN COMPONENTE EXOFÍTICO EXTRALUMINAL. SE ACOMPAÑA DE UNA ÚNICA ADENOMEGALIA MESENTÉRICA. POR SUS CARACTERÍSTICAS PLANTEA COMO PRIMER DIAGNOSTICO DIFERENCIAL LA POSIBILIDAD DE UN GIST, Y CON MENOR PROBABILIDAD UN LINFOMA DADA LA AUSENCIA DE ADENOMEGALIAS, PERO PLANTEANDO, POR EL ANTECEDENTE CLÍNICO DEL PACIENTE, Y COMO HIPÓTESIS MÁS ALEJADA UN ADENOCA.

LA VÁLVULA ILEOCECAL SE ENCUENTRA DENTRO LOS LÍMITES DE LA NORMALIDAD.

EL COLON PRESENTA CALIBRE Y TRAYECTO CONSERVADO, CON ESPESOR PARIETAL DENTRO DE LOS LÍMITES DE LA NORMALIDAD.

NO SE OBSERVAN ANOMALÍAS A NIVEL DE LA REGIÓN RECTOANAL.

EL HÍGADO ES DE FORMA, TAMAÑO Y SITUACIÓN NORMAL. LA SUPERFICIE ES LISA Y LOS BORDES SON AGUDOS. NO PRESENTA EFECTOS DE MASA FOCALES.

LA VÍA BILIAR INTRA Y EXTRAHEPÁTICA ES DE CALIBRE NORMAL.

**Se plantean como
diagnósticos diferenciales:**

- **Linfoma**
- **GIST**
- **Adenocarcinoma**
- **Tumor carcinoide**

Los síntomas más habituales a tumores de intestino delgado son:

- Dolor abdominal: cólico e intermitente
- Pérdida de peso
- Anorexia.

A ellos deben añadirse las manifestaciones clínicas propias de las complicaciones del tumor:

- Hemorragia
- Obstrucción
- Perforación.

Linfoma

- Tiene su origen en el tejido linfoide de la mucosa y submucosa.
- **Asociado a celiacía.**
- **Mas frecuencia en varones en la 6ta década de la vida.**
- La localización más frecuente es el yeyuno proximal
- La clínica del linfoma intestinal depende de la localización y extensión del tumor.
- La perforación intestinal causada por la tendencia ulcerativa del crecimiento tumoral se produce en el 20-25% de los casos.
- Crecimiento lento, con poca tendencia a ocluir la luz intestinal.
- Es frecuente la hemorragia, de forma intermitente y poco cuantiosa

Adenocarcinoma

- Es el tumor maligno más común del intestino delgado y suele originarse en un adenoma.
- Más del 90% de ellos se localizan en el duodeno distal y en la parte proximal del yeyuno.
- **Su frecuencia es mayor en varones y en la sexta década de la vida.**
- **La incidencia del adenocarcinoma intestinal aumenta en pacientes afectos de diversas enfermedades intestinales.**
- Por otro lado, este tipo de tumor incide con mayor frecuencia en áreas del intestino afectadas por un estado de inflamación crónica.
- Es el caso de la ileítis terminal (enfermedad de Crohn), que presenta un riesgo incrementado de desarrollo de adenocarcinoma.
- Este tumor suele afectar a un segmento intestinal corto.
- **Su crecimiento suele ser anular y con frecuencia causa estenosis y ulceración.**
- Los síntomas más frecuentes se derivan de la presencia de obstrucción intestinal y de la hemorragia macroscópica u oculta.

Sarcoma

- Los sarcomas son tumores malignos de origen diverso (tumor del estroma, leiomiomasarcoma, fibrosarcoma, liposarcoma, angiosarcoma y neurofibrosarcoma).
- El más frecuente es el tumor del estroma gastrointestinal (GIST), que representa el 83-86% de los casos
- **Los GIST se localizan mayormente en la pared del yeyuno y del íleon.**
- Suelen presentarse en forma de dolor, pérdida de peso, hemorragia, perforación o masa palpable.
- Su crecimiento suele ser extraluminal, no suelen presentarse en forma de obstrucción.
- Se presentan con igual frecuencia en ambos sexos y suelen diagnosticarse entre la quinta y séptima décadas de la vida. Por lo general, los GIST son tumores de gran tamaño, con tendencia a la ulceración central.

Tumor carcinoide

- Los tumores carcinoides intestinales se desarrollan a partir de las células enterocromafines de las criptas de Lieberkühn.
- Son neoplasias de bajo grado de malignidad
- Su localización más frecuente es en los 60 cm distales del íleon, el apéndice y el recto, también pueden localizarse en el esófago, estómago, colon, páncreas u órganos extradigestivos como pulmón y ovario.
- **Se caracterizan por su pequeño tamaño, su localización preferente en la submucosa y por su potencial multifocalidad (30%).** Tienden a infiltrar la pared intestinal llegando a afectar la serosa y provocar una marcada reacción desmoplástica.
- Pueden adoptar una forma polipoide
- Los localizados en apéndice y recto raramente metastatizan, mientras que los localizados en intestino delgado pueden hacerlo, fundamentalmente en función de su tamaño.

Se toma como conducta terapéutica, la resección de la porción afectada de intestino delgado, con envío de pieza quirúrgica a anatomía patológica. Obteniéndose como resultado el siguiente informe:

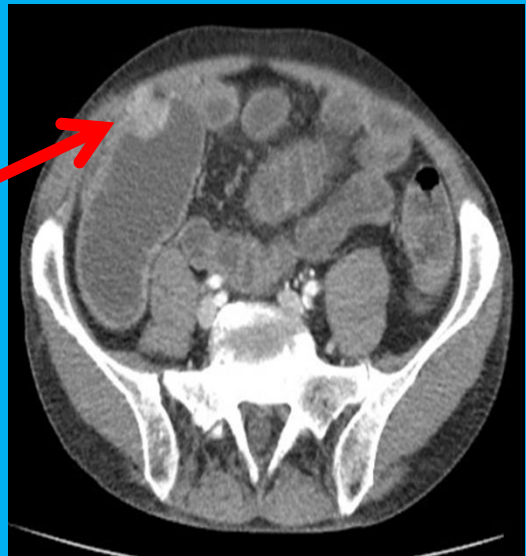
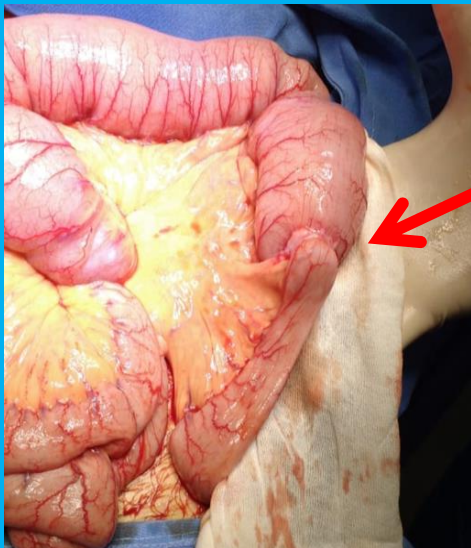
DIAGNÓSTICO:

ADENOCARCINOMA SEMIDIFERENCIADO, CIRCUNFERENCIAL, ULCÉRADO E INFILTRANTE DE INTESTINO DELGADO. EL TUMOR PRESENTA GRADO NUCLEAR II-III, ELEVADA ACTIVIDAD MITÓTICA, FOCOS DE NECROSIS E IMÁGENES DE PERMEACIÓN VASCULAR LINFÁTICA Y VENOSA.

EL TUMOR MIDE 2x1x0,6 CM Y COMPROMETE EL ESPESOR PARIETAL EN SU TOTALIDAD, LLEGANDO HASTA LA SEROSA Y SIN SOBREPASARLA. EL RESTO DE LA MUCOSA INTESTINAL NO PRESENTA PARTICULARIDADES.

DEL TEJIDO ADIPOSO PERIINTESTINAL SE DISECA TRES GANGLIOS LINFÁTICOS, DOS DE ELLOS CON METÁSTASIS MASIVA POR EL TUMOR Y EL RESTANTE SIN COMPROMISO TUMORAL. MÁRGENES QUIRÚRGICOS LIBRES DE LESIÓN.

ESTADIFICACIÓN PATOLÓGICA: pT 3; pN 1; pM X



Discusión

- En un paciente varón entre la 6ta y 7ma década de la vida, con antecedente de enfermedad celiaca y presentación de cuadro de abdomen agudo de aspecto suboclusico, se deben plantear como diagnosticos diferenciales y por frecuencia , las patologías antes mencionadas, teniendo en cuenta los aspectos particulares de presentación de cada una, para hacer una aproximación diagnostica mas acertada.
- Se debe ser minucioso en lo relativo a la historia clínica, examen físico, y metodología de estudio a utilizarse . Siendo en el caso de nuestro paciente, la tomografía con técnica de enterocclisis, una forma acertada y adecuada de estudio de las patologías neoplasicas de intestino delgado

Bibliografía

- http://www.aegastro.es/sites/default/files/archivos/ayudas-practicas/30_Tumores_del_intestino_delgado.pdf
- https://posterng.netkey.at/esr/viewing/index.php?module=viewing_poster&task=viewsection&pi=124528&ti=410019&si=1419&searchkey=
- http://www.scielo.org.ar/scielo.php?script=sci_arttext&pid=S1852-99922009000200007
- https://scielo.conicyt.cl/scielo.php?script=sci_arttext&pid=S0717-93082005000100005
- https://www.clinicalascondes.cl/Dev_CLC/media/Imagenes/PDF%20revista%20m%C3%A9dica/2013/1%20enero/13-Dr.Obrien.pdf
- <http://www.sacd.org.ar/dsesentayuno.pdf>
- https://posterng.netkey.at/esr/viewing/index.php?module=viewing_poster&task=viewsection&pi=123516&ti=412293&si=1419&searchkey=
- <http://seram2010.seram.es/modules/posters/files/gistpdf.pdf>