

HERNIA MUSCULAR POSTERIOR A ESFUERZO FÍSICO

SANATORIO DE LA MUJER

Lucas Ciciarelli- Cárcano Valeria- Guillermina Fontana- Alexis Jamin-
Andres J. Quaranta- Daniel Rovira- Sabrina Slullitel- Virginia Tassi

Presentación del caso:

Paciente de 15 años de edad jugador de Rugby, consulta por masa palpable no dolorosa en cara anterior de muslo derecho, refiriendo haber realizado esfuerzo físico extremo durante entrenamiento. Niega antecedentes de jerarquía.

Hallazgos imagenológicos:

Se identifica sobre el sector medial del musculo vasto lateral derecho una discreta área de edema miofibrilar sugestivo de corresponder a una lesión grado I. Se observa irregularidad en el espesor de la fascia muscular la cual en la secuencia realizada en contracción produce un abultamiento de la grasa por una pequeña área de hernia fibrilar muscular del mencionado musculo.

Discusión:

Herniación fascial muscular: El músculo se puede herniar a través de un defecto traumático en la fascia. Las lesiones se caracterizan por la presencia de una masa palpable, asintomática o asociada a dolor con el ejercicio.

Los hallazgos en RM muestran un defecto en la fascia a través del cual el músculo se hernia, protruyendo en la grasa subcutánea en el lugar de la anomalía palpable.

Se ve principalmente en la zona anterior de la pierna, aunque también puede darse en el muslo.

Es frecuente en pacientes jóvenes, deportistas.

Las causas implicadas son actividades deportivas, traumatismos, síndromes compartimentales crónicos y debilidad de la fascia por la entrada de vasos penetrantes.

La mayoría son asintomáticas, aunque pueden cursar con dolor, calambres o edema localizado.

Tratamiento: No existe un método único para el tratamiento de la hernia muscular.

Pocos síntomas :

– Tratamiento conservador mediante la limitación de la movilidad de los músculos afectados.

– Reducción de la actividad física si estos causan dolor.

Síntomas severos:

La cirugía se utiliza en lesiones, causando graves molestias.

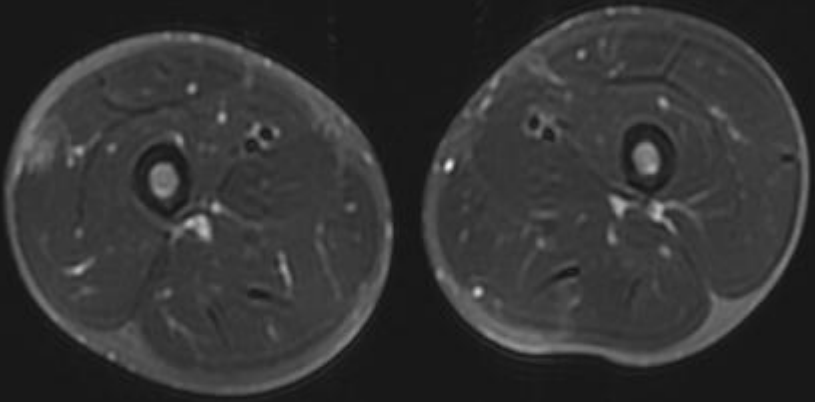
Cabe señalar que el uso de los métodos clásicos de la escisión de la hernia no siempre es posible, y la probabilidad de la recurrencia de la enfermedad es lo suficientemente alta.

Además existen complicaciones como la posibilidad de un Síndrome Compartimental.

Conclusión:

La importancia de la RMN en el diagnóstico de la hernia muscular depende de su capacidad de confirmar el diagnóstico y ser un método confiable para especificar lugar exacto de la afectación.

T2 Axial-Fiesta
RELAJACION



T2 Axial-Fiesta
CONTRACCION

