

SIGNOS EN RADIOLOGIA SIMPLE DE ROTURA DE LIGAMENTO CRUZADO ANTERIOR

Autores:

Carlos Narváez

Luciana Mendoza

Maximiliano Sánchez

Julieta Denise Anglada Herrera

Juan Bertona

Carlos Bertona

Clínica Privada Vélez Sarsfield
Córdoba, Argentina.



CLINICA PRIVADA
VELEZ SARSFIELD

Objetivos de aprendizaje:

- Evaluar signos específicos e inespecíficos en radiografía convencional en pacientes con ruptura del ligamento cruzado anterior.

Materiales y Métodos:

- El presente trabajo se realizó con pacientes de la Clínica Privada Vélez Sarsfield de la Ciudad de Córdoba Capital, Argentina en el periodo comprendido entre los meses de Junio de 2015 y Diciembre del 2017.
- Se realizó estudio retrospectivo correlacional simple de casos de pacientes con tratamiento quirúrgico de ruptura del LCA, que poseían estudio radiográfico y de Resonancia Magnética en nuestra institución, recolectados y analizados en el sistema CARESTREAM VUE PACS.

- Los estudios radiográficos se realizaron en equipo de Radiología Digital Indirecta, evaluando la rodilla en dos proyecciones frente (AP) y perfil.
- Las resonancias magnéticas de rodilla se efectuaron en resonador de alto campo GE 1.5 Tesla y de bajo campo PHILIPS, realizando secuencias T2, STIR, DP Y DP FAT SAT en planos axiales, coronales y sagitales.
- El número de pacientes que cumplían estos requisitos fue de 36.

- La rotura del LCA puede producir signos indirectos e inespecíficos en la Rx simple.

Signos específicos:

- Signo del “surco profundo”.
- Fractura de Segond.

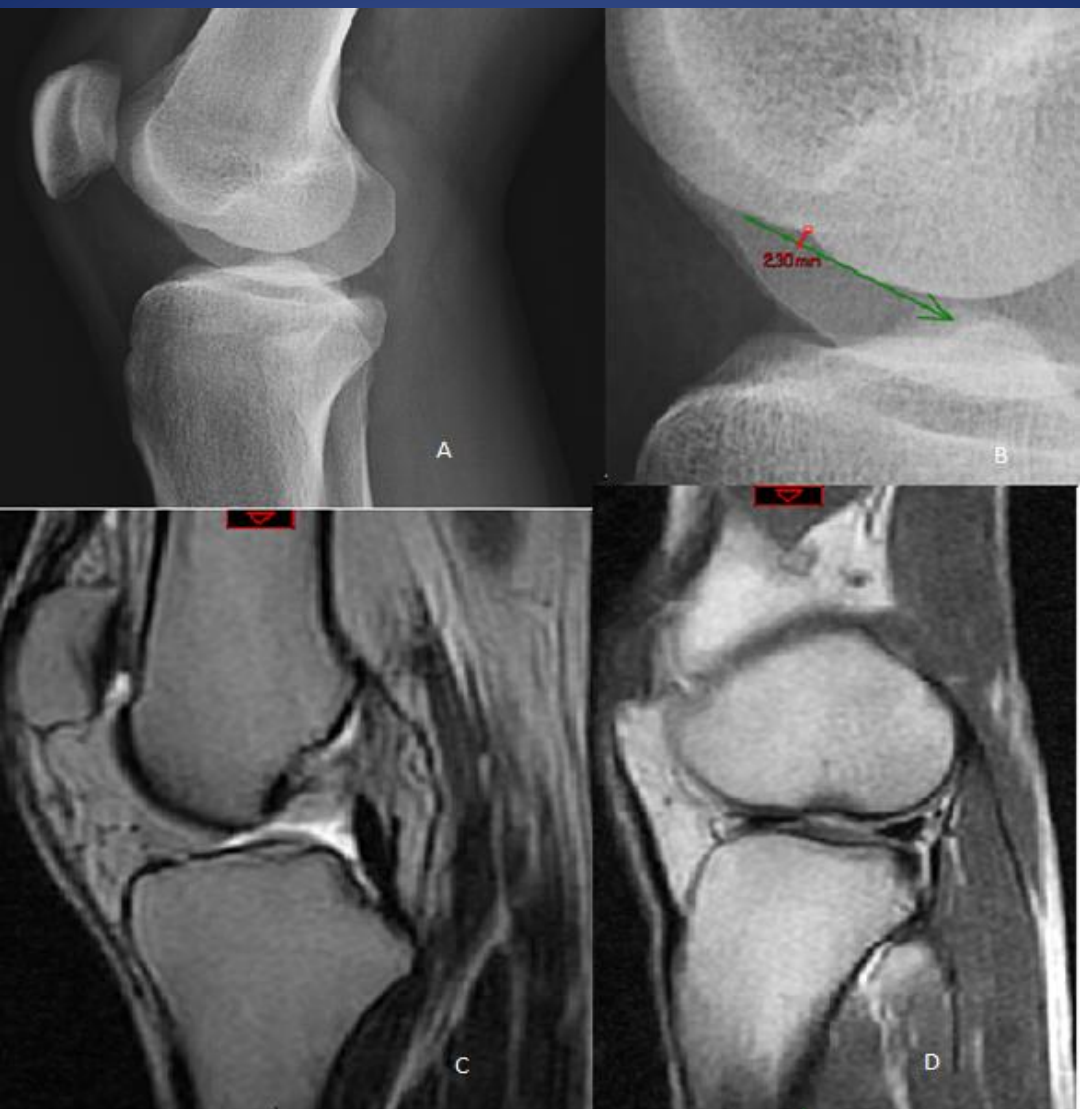
Signos inespecíficos:

- Derrame articular.

Signos específicos:

- Signo del “surco profundo”:

Contusión ósea o fractura osteocondral en el tercio medio y declive del cóndilo femoral externo por un impacto contra el aspecto posterior del platillo tibial externo, produciendo un aumento en la profundidad del surco normal del cóndilo (mayor a 2 mm).



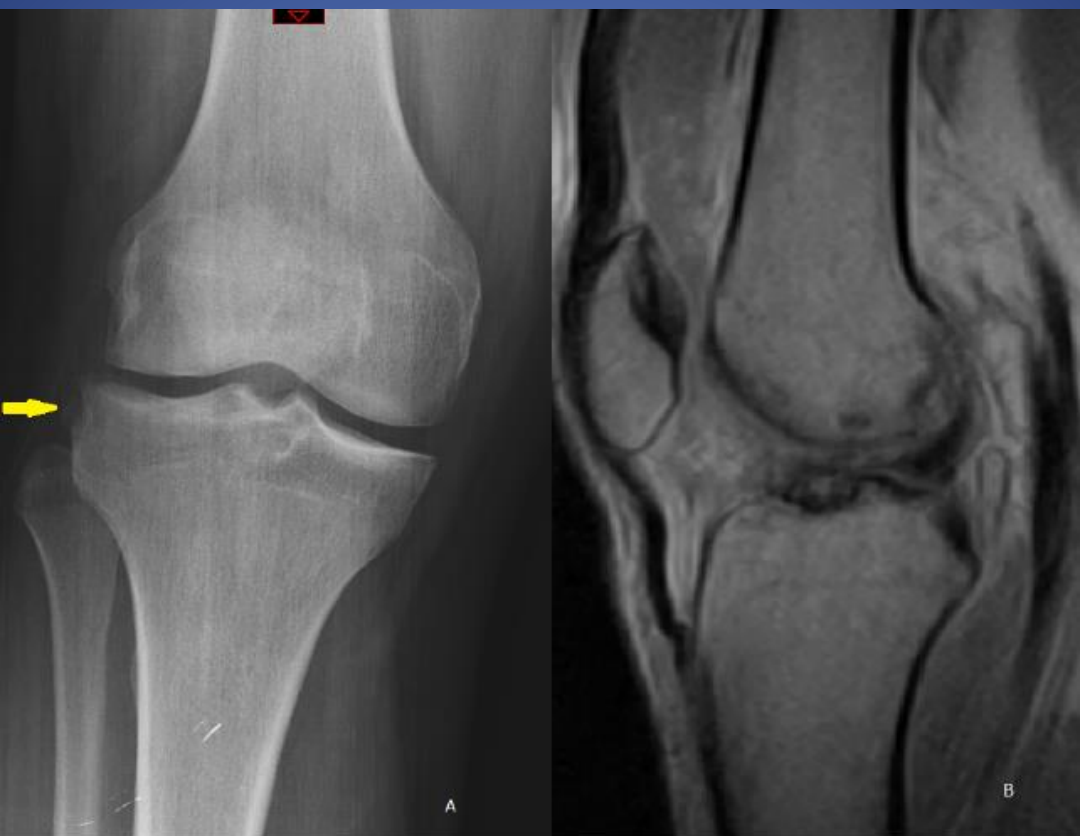*A - B: Rx rodilla (perfil):
Signo del surco profundo (> 2 mm).*

*C - D: RMN: Sag T2 Y DP: rotura LCA y
fractura osteocondral en cóndilo femoral
externo
(mismo paciente de A y B).*

- Fractura de Segond:

Fractura avulsión de un fragmento de la meseta tibial externa, en zona de inserción del ligamento capsular lateral, (también llamado ligamento anterolateral), debido a un mecanismo de rotación interna y varo forzado.

La imagen típica de la fractura de Segond es la de un pequeño fragmento óseo curvilíneo, menor de 15 mm, paralelo a la cara lateral de la meseta tibial, asociado a un defecto óseo en la superficie "donante".

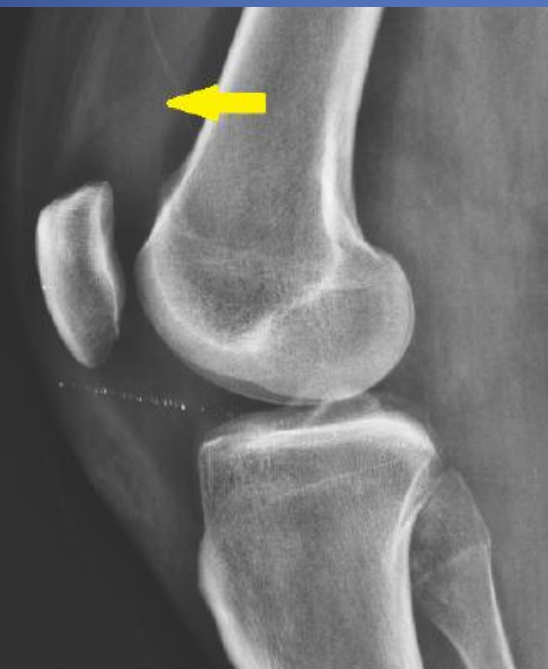

*Rx rodilla derecha (AP):
Fragmento óseo
avulsionado
correspondiente a una
Fractura de Segond .*

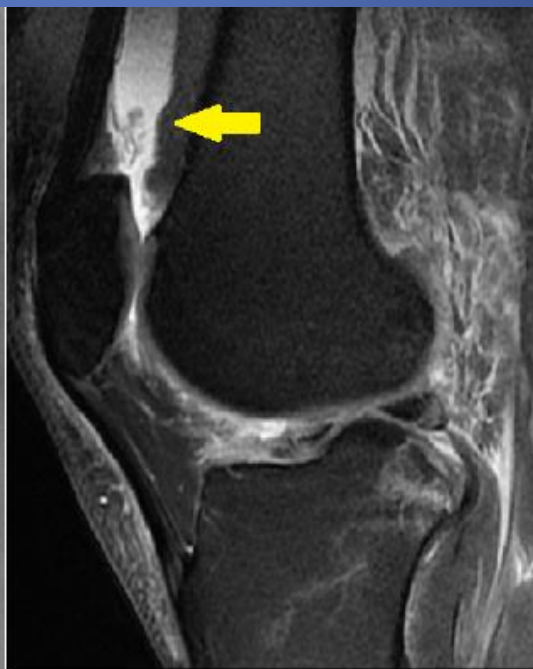*RMN Sag DP:
ruptura LCA del
mismo paciente que
la imagen anterior.*

Signos inespecíficos:

- Derrame articular: se manifiesta por aumento del espacio a nivel del receso supratelar.



*Rx rodilla (perfil):
aumento del espacio a
nivel del receso
supratelar.*

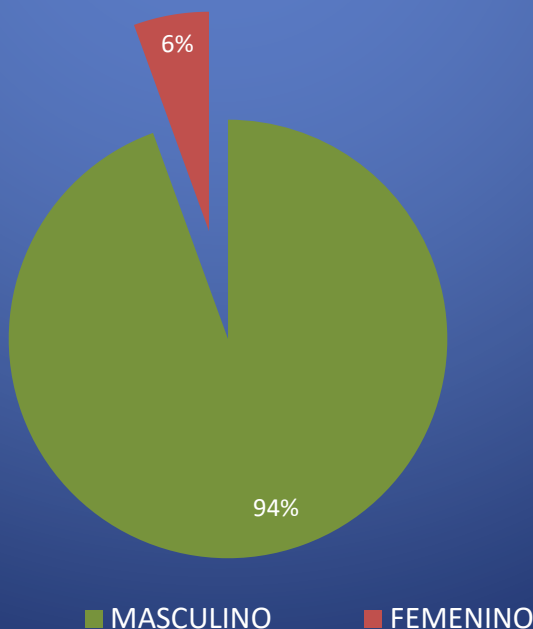


*RMN Sag DP FAT
SAT: derrame
articular.*

RESULTADOS:

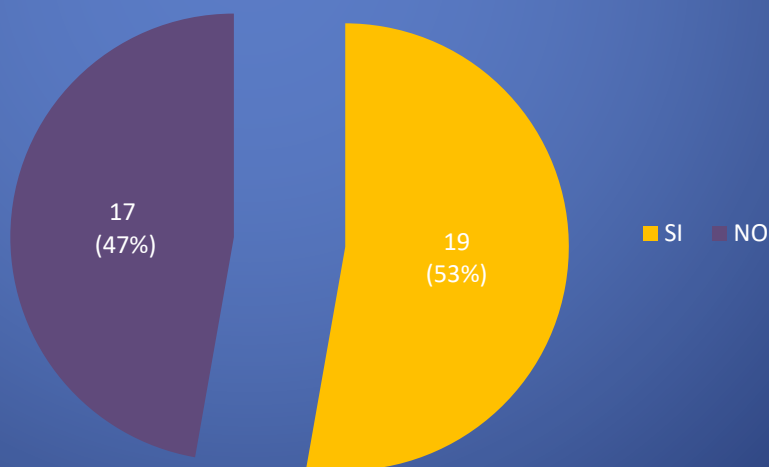
Se analizaron un total 36 pacientes 34 masculinos y 2 femeninos en un rango etario comprendido entre 20 y 69 años, con una media de 31 (± 8) años, siendo el grupo predominante el de entre 20 y 40 años.

SEXO



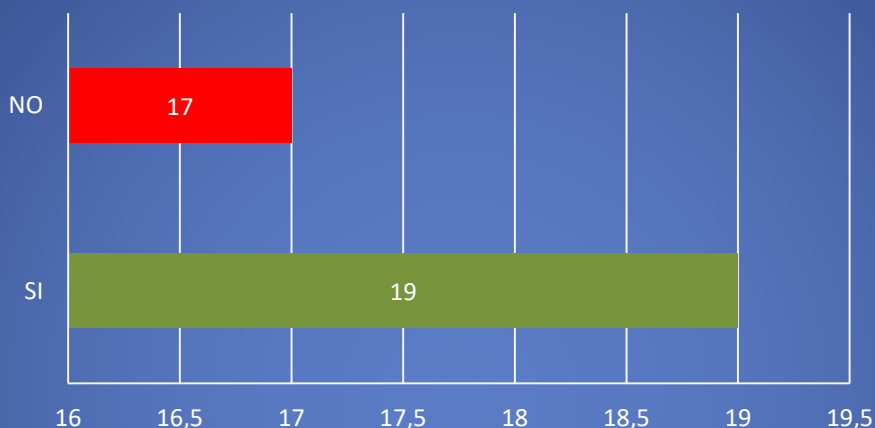
El signo radiográfico que se presentó con mayor frecuencia, aunque este es de tipo inespecífico, fue el del derrame articular (fig 7), en un 56% de los casos (19 pacientes).

Derrame articular



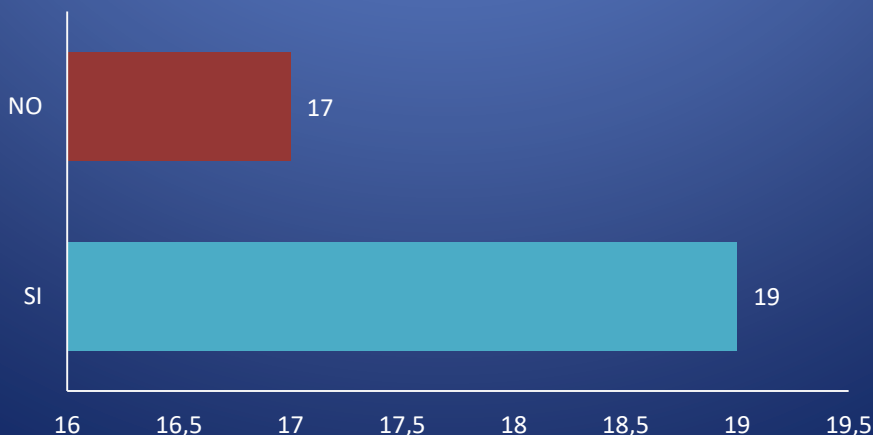
En lo que respecta a los signos radiográficos específicos de rotura del LCA, del total de los pacientes analizados, el signo del surco profundo se evidenció en 5 casos, correspondiendo al 14%, mientras que en los restantes 31 casos no lo presentaron (86%).

Signo del surco profundo



Mientras tanto la fractura de Segond se la identificó solo en 4 pacientes, representando solo el 11%.

Fractura de Segond



Conclusiones:

La radiografía simple de rodilla es la primera modalidad diagnóstica realizada en la rodilla traumática aguda y en la mayoría de los casos los hallazgos son obvios. Sin embargo, en algunas ocasiones, hallazgos sutiles pueden indicar una lesión subyacente potencialmente más grave, por ejemplo lesión de ligamentos, de tendones o meniscos.

El conocimiento del origen de estos signos y su mecanismo de lesión asociada, puede conducir a una investigación adicional con métodos de imagen, lo cual conllevaría a un diagnóstico adecuado y prevenir secuelas o retrasos en el tratamiento quirúrgico.

Bibliografía:

- 1- Yu JS, Bosch E, Pathria MN. Deep lateral femoral sulcus: study of 124 patients with anterior cruciate ligament tear. *Emerg Radiol* 1995; 2: 129-134
- 2- Cobby MJ, Schweitzer ME, Resnick D. The deep lateral femoral notch: an indirect sign of a torn anterior cruciate ligament. *Radiology* 1992; 184: 855-858
- 3- Resnick D, Kang HS, Pretterklieber ML. Internal derangement of joints. Second edition. Philadelphia: Elsevier Inc 2007; 1820-1825
- 4- Dietz G, Wilcox D, Montgomery J. Second tibial condyle fracture: lateral capsular ligament avulsion. *Radiology* 1986; 159: 467-469
- 4- Goldman A, Pavlov H, Rubenstein D. The Second fracture of the proximal tibia: a small avulsion that reflects major ligamentous damage. *AJR Am J Roentgenol* 1988; 151: 1163-1167
- 5- Steven Claes, Evie Vereecke, Michael Maes, Jan Victor, Peter Verdonk and Johan Bellemans. *Anatomy of the anterolateral ligament of the knee*. *Journal of Anatomy* (2013) 223, pp321--328.
- 6- Venkatasamy A, et al. Acute traumatic knee radiographs: *Beware of lesions of little expression but of great significance*. *Diagnostic and Interventional Imaging* (2013), <https://dx.doi.org/10.1016/j.diii.2013.09.012>