



0857

HIDATIDOSIS PERIPLEURAL

Autores: Fabián Bevacqua* Yamila Masuero* Carlos Quinteros Yulow* Claudia Falcone** Analía Morales***
*División Radiodiagnóstico, ** Sala 9 ***Unidad Cirugía
Hospital de Infecciosas F. J. Muñiz

OBJETIVO

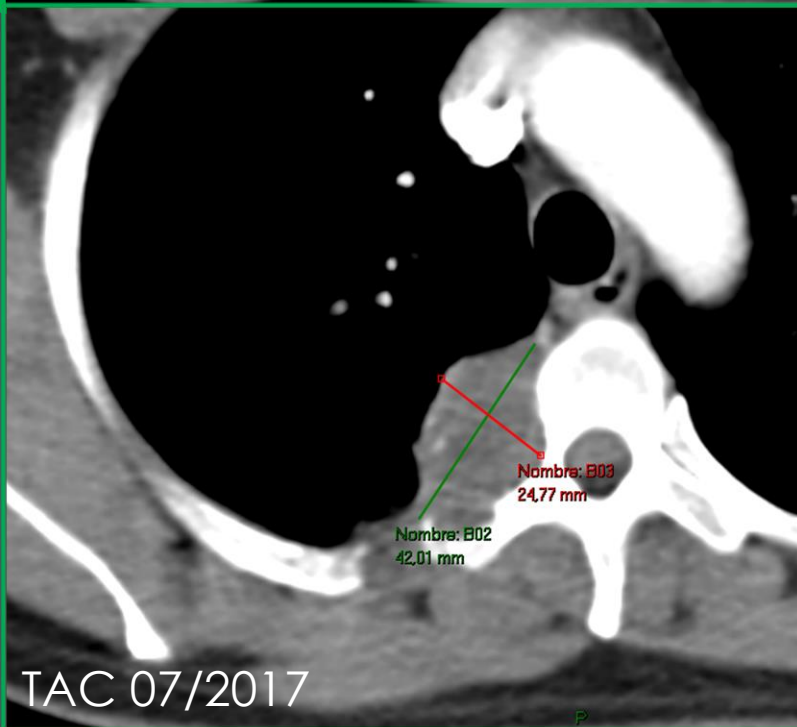
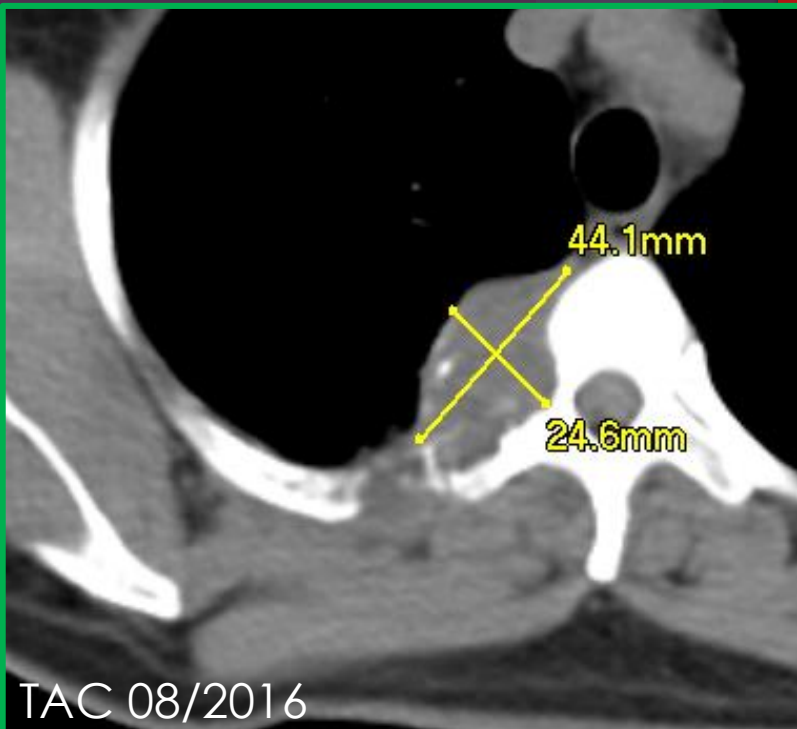
Presentar un caso de compromiso del espacio peripleural de etiología hidatídica como aporte al diagnóstico diferencial de masas a ese nivel

CASO CLÍNICO

- ▶ Mujer de 46 años de edad. Hidatidosis conocida
- ▶ 1996- Cirugía abdominal por quistes hepáticos con siembra peritoneal
- ▶ 2006 Cirugía torácica por quistes pulmonares
- ▶ 2015 Asintomática. Consulta por persistencia de quiste hepático
- ▶ 2016 se detecta tumoración para espinal derecha de lenta evolución

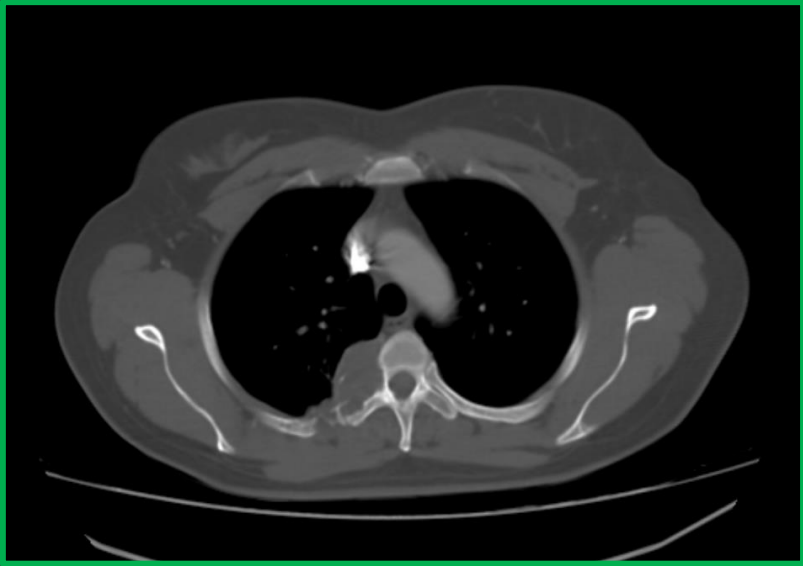
HALLAZGOS IMAGENOLÓGICOS

- ▶ TC C/Cte. 06/2017. Formación paravertebral derecha con fenómeno lítico de la unión costovertebral a la altura de D3-D4, con componente quístico y calcificaciones periféricas. Sin refuerzo post contraste. Pleura con discreto refuerzo.
- ▶ RM C/Cte. 09/2017 a la altura de D3-D4 imagen redondeada paravertebral derecha con señal heterogénea y tabiques internos. Involucra la articulación costo vertebral. No involucra canal raquídeo. Origen pleural.

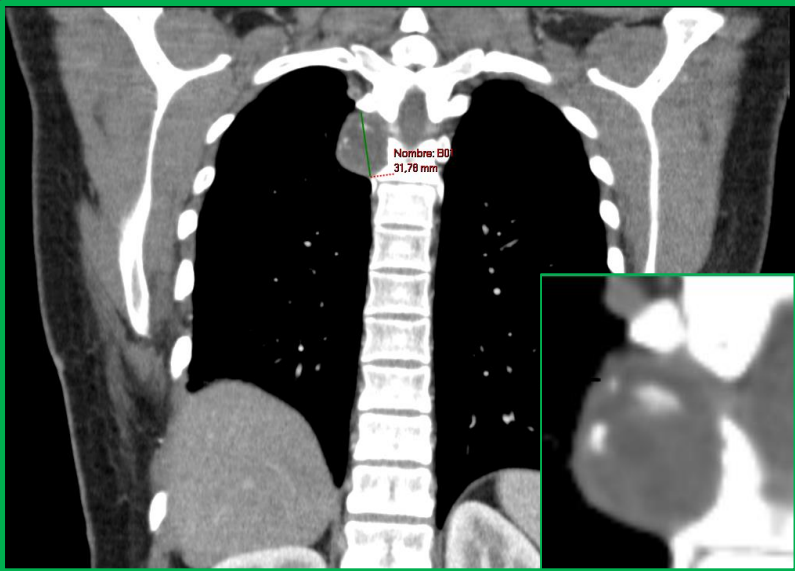

Estudios comparativos

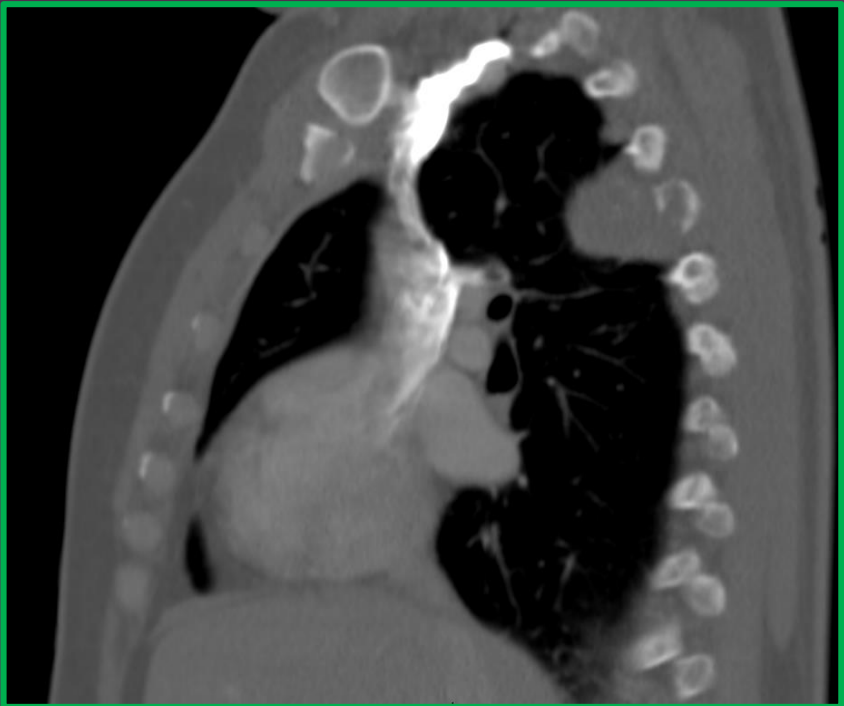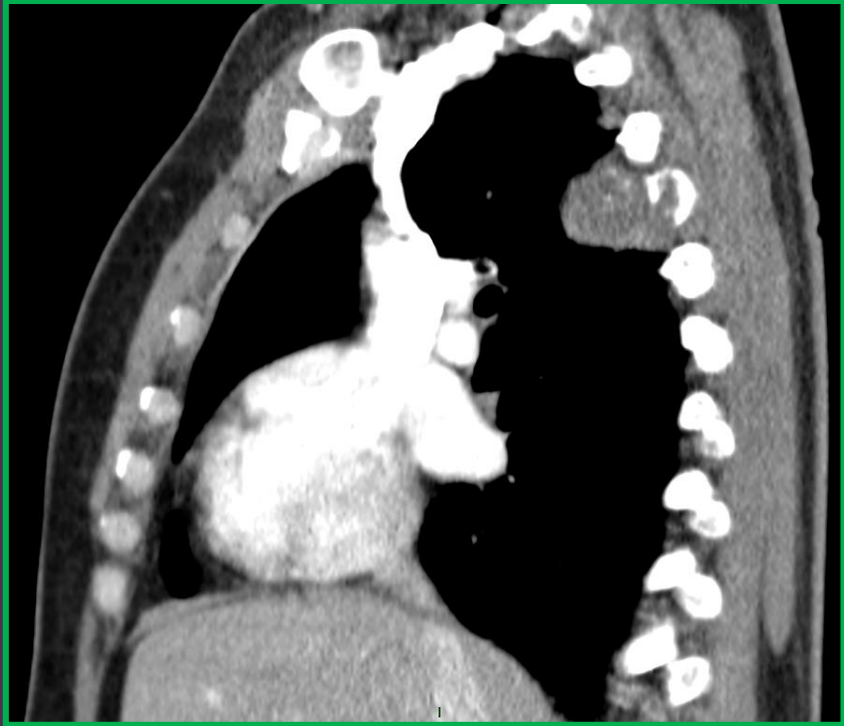
Formación paravertebral derecha con fenómeno lítico de la unión costovertebral a la altura de D3-D4, con componente quístico y calcificaciones periféricas.



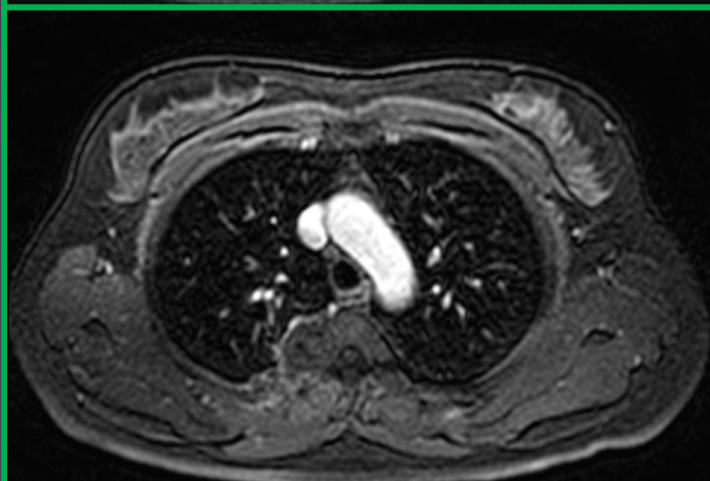
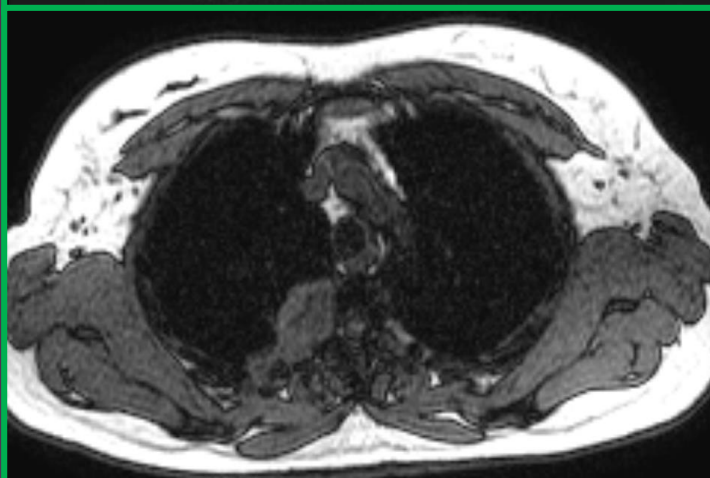
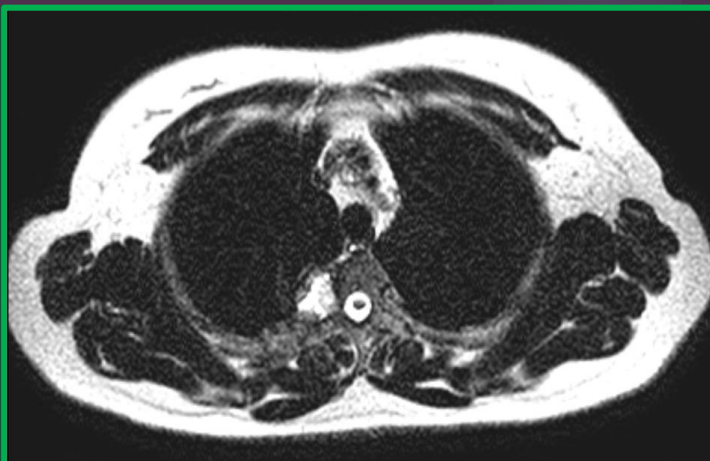Corte axial en ventana ósea, se destaca componente lítico de la lesión sobre estructuras adyacentes.



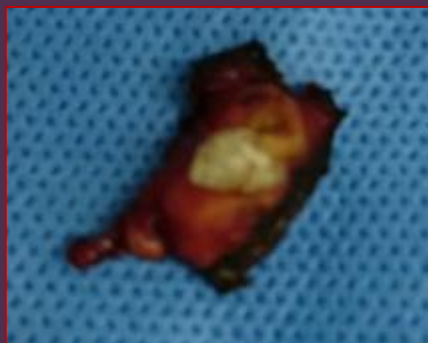
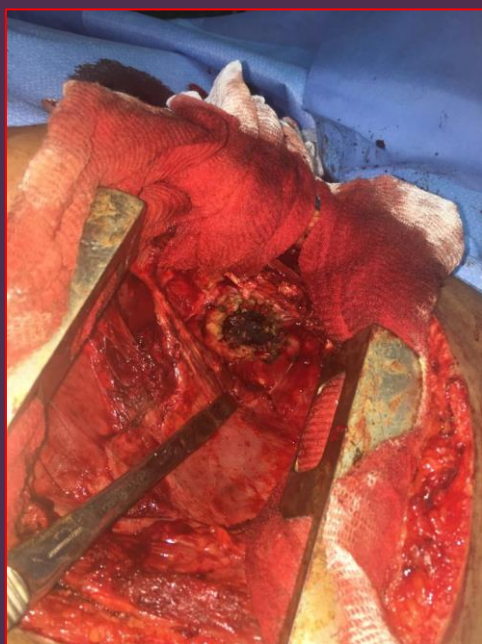
Corte coronal, representativo del componente quístico con calcificaciones periféricas.



Corte sagital en ventana mediastínica y ósea, representativo del componente lítico sobre arco costal adyacente.



Cortes axiales en secuencias T2, fuera de fase y T1 FAT SAT C/Cte. Corrobora el componente quístico y ausencia de refuerzo post contraste.



PARTE QUIRÚRGICO

Toracotomía posterolateral derecha. En espacio extrapleural se reseca tumoración sobre arco de la cuarta costilla y unión costovertebral. Se abre la tumoración, contenido: detritus, pus y membranas hidatídicas. Fístula hacia arco costal.

ANATOMÍA PATOLÓGICA

Cuadro histológico compatible con quiste hidatídico

DISCUSIÓN

La hidatidosis afecta en un 75% de los casos al hígado, en un 15% al pulmón y en un 10% a otros órganos.

No han sido reportados casos de compromiso primario peripleural.

El compromiso hidatídico peripleural puede presentar dificultades diagnósticas con otras masas mixtas con componente líquido de origen infeccioso como la peripleuritis TBC, por paracoccidioidomicosis, tumorales primarios o secundarios

La peripleuritis hidatídica de este paciente se interpretó como secundaria a la maniobra quirúrgica



CONCLUSIÓN

- ▶ La hidatidosis debe incluirse como diagnóstico diferencial ante cualquier masa quística con independencia de su ubicación en pacientes de áreas endémicas o portadores de la enfermedad.

BIBLIOGRAFÍA

- 1- Pedrosa I, and cols. Hydatid disease: Radiologic and pathologic features and complications. *Radiographics* 2000; 20:795-817
- 2- Corti M. and cols. Algunas consideraciones acerca de las afecciones del espacio peripleural. *Re, Arg, Radiol.* 2005; 69-153
- 3- Corti M. and cols. Disseminated paracoccidioidomycosis with peripleuritis en AIDS patient. *Rev.Int.Med.Trop.San Paulo* Jan. Feb 2004