Hospital Provincial Neuquén
Diagnóstico por Imágenes

851

MASAS RETROPERITONEALES EN PEDIATRÍA

ROL DE LAS IMÁGENES

María Gimena Islas Natino
Sergio Reyes
Román Lázaro Andrés
Eduardo Zángara

Introducción

- La masa retroperitoneal primaria engloba un grupo heterogéneo de tumores benignos y malignos, no tan frecuentes, incluidos dentro del espacio retroperitoneal pero que generalmente no se originan de los órganos mayores que lo conforman.
- Pueden ser neoplasias mesodérmicas, neurogénicas, ectodérmicas de células germinales o de origen linfático.

Objetivos

- Mostrar en una serie de casos las características tomográficas y ecográficas de algunos de estos tumores, con su correspondiente diagnóstico anatomopatológico.
- Se presentan 3 casos de pacientes, sin otro antecedente de relevancia para su evaluación con imágenes. De nuestra serie de casos confirmados con histología, presentamos un **Linfoma de Burkitt, un Ewing renal y un neuroblastoma.**

Caso Nº 1

Paciente de sexo femenino de 3 años de edad, sin antecedentes de relevancia.
MC: dolor y distensión abdominal.
Laboratorio: leucocitos 17.970; LDH: 1.959 U/L

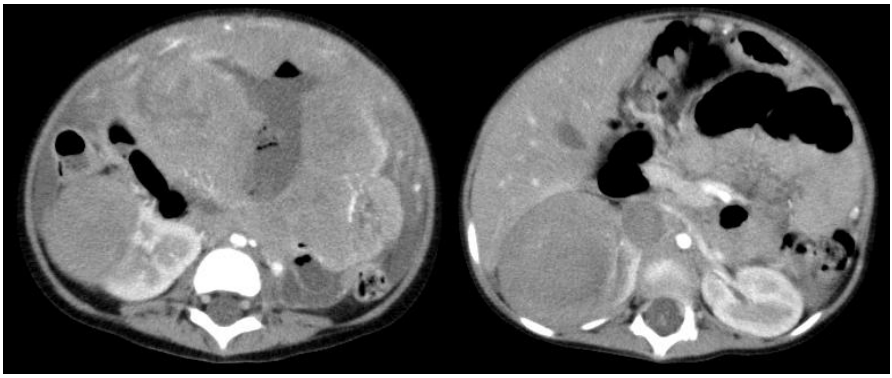

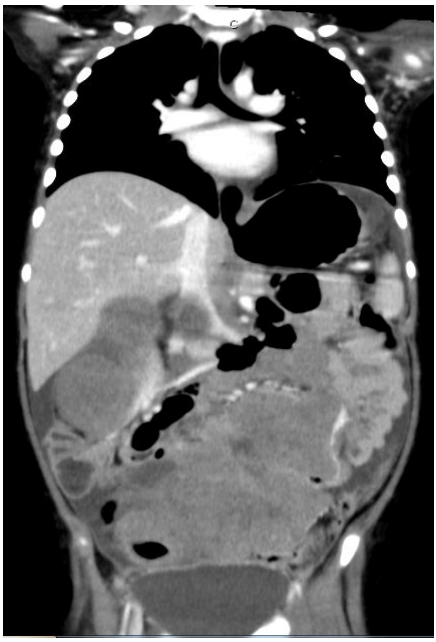

TCMD Abdomen y pelvis c/cte

- Masa renal derecha con realce de 94 x 57 mm.
- Gran lesión centroabdominal con involucro de asas de intestino delgado e imagen líquida central de aproximadamente 75x56mm.

Biopsia guiada por US

Se biopsia la lesión en centroabdomen.

Diagnóstico AP:
Proliferación de células pequeñas y azules, con núcleo redondo y nucleolo paracentral, que se disponen difusamente.

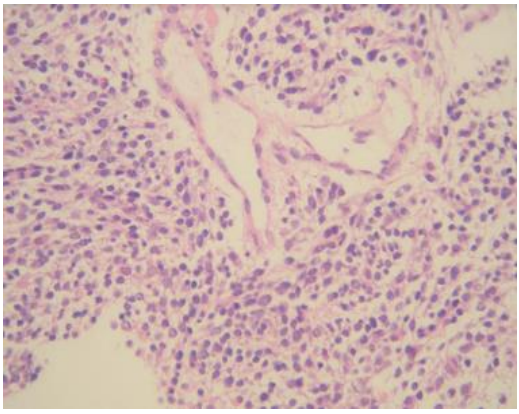

Linfoma de Burkitt

<u>Presentación:</u> cabeza, cuello (mandíbula). Otras: abdomen, mediastino, MO, SNC.

<u>Abdomen:</u> *masa de tejido blando. / conglomerados ganglionares. / engrosamiento de la pared intestinal (ileocecal).*

- Homogénea, con realce moderado postcontraste.
- Lesiones encapsuladas, mal definidas y/o infiltrantes.
- Puede causar invaginación intestinal.

Caso Nº 2

Paciente de sexo masculino de 3 años de edad, sin antecedentes de relevancia.
MC: dolor y distensión abdominal.
Laboratorio: Leucocitos 11.690; LDH 1.049 U/L (N: 100 - 190).

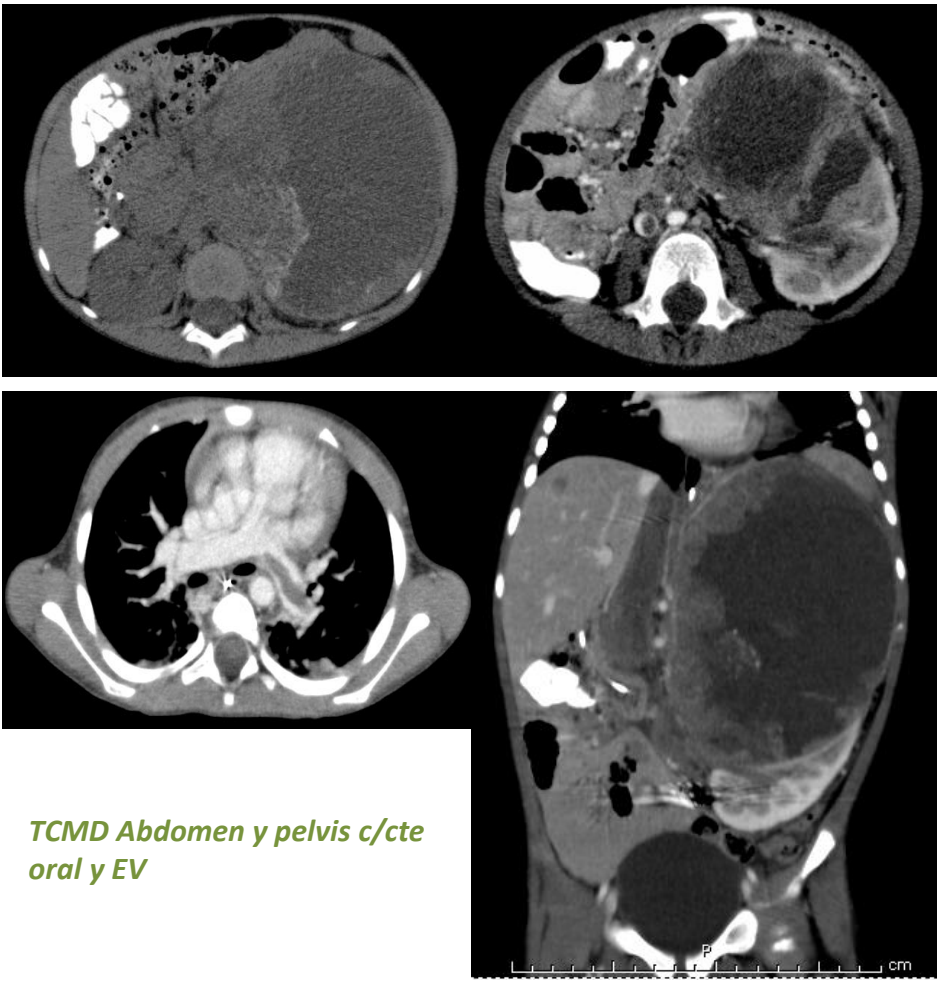

TCMD Abdomen y pelvis c/cte oral y EV

- Masa renal izquierda con calcificaciones y realce de 160x110x110 mm.
- Trombosis Vena Cava Inferior.
- Metástasis múltiples hepáticas.
- Trombosis Arteria pulmonar izquierda.

Biopsia guiada por US

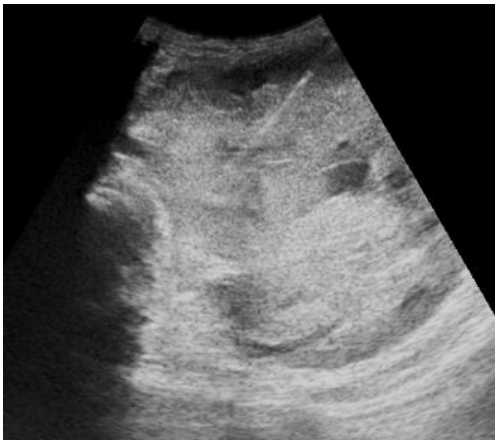

Se biopsia la lesión renal izquierda.

Diagnóstico AP:
Proliferación de células pequeñas con escaso citoplasma y límite celular mal definido, sobre una matriz fibrilar.

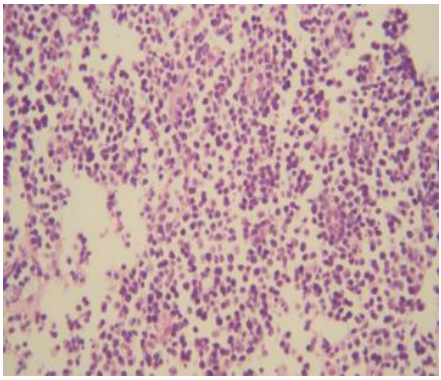

Neuroblastoma

- Ubicación: adrenal, extraadrenal retroperitoneal, mediastínica posterior.
- Masa pequeña, solitaria vs. lesión multiloculada de gran tamaño (cruza la línea media).
- Heterogénea (necrosis, hemorragia), con realce postcontraste.
- Presencia de calcificaciones.
- Engloba y desplaza los vasos .
- Invade tejidos adyacentes y conducto raquídeo.
- Mtts: hueso, hígado, tejidos blandos, poco frecuente a pulmón.

Caso Nº 3

Paciente de sexo femenino de 10 años de edad, sin antecedentes de relevancia.
MC: distensión abdominal e HTA constatada en consultorio.

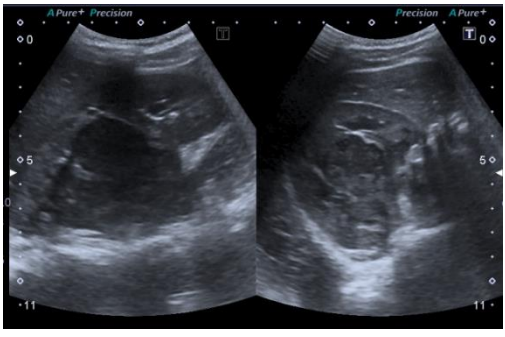

US abdominal

- Lesión hipoecogénica avascular renal derecha de 59x42x51 mm.

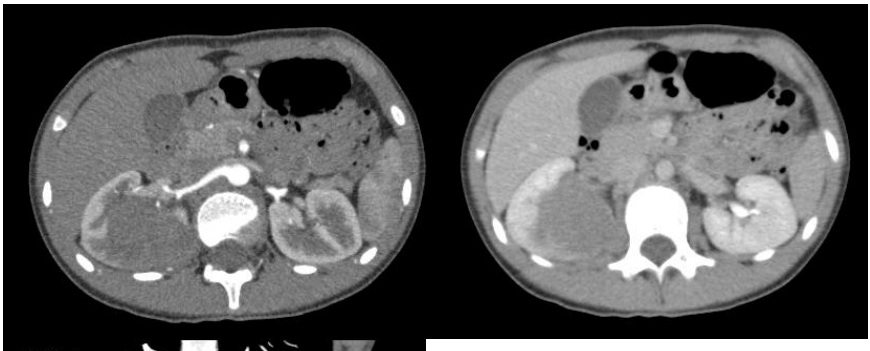

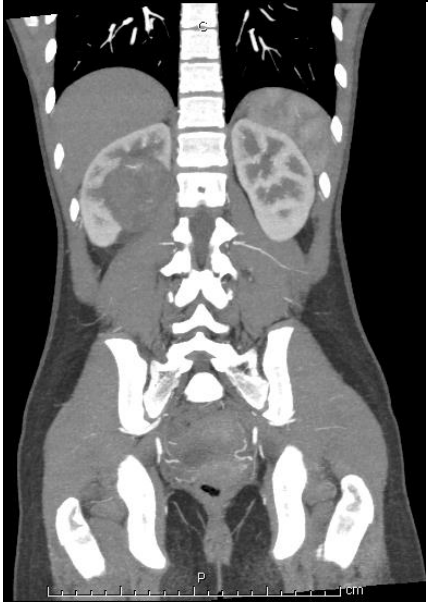

- Masa renal en tercio medio del riñón derecho hipodensa, heterogénea, de bordes irregulares, con una pseudocápsula y leve realce postcontraste, de 52 x 44 x 46 mm. Esta imagen invade el espacio perirrenal, en íntimo contacto con el músculo cuadrado lumbar y psoas homolateral.

TCMD Abdomen y pelvis c/cte

Se realiza nefrectomía radical.

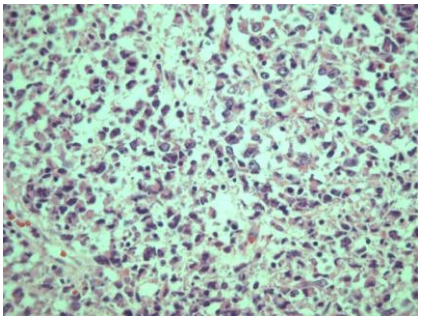

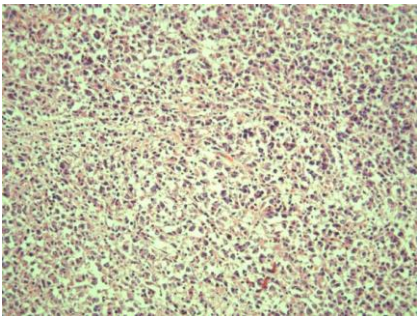

Diagnóstico AP:

Proliferación de células neoplásicas poco diferenciadas de escasos citoplasmas anfófilos y macronucléolidos vesiculosos con marcado pleomorfismo y nucléolo evidente. Se disponen en nidos separados por tejido conectivo fibroso.
Inmunohistoquímica: CD99, CD57 y CD56.

Sarcoma de Ewing

- Tumor primitivo neuroecodérmino (PNET) afecta hueso y partes blandas del tronco o esqueleto axial.
- *Renal?*: Muy poco frecuente: En la clínica se presenta como masa abdominal o simula un cólico con hematuria o hipertensión de origen renal.
- Metástasis a pulmón, hígado y hueso (25-50%).
- Trombosis venosa asociada es frecuente.
- El diagnóstico final depende de marcadores inmunohistoquímucos específicos.
- Requiere nefrectomía radical con QT adyuvante combinada y RT.
- Alta tasa de recurrencia.

Conclusión

- Si bien las imágenes muestran algunas características específicas de estos tumores, resulta difícil para el imagenólogo realizar un correcto diagnóstico, logrando determinar su localización precisa, extensión y signos específicos que nos puedan aproximar al mismo.

- Todo niño con masa abdominal debe ser evaluado con estudios imagenológicos, inicialmente con ecografía. Si los hallazgos corresponden a una masa abdominal sólida, se debe complementar con estudios de TC y RM, según la necesidad.

- Siempre que se valore un niño cuyo motivo de consulta incluya una masa abdominal, es importante tener presentes los diferentes comportamientos imagenológicos de las patologías mencionadas, para ofrecer al paciente un óptimo tratamiento.

Bibliografía

- Alvarez R. et al. Linfoma de Burkitt abdominal: Hallazgos imagenológicos.Anuario fundación Dr. J. R. Villavicencio, 2004; Nº XII | 187 – 196.
- Biko David M. et al.Childhood Burkitt Lymphoma: Abdominal and Pelvic Imaging Findings.AJR Am J Roentgenol. 2009 May;192(5):1304-15. doi: 10.2214/AJR.08.1476.
- Campbell M. et al. Tumores abdominales malignos en la infancia. Orientación diagnóstica. Revista Chilena de pediatría. V.70 n.6 Santiago nov. 1999
- Carro A. et al. Manifestaciones Radiológicas de la afectación abdominal extranodal del linfoma. Radiología 1998;40 (5): 321-325
- Cano Muñoz I. Tumores abdominales en pacientes pediátricos del Hosp. San José, Tec. de Monterrey: correlaciones clínico-radiológicas.Anales de radiología México;4:274-295.2011
- Karpate A. et al. Ewing sarcoma/primitive neuroectodermal tumor of the kidney: clinicopathologic analysis of 34 cases. Annals of Diagnostic Pathology 16 (2012) 267–274
- Diagnostic Imaging - Pediatrics. Cap (3rd Ed., 2016)
- Prabhakar Rajiah, MBBS et al. Imaging of Uncommon Retroperitoneal Masses. RadioGraphics 2011; 31:949–976
- R. Ramos y Col. Actitud diagnóstica ante una masa abdominal en la infancia .Dpto de pediatría, unidad oncológica,Santa Cruz de Tenerife.vol24,n°1,2000.
- Sadiq M. et al. Primary Ewing sarcoma of the kidney: a case report and treatment review. CEN Case Rep (2017) 6:132–135
- Verdecia Cañizares C. y col. Comportamiento del linfoma no Hodgkin en la edad pediátrica. Rev Cubana Pediatr. 2015;87(4).
- Zöllner S. et al. Renal Ewing tumors. Annals of Oncology, Volume 24, Issue 9, 1 September 2013, Pages 2455–2461.