

MALFORMACION ANEURISMATICA DE LA VENA DE GALENO

Gómez, E; de Arechavala, J;
Sanchez, R

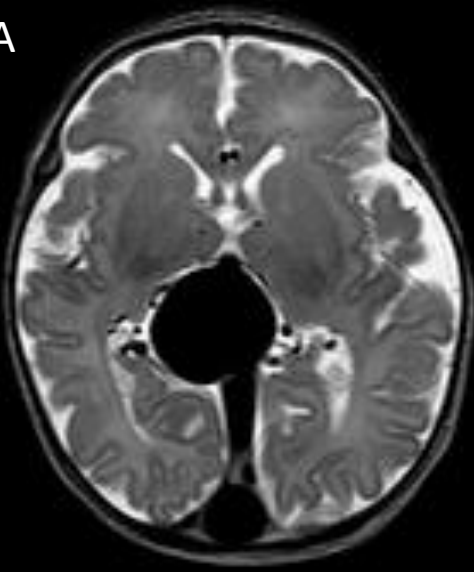
SANATORIO OTAMENDI



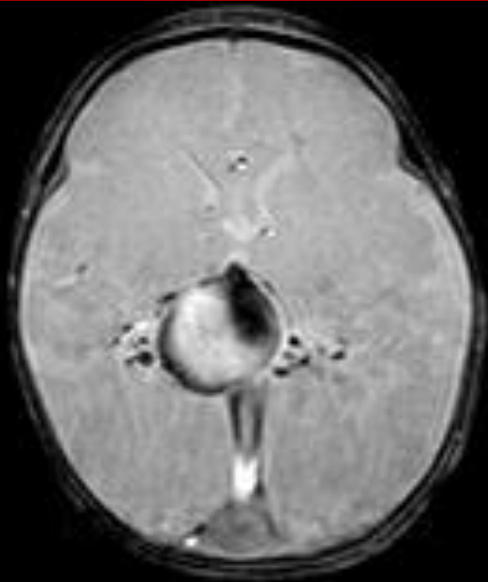
CASO CLINICO

- Paciente masculino, nacido a término de peso y talla adecuada para la edad gestacional.
- Examen físico: Signos de insuficiencia cardiaca.
- Sin antecedentes familiares.
- Ecografía prenatal: Imagen quística anecoica supratentorial de 29x27x25 mm con flujo vascular compatible con MAV.
- Ecografía postparto: Sistema ventricular dilatado, imagen de 24,3 x 27,1 mm vascularizada.
- El servicio de neurocirugía define realizar RMN DE CEREBRO Y ANGIO INTRACRANEANA CON GADOLINIO.

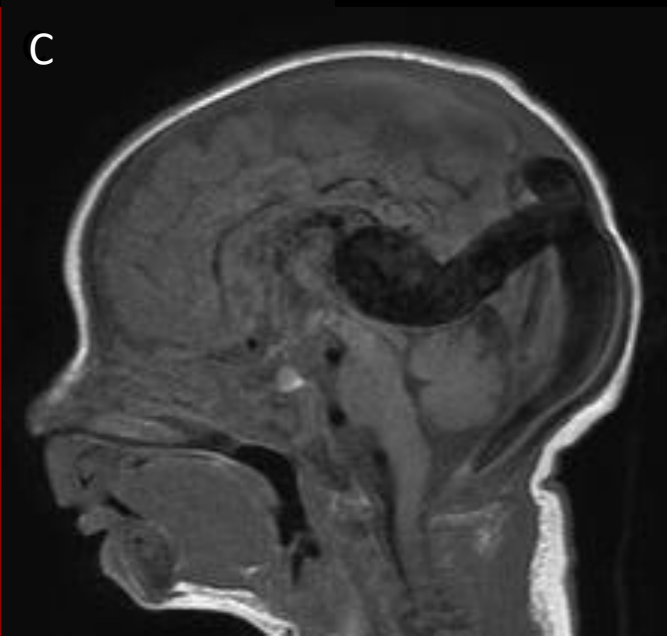
A



B

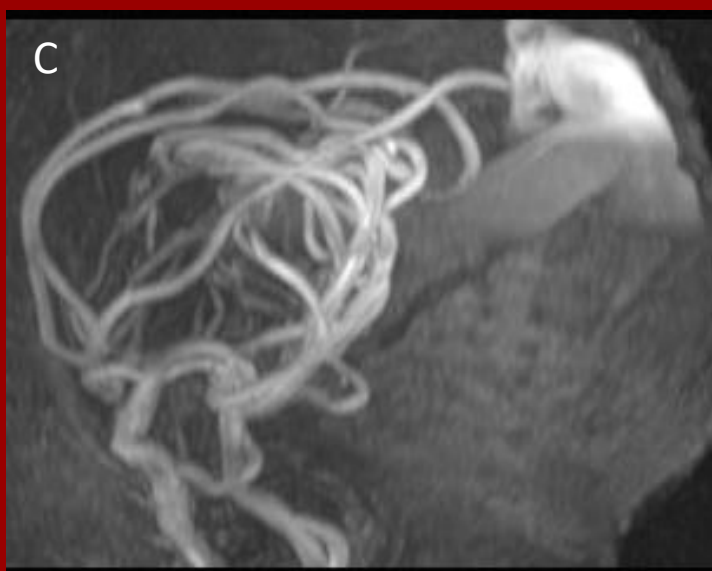
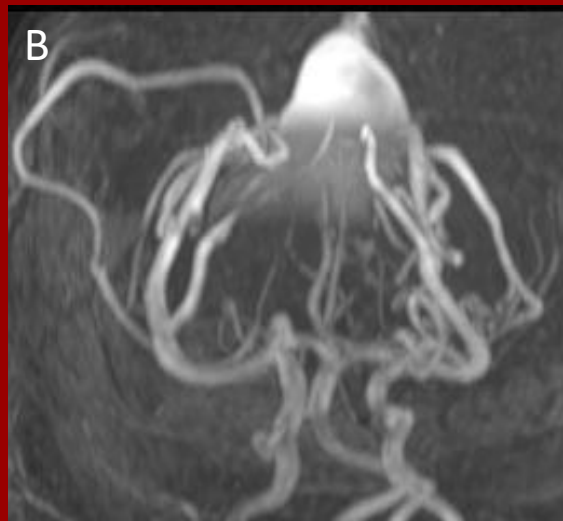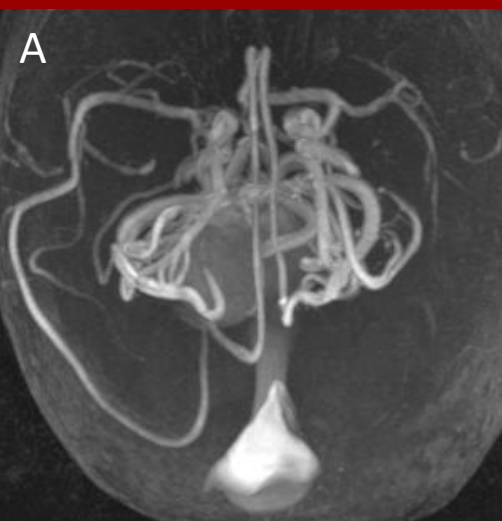


C



RMN DE CEREBRO Y ANGIO INTRACRANEANA CON GADOLINIO

En secuencia T2 (Fig. A) y GRE (Fig. B) se identifica malformación aneurismática de la vena de Galeno. En secuencia T1 corte sagital (Fig. C), se observa dilatación del seno recto, longitudinal superior y transversos. Dilatación de la arteria comunicante posterior, ambas arterias carótidas internas y coroideas posteriores



**RMN DE CEREBRO Y ANGIO
INTRACRANEANA CON GADOLINIO
corte axial (Fig. A), coronal (Fig. B)
y sagital (Fig. C)**

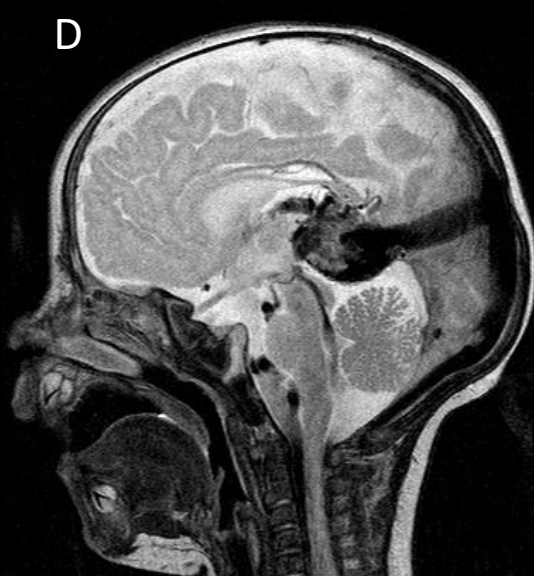
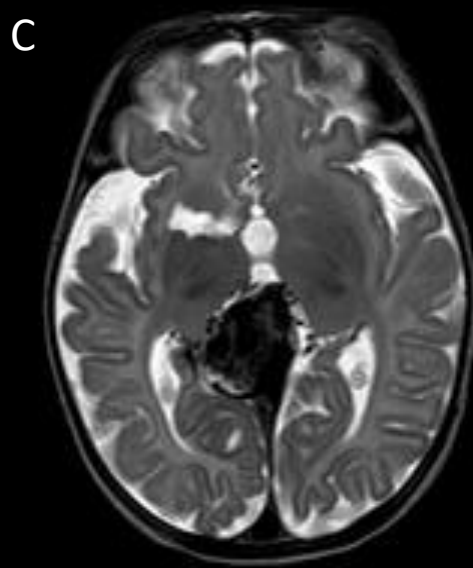
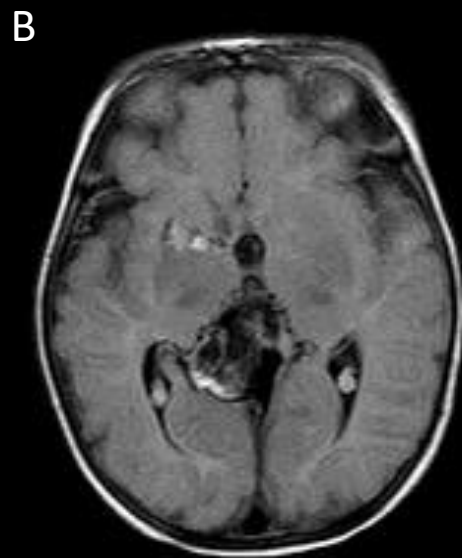
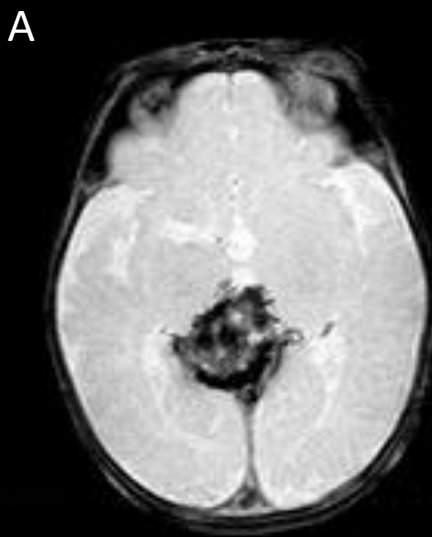
Se identifica malformación aneurismática de la vena de Galeno.

Se observa dilatación del seno recto, longitudinal superior y transversos. Dilatación de la arteria comunicante posterior, ambas arterias carótidas internas y coroideas posteriores.

EVOLUCIÓN

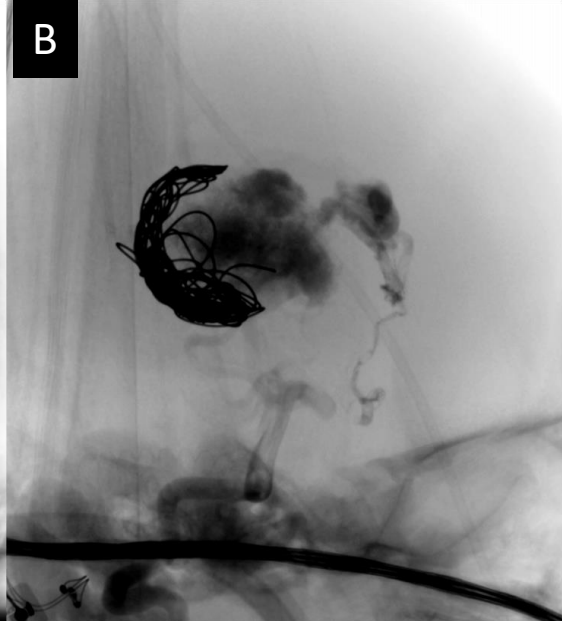
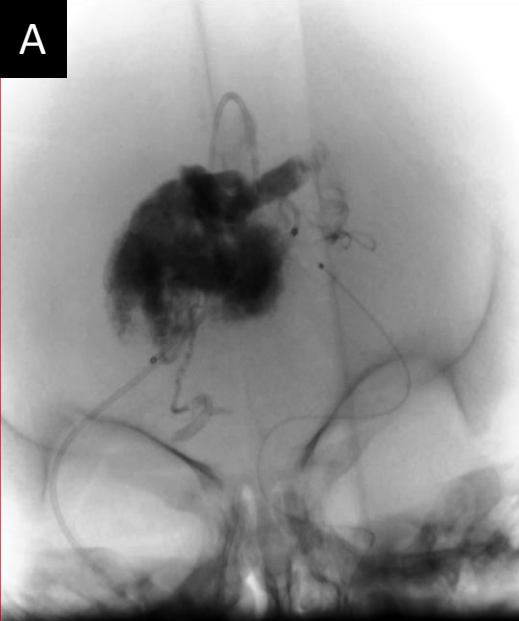
A partir de las imágenes obtenidas, el equipo de neurocirugía decide manejo expectante con controles del estado cardiovascular del paciente para posteriormente realizar la obliteración de la malformación.

Con 10 días de vida, el paciente presenta taquipnea, ingurgitación yugular y precordio activo por lo que se decide tomar conducta, realizando obliteración de la malformación con Coils.



RMN DE CEREBRO CON GADOLINIO POST- TRATAMIENTO

En secuencia GRE(Fig. A), Flair (Fig. B) y T2 corte axial (Fig. C) y sagital (Fig. D) se identifica secuela en brazo anterior de la capsula interna derecha. Disminución de tamaño de la malformación aneurismática asociado a signos de trombosis residual. Menor dilatación del seno recto y longitudinal superior.



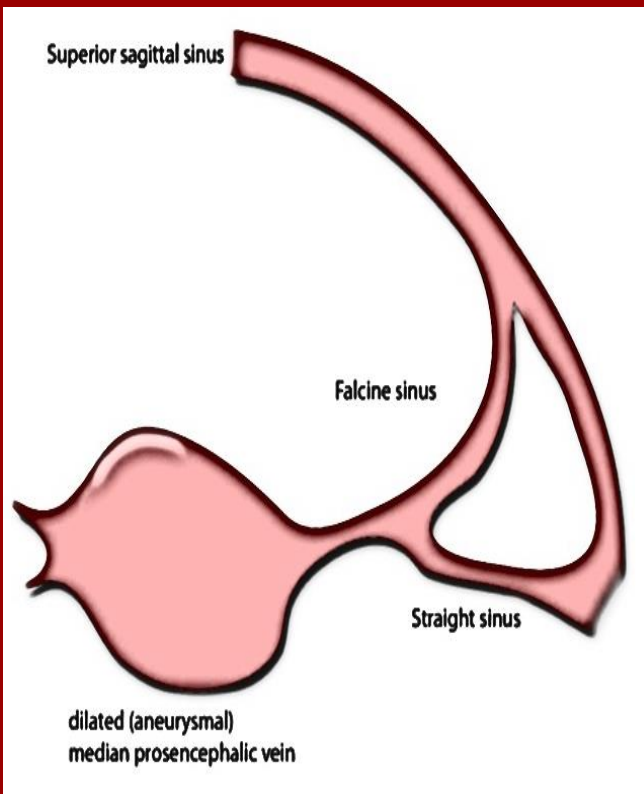
ANGIOGRAFIA DIGITAL

Malformación aneurismática de la vena de Galeno pre (Fig. A) y post (Fig. B) tratamiento (obliteración con coils)

15 días después del procedimiento, el paciente es dado de alta en buen estado general con pautas de alarma

MALFORMACION ANEURISMATICA DE LA VENA DE GALENO

- Mejor denominadas **fístulas arteriovenosas proencefálicas medianas**, son anomalías intracraneales poco comunes que suelen presentarse durante la primera infancia con shunts de izquierda-derecha e insuficiencia cardíaca de alto gasto.



EPIDEMIOLOGÍA

- Estas malformaciones representan menos del 1-2% de todas las malformaciones vasculares intracraneales pero son la causa del 30% de las malformaciones vasculares cerebrales que se presentan en el grupo de edad pediátrica.
- Es la malformación vascular intracraneal de mayor incidencia diagnosticada en etapa prenatal.
- Más frecuente en varones.

PRESENTACIÓN CLÍNICA

- El diagnóstico es prenatal con ultrasonido en el tercer trimestre.
- La presentación a menudo es con insuficiencia cardíaca de alto gasto al nacer, aunque los aneurismas de bajo flujo pueden permanecer asintomáticos en la edad adulta.
- Según la edad, se clasifican en:

RECIEN NACIDO

- TIPO COROIDAL
- FALLA CARDIACA DE ALTO GASTO

INFANTIL

- TIPO MURAL
- HIDROCEFALIA POR HIPERTENSION VENOSA O ESTENOSIS DEL ACUEDUCTO

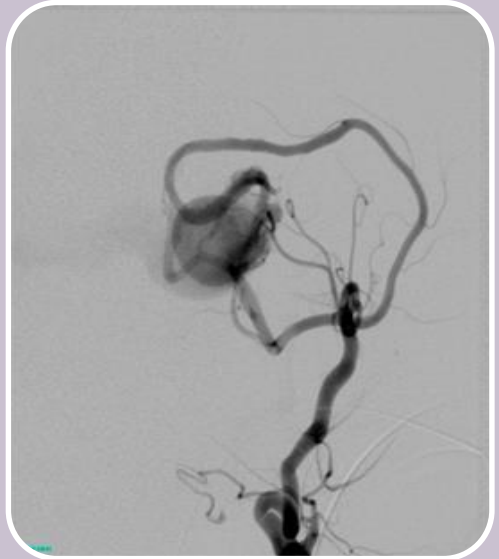
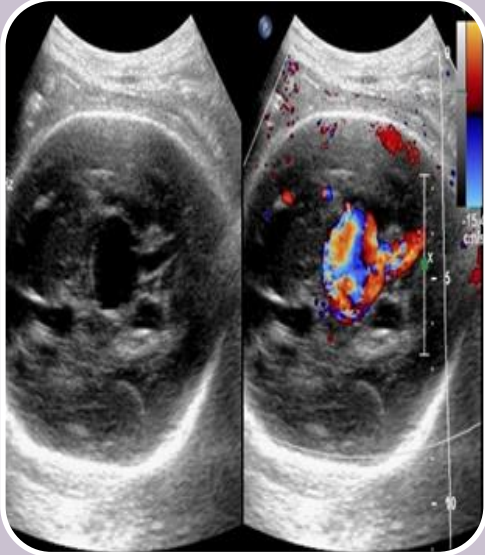
NIÑO

- TIPO MURAL
- RETRASO EN EL DESARROLLO
- HIDROCEFALIA

FISIOPATOLOGIA

- La anomalía se debe a una fístula arteriovenosa cerebral de la vena medial prosencefálica (MPV) (un precursor de la vena de Galeno) que ocurre a las 6-11 semanas de gestación.
- La MPV no regresa y se convierte en aneurisma. Se drena a través del seno recto (presente solo en el 50%) o un seno falciforme persistente , y la vena de Galeno no se forma.

DIAGNÓSTICO



ULTRASONIDO PRENATAL

La vena proencefálica media dilatada (MPV) aparece como una estructura anecoica en la línea media posterior y muestra un flujo prominente en el examen Doppler.

La derivación puede conducir a complicaciones como hidropesía o cardicomegalia fetal .

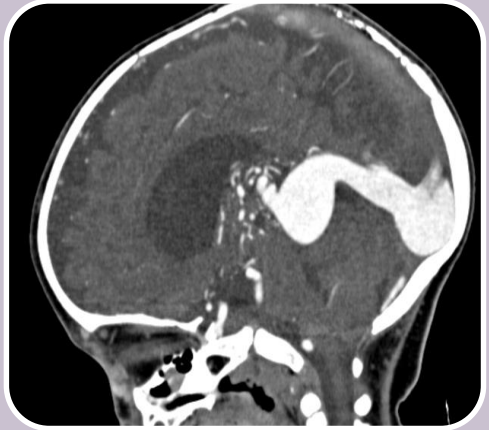
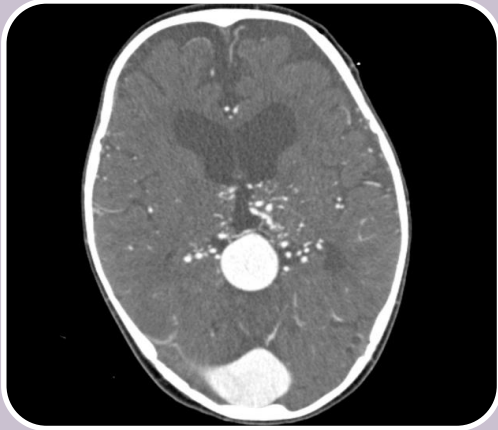ANGIOGRAFÍA

Estudio GOLD STANDARD .

Permite cateterizar individualmente los vasos de alimentación.

Por definición, no debe haber drenaje a otros componentes del sistema venoso profundo .

DIAGNÓSTICO



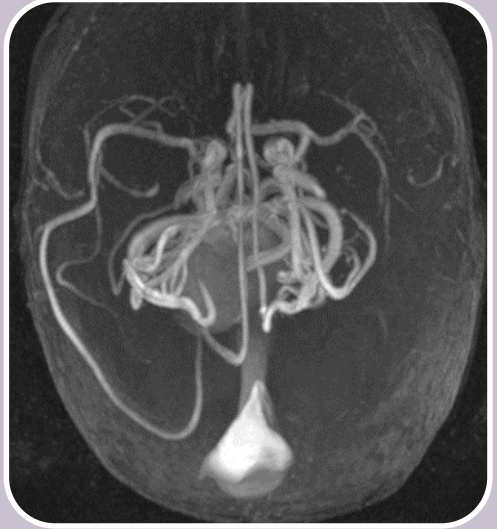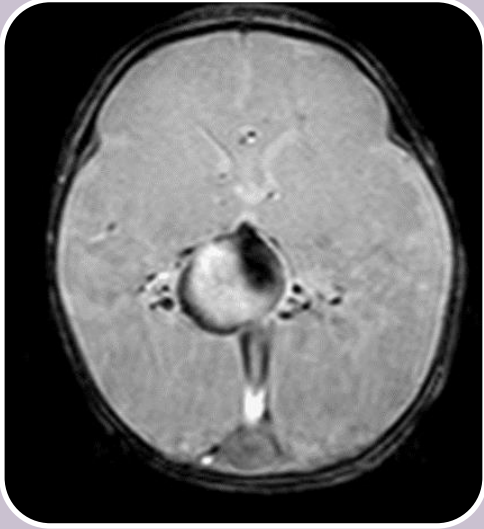
TOMOGRAFIA COMPUTADA

Se utiliza para
adquisición
multiplanar

ANGIOGRAFÍA POR TC

En neonatos con
insuficiencia cardíaca
de alto gasto es
técnicamente difícil
debido a la pequeña
cantidad de
contraste que se
utiliza y al paso muy
rápido del mismo a
través de la
circulación.

DIAGNÓSTICO



RESONANCIA MAGNETICA

Se utiliza para
adquisición
multiplanar

ANGIOGRAFÍA POR RM

Los vasos dilatados
de alimentación y
drenaje aparecen
con vacío de
flujo en T2
(flujo arterial).

También se utiliza
para delimitar la
anatomía vascular.

TRATAMIENTO

- La embolización se difiere hasta los 6 meses de edad, para permitir que el seno cavernoso madure.
- Si la insuficiencia cardíaca es refractaria al tratamiento médico, la embolización puede realizarse antes.

Es posible la embolización venosa y arterial, dependiendo del número de vasos aferentes.

Las opciones incluyen:

- Oclusión del vaso aferente y la fístula utilizando coils o pegamento acrílico.
- Embolización transtorcular o transvenosa de la vena dilatada con oclusión completa o incompleta.
- La radiocirugía se considera en pacientes que no son candidatos a otras modalidades de tratamiento.