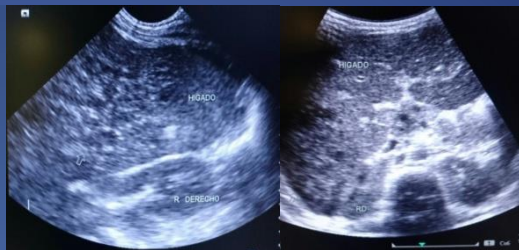


# ABSCESSO HEPATICO EN PACIENTE PEDIATRICO

Patricia Natalia MELNECHUK (1); María Laura MAYER (1); Silvana Raquel BOBADILLA(2); Gisela Karina LÓPEZ(2); Anahí MANGO(2); María Laura RANALLETTI (1).

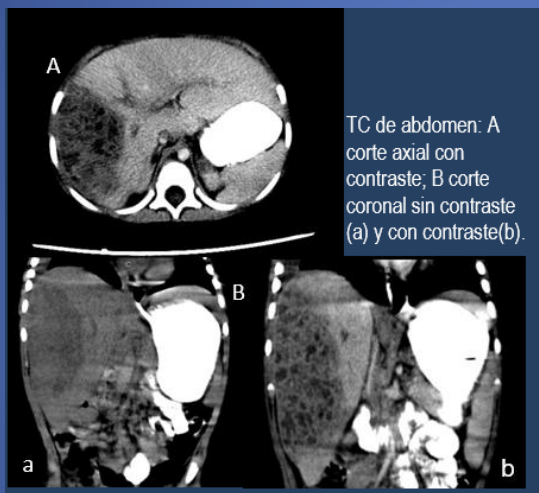
HOSPITAL PUBLICO PROVINCIAL DE PEDIATRÍA DR. FERNANDO BARREYRO (1); HOSPITAL ESCUELA DE AGUDOS DR. RAMÓN MADARIAGA(2)

**Presentación del Caso:** Niño de 1 año y 10 meses, 6 días de fiebre y dolor abdominal, piodermitis a repetición con tratamiento inadecuado. En la ecografía se identifica imagen heterogénea en lóbulo hepático derecho y derrame pleural homolateral

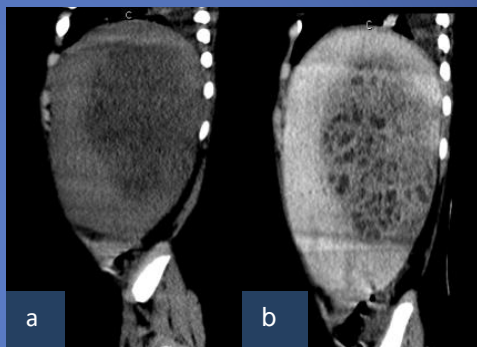


## Hallazgos Imagenológicos:

Ecografía de abdomen: imagen heterogénea de 9 x5 x5cm hipovascular, en lóbulo hepático derecho con múltiples tabiques.



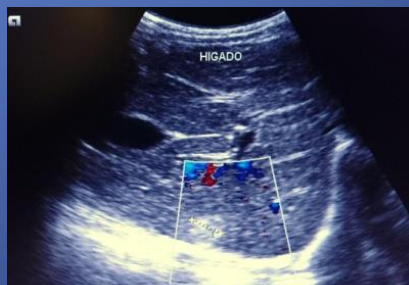TC de abdomen: A corte axial con contraste; B corte coronal sin contraste (a) y con contraste(b).



TC de abdomen corte sagital a: sin contraste, b: con contraste

TC de abdomen: hígado aumentado de tamaño, gran formación intraparenquimatosa heterogénea en lóbulo hepático derecho, segmentos VIII, V, VI de bordes definidos, que mide 10 x 6 x 8 cm, de aspecto multiquístico

**Discusión:** El absceso hepático (AH) es una patología infrecuente en pediatría, la incidencia está asociada a malnutrición o parasitosis. En el AH piógeno, *Staphylococcus aureus* y bacilos gramnegativos entéricos, representan 80% de las etiologías bacterianas. Los signos y síntomas más frecuentes son fiebre y dolor abdominal. Habitualmente son únicos, localizados en el lóbulo derecho. El tratamiento prolongado con antibióticos iv. Puede requerir o no drenaje quirúrgico.



Control ecográfico tres meses post-tratamiento

**Conclusión:** Los AH piógenos generalmente se presentan en el lóbulo hepático derecho, como en nuestro paciente, pocos casos plantean dudas diagnósticas, en este caso la apariencia multiquística simulaba un tumor hepático. La excelente respuesta y resolución con el tratamiento antibiótico prolongado evidenciado en los controles ecográficos evolutivos, certificaron el diagnóstico de absceso piógeno con rescate de germen: estafilococos en líquido de punción pleural.