



Residencia de Diagnóstico por Imágenes - Posadas, Misiones

## HERNIA HIATAL GIGANTE CON ESTÓMAGO INTRATORÁCICO

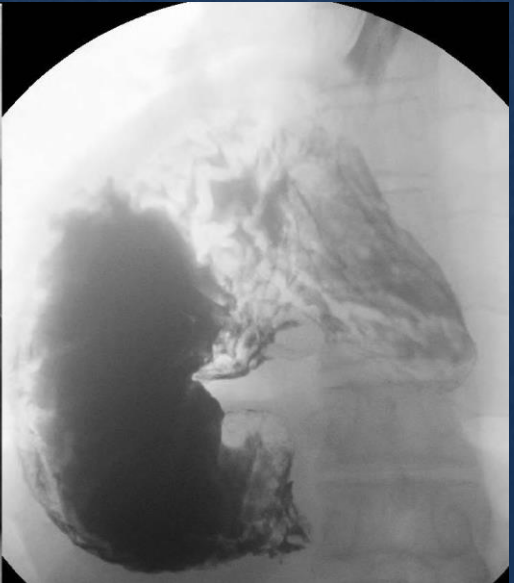
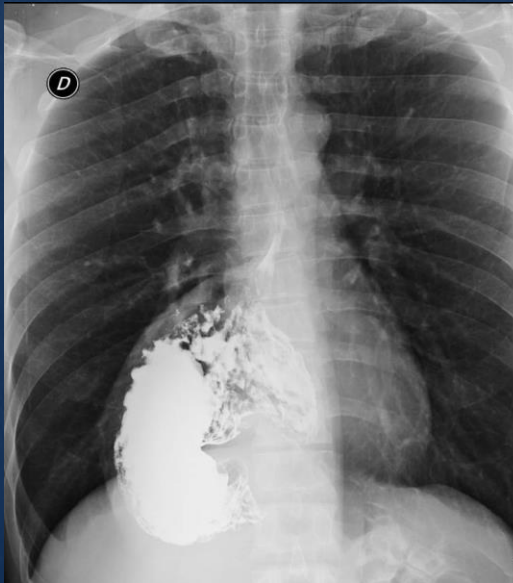Maria Manuela **Baez** | Daiana Raquel **Suarez** | Veronica Andrea **Salto** |  
Gonzalo Martin **Araujo** | Marcos Damian **Knaus** | Patricia Rossana  
**Moreira**

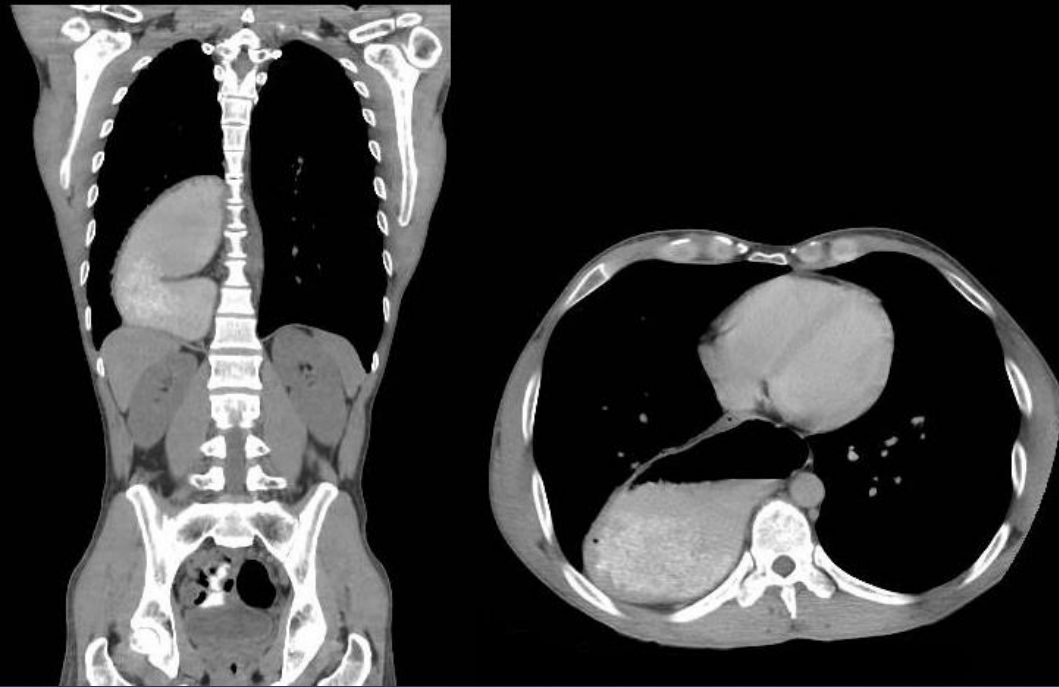### Presentación del caso:

Hombre de 38 años, inició hace 20 días con astenia, mareos, fiebre y disnea CF II. Se agrega hipoxemia, intolerancia a la vía oral y dolor retroesternal. Antecedentes de hernia hiatal congénita y tabaquismo.

### Hallazgos imagenológicos:

En la radiografía de tórax se visualiza cámara gástrica en proyección de hemitórax derecho.  
En la seriada esofagogastroduodenal se evidencia buen pasaje del contraste, siendo permeable en toda su longitud, sin lesiones evidentes. Esófago corto, de origen congénito, reflujo gastroesofágico grado I.  
Hernia hiatal, observándose la cámara gástrica en región paraesofágica derecha. Retardo en el pasaje a través de unión gastroduodenal. En TC de tórax se observa hernia de hiato gigante Tipo IV, con pasaje de estómago hacia el hemitórax derecho. En VEDA se evidencia gastritis crónica, helicobacter pylori y candidiasis esofágica.





### Discusión:

La hernia hiatal gigante es una enfermedad infrecuente, se presenta en pacientes añosos y obesos. Es un defecto diafragmático progresivo, permitiendo el pasaje de órganos intraabdominales dentro del tórax. Se manifiesta por distensión, vómitos, dolor torácico o masas mediastínicas con niveles hidroaéreos en el mediastino posterior, incidentales en la radiografía de tórax. Es una hernia Tipo IV con estómago intratorácico que se asocia a rotación gástrica, vólvulo, perforación u obstrucción gástrica como complicaciones. La TC permite caracterizar la anatomía, el tipo y las complicaciones. El estudio baritado es el exámen de elección para caracterizar la hernia en los casos de la planificación quirúrgica. Con la endoscopia se permite confirmar obstrucción gástrica y descartar lesiones mucosas concomitantes que puedan sugerir isquemia.

### Conclusión:

El caso presentado es característico de una hernia hiatal gigante o Tipo IV, con estómago intratorácico, entidad poco frecuente. La evolución del paciente es satisfactoria sin tratamiento quirúrgico hasta el momento, por no presentar complicaciones. Respecto a las imágenes, la radiografía de tórax da la pista del diagnóstico, mientras que la TC y el estudio baritado son métodos fundamentales para el diagnóstico, complicaciones agudas y manejo terapéutico.