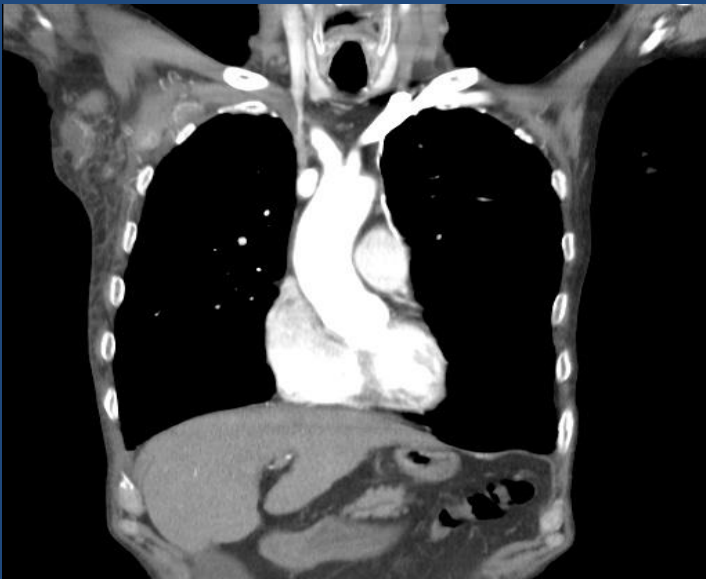


E-Poster: 770



**TROMBOEMBOLISMO  
PULMONAR EN PACIENTES  
CON TROMBOSIS VENOSA  
PROFUNDA DE MIEMBRO  
SUPERIOR EN SÍNDROME DE  
TROUSSEAU.**



**Valentina BURELLA- Edwin Alejandro GAVILANEZ-  
Ignacio Manuel FORMIA- Bruno FRANCESCHINI-  
Marcela CANLLO- Ernesto VIALE.**



# Objetivos

1. Revisar la asociación entre el síndrome de Trousseau y la trombosis profunda en miembro superior y su relación con la tromboembolismo pulmonar.
1. Reconocer la importancia de la venografía por TC y ecografía doppler para el diagnóstico de la trombosis venosa profunda de miembros superiores.



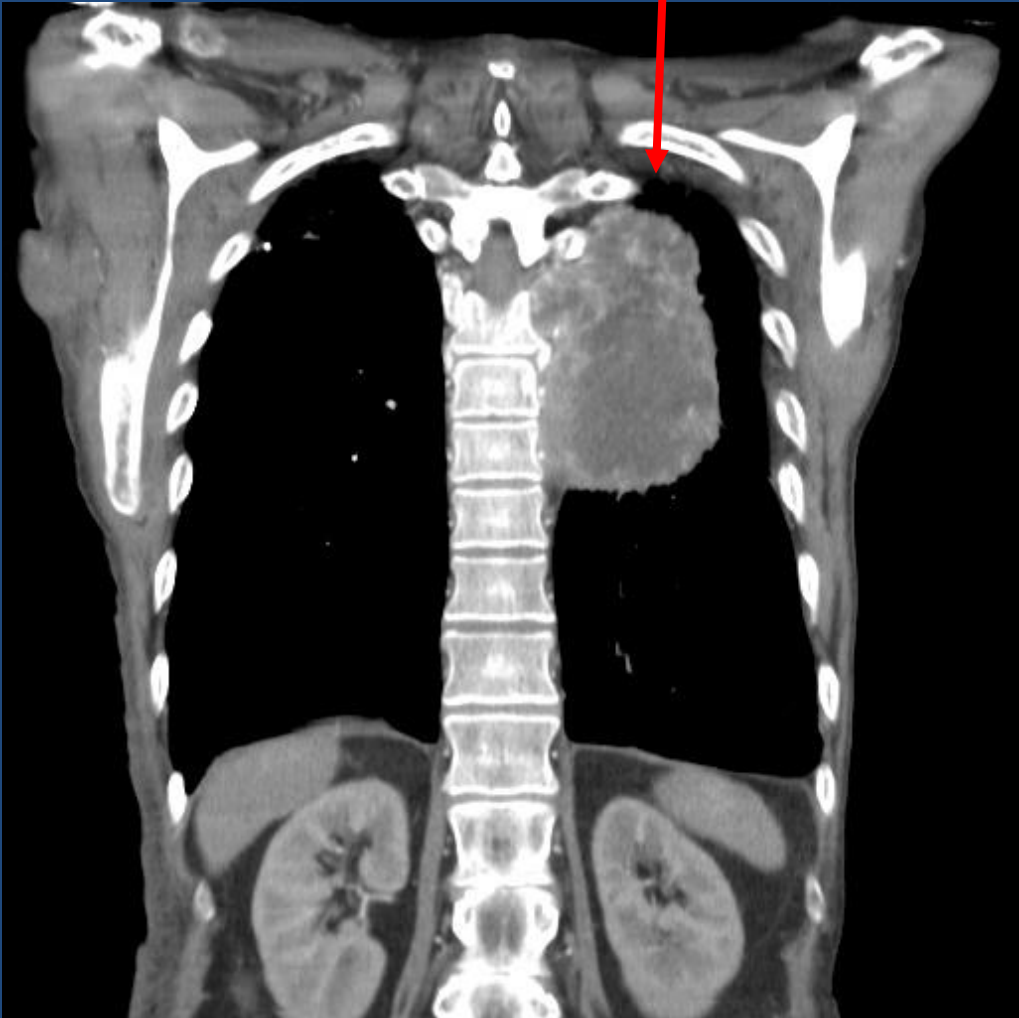
# Discusión

El síndrome de Trousseau clásico representa un espectro de trastornos, que van desde la trombosis exagerada dependiente de agentes protrombóticos hasta una microangiopatía asociada a carcinomas.

Trousseau observó que algunos pacientes que presentaron trombosis inesperadas, inusuales o migratorias manifestaron más tarde una neoplasia maligna visceral.

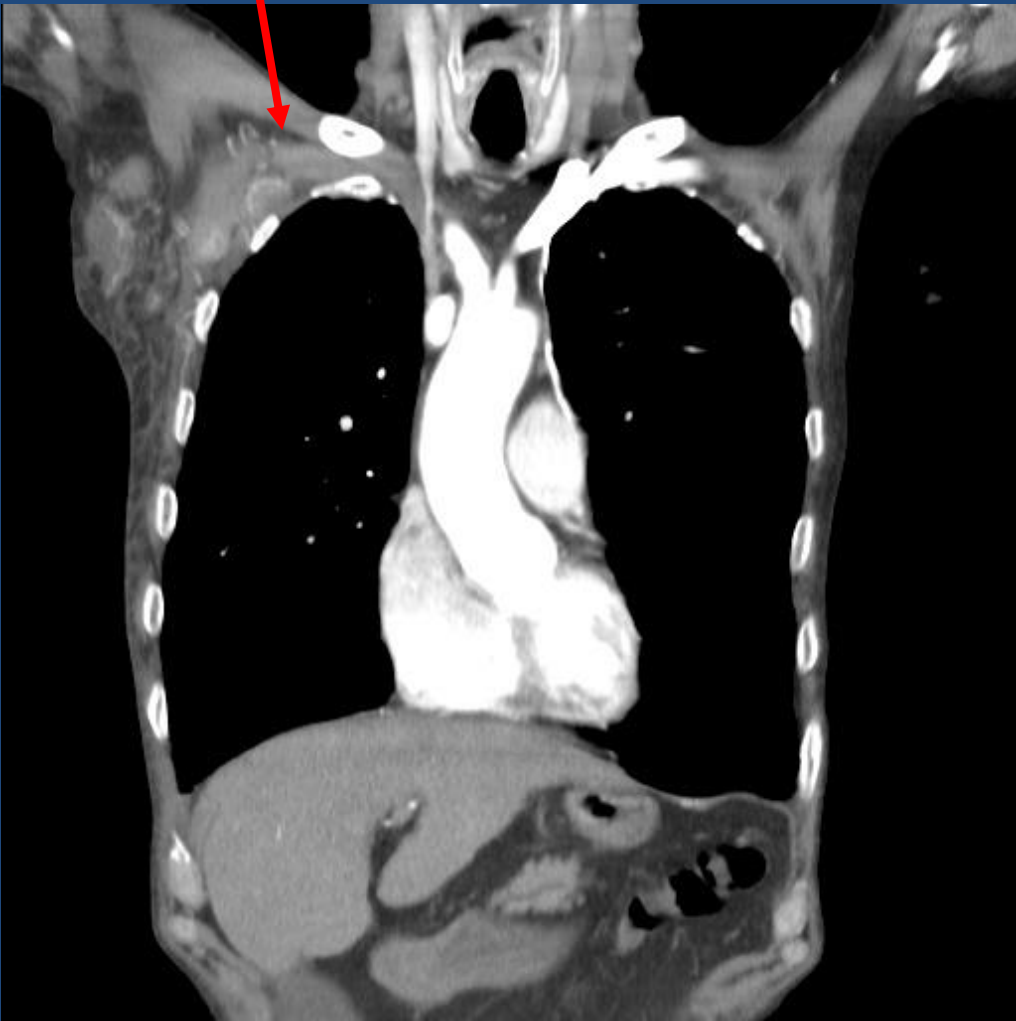

**TROMBOEMBOLISMO PULMONAR EN PACIENTE  
CON TROMBOSIS VENOSA PROFUNDA DE  
MIEMBRO SUPERIOR DERECHO Y NEOPLASIA DE  
PULMÓN IZQUIERDO.**





**TROMBOEMBOLISMO PULMONAR EN PACIENTE  
CON TROMBOSIS VENOSA PROFUNDA DE  
MIEMBRO SUPERIOR DERECHO Y NEOPLASIA DE  
PULMÓN IZQUIERDO.**



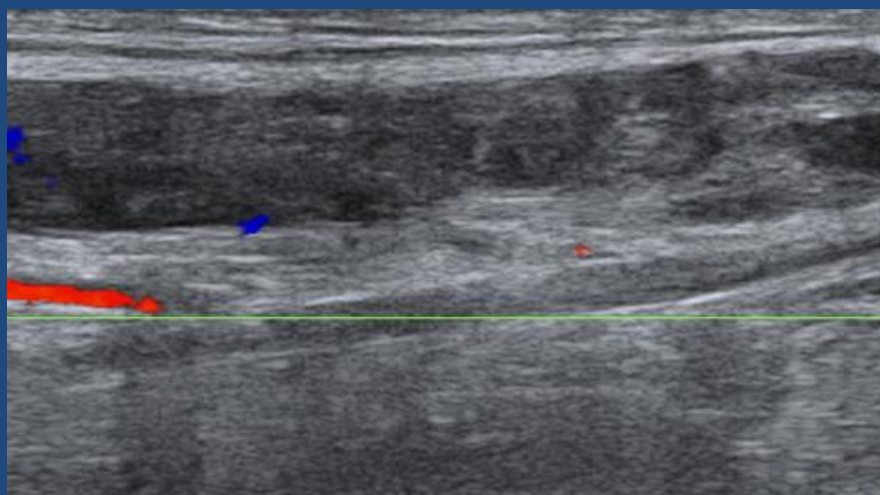
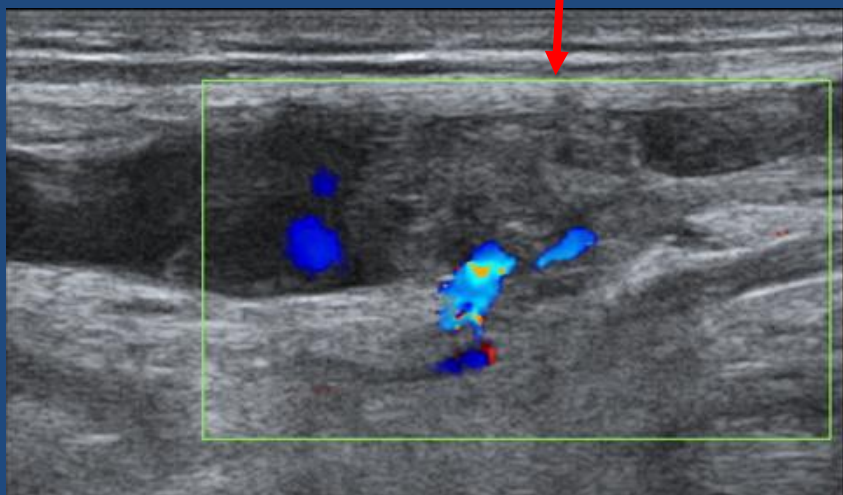


La trombosis venosa profunda de miembros superiores representa el 4% de todos los casos de trombosis venosa profunda (TVP).

La TVPMS primaria se observa en el 20% de los casos e incluye las formas idiopáticas, la relacionada a esfuerzos (Síndrome de Paget-Schroetter) y síndrome del desfiladero torácico. Las causas secundarias se observan en el 80% de los casos, e incluye cáncer, catéter venoso central y trombofilias.



**PACIENTE CON TROMBOSIS VENOSA PROFUNDA DE MIEMBRO SUPERIOR DERECHO (VENA AXILAR Y SUBCLAVIA) Y NEOPLASIA DE PULMÓN IZQUIERDO.**





El hallazgo más característico es la falta de relleno de la vena involucrada.

Debido a su alta sensibilidad (85-97%) y especificidad (96%) la ecografía Doppler es la mejor prueba inicial para detectar la presencia de TVPMS, sin embargo la venografía con TC tiene la ventaja de poder evaluar directamente las venas centrales, como así también diagnosticar otras causas de obstrucción venosa.





# Conclusión

El riesgo relativo de ser diagnosticado un cáncer oculto dentro de los seis meses de un episodio de TVP, particularmente recurrente, podría ser diez veces mayor, por lo cual el screening con estudios imagenológicos, sería de real importancia para no descartar la posibilidad del Síndrome de Trousseau, pese a su baja incidencia en coexistir trombosis venosa profunda de miembros superiores y TEP.

# Bibliografía



- Zacharski LR Hypercoagulability preceding cancer. The iron hypothesis. *J Thromb Haemost* 2005;3:585-588.
- Adebayo Fasanya, MD; Kanan Silvas, MD; Sulaiman Alhassan, MD; Kaushal Patel, MD; Anil C. Singh, MD, MPH, FCCP; Khalid Malik, MD, FCCP, FAASM. Venous Thromboembolism and Pulmonary Embolism Response Teams: An Overview. 2017; *Crit Care Nurs Q* Vol. 40, No. 3, pp. 237–250.
- Nakamura S, Takano H, Kubota Y, Asai K, Shimizu W. Impact of the efficacy of thrombolytic therapy on the mortality of patients with acute submassive pulmonary embolism: a meta-analysis. *J Thromb Haemost*. 2014;12(7):1086-1095.



- Sabeti S, Schillinger M, Mlekusch W, et al. Treatment of subclavian-axillary vein thrombosis: long term outcome of anticoagulation versus systemic thrombolysis. *Thromb Res* 2002; 108: 279-85.
- Baarslag HJ, Van Beek EJ, Reekers JA. Magnetic resonance venography in consecutive patients with suspected deep vein thrombosis of the upper extremity: initial experience. *Acta radiol* 2004; 45: 38-43.