

**PSEUDOANEURISMA
RENAL COMO COMPLICACIÓN DE
NEFRECTOMÍA PARCIAL LAPAROSCÓPICA**

Autores: María Ximena Silva,
María José Gutiérrez Vallecillo,
Jorge Alberto Ocantos.



Introducción

El pseudoaneurisma (PA) se describe como la disrupción de un vaso (generalmente una arteria) con flujo sanguíneo hacia un espacio definido por fuera de las paredes del vaso. La sangre extravasada constituye una colección contenida por el hematoma organizado y tejido circundante, no existiendo pared vascular verdadera ¹.

El pseudoaneurisma de la arteria renal ha sido reportado en pacientes con antecedentes de traumatismo abdominal, como complicación postquirúrgica de nefrectomías totales o parciales, y procedimientos urológicos percutáneos, como biopsias, nefrostomías, drenajes y nefrolitotomía percutánea ².

El uso cada vez más extendido de cirugías conservadoras de parénquima renal, particularmente con técnica laparoscópica, se asocia al aumento en la incidencia de pseudoaneurisma como complicación temprana de las nefrectomías parciales.

Su presentación clínica es muy variable, con un espectro que va desde casos asintomáticos, diferentes grados de hematuria, hasta los de mayor gravedad que se presentan con hipovolemia, shock y deterioro de la función renal con riesgo de vida y posible óbito si no se tratan rápidamente.

Objetivos:

A continuación se muestran una serie de pacientes, que presentaron pseudoaneurismas de la arteria renal como complicación de nefrectomía parcial laparoscópica , cuyo tratamiento fue la embolización.

Nuestro objetivo es revisar y ejemplificar las características imagenológicas con que se presenta esta complicación.

Presentación de casos

- CASO 1:**

Varón de 83 años sometido a nefrectomía parcial laparoscópica por formación sólida de 28 mm en valva posterior (polo inferior) del riñón derecho (Figura 1). Al octavo día postoperatorio evoluciona con astenia, registros subfebriles y caída del hematocrito de 7 puntos, se realiza tomografía computada multidetector (TCMD) con contraste endovenoso.

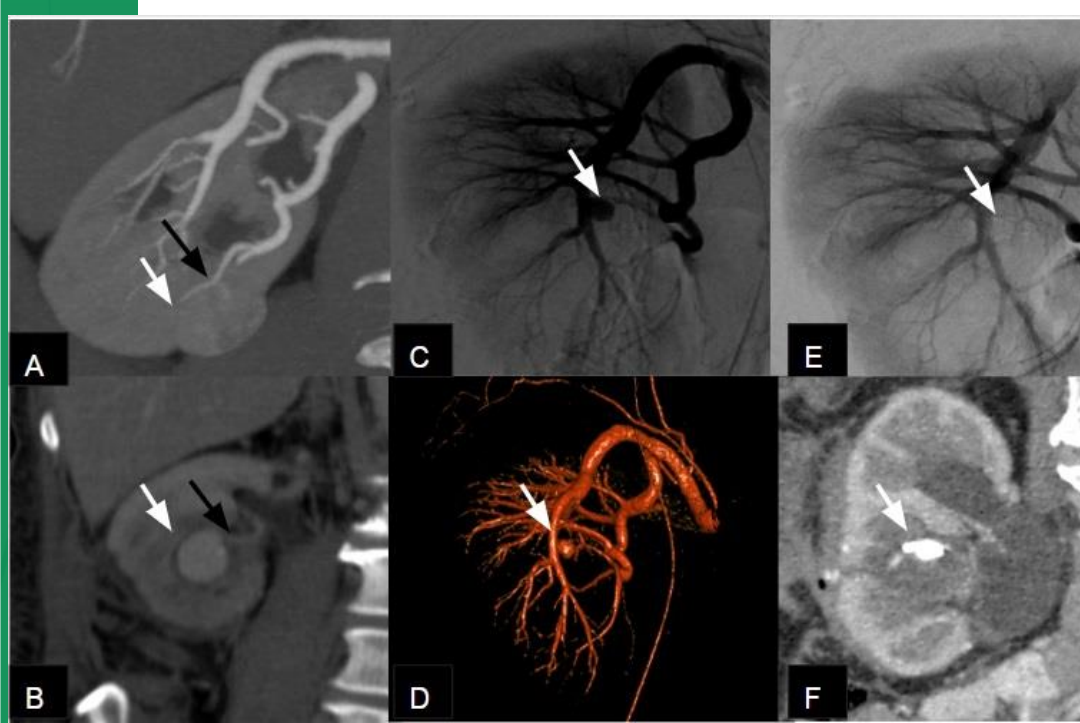


Figura 1: Pseudoaneurisma postnefrectomía parcial.(A) **TCMD de abdomen y pelvis con contraste endovenoso prequirúrgica: Reconstrucción coronal en fase corticomedular .** Formación sólida en polo inferior de riñón derecho (flecha) se identifica además arteria nutricia principal de la lesión (flecha negra). (B) **TCMD de abdomen y pelvis con contraste post-quirúrgico, reconstrucción coronal:** Se evidencia imagen sacular compatible con pseudoaneurisma dependiente del vaso arteria nutricia principal (flecha negra) , (C) **Angiografía pre-embolización:** Evidencia pseudoaneurisma (flecha) (D) **Reconstrucción tridimensional de la misma angiografía:** Confirma la dependencia de arteria intraparenquimatosa (flecha) (E) **Angiografía post-embolización,** no se aprecia pseudoaneurisma (flecha).(F) **TCMD de control postembolización: Reconstrucción coronal en fase corticomedular:** Material de embolización. No se aprecia fuga de contraste.

Presentación de casos

- CASO 2:**

Hombre de 70 años. Se realiza nefrectomía parcial por carcinoma de células claras del polo superior del riñón derecho. A los 14 días post- tratamiento presenta fiebre. Se realiza TCMD con contraste que evidencia pseudoaneurisma , tratado mediante embolización.

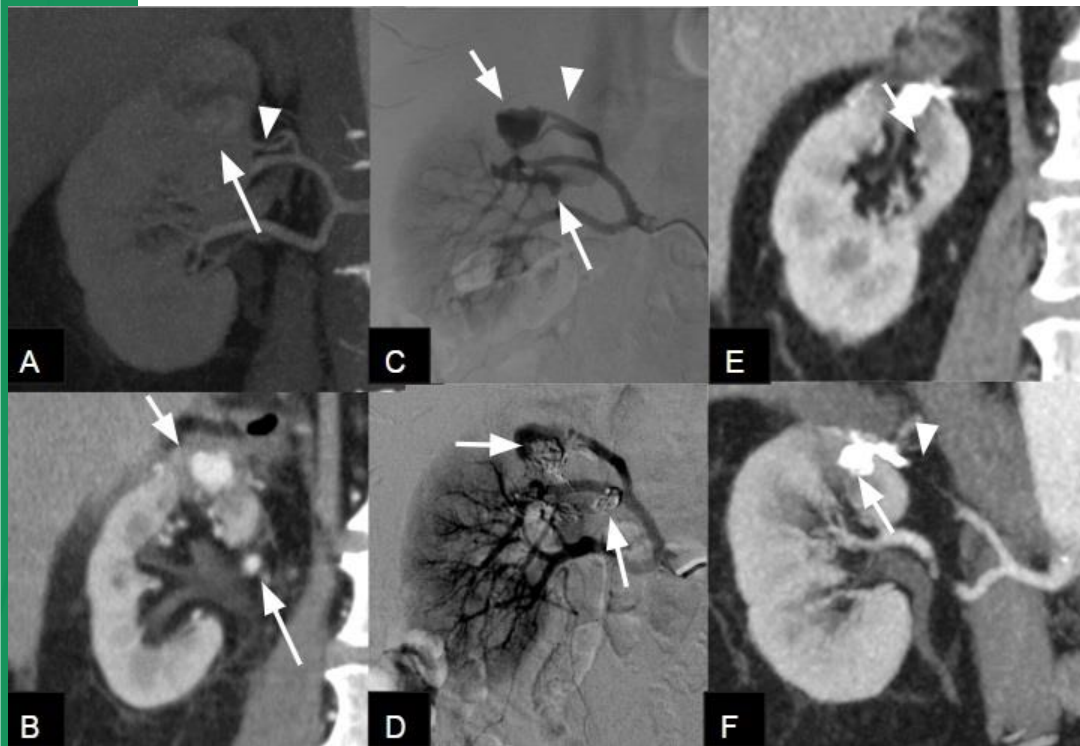


Figura 2: Importancia de la fase corticomedular, hallazgos pre y postembolización: (A) **TCMD de abdomen y pelvis con contraste prequirúrgica, reconstrucción coronal:** Formación sólida en polo superior del riñón derecho.(flecha) se identifica arteria principal que irriga la lesión (cabeza de flecha) (B) **TCMD de abdomen y pelvis con contraste postquirúrgica** fase corticomedular que muestra pseudoaneurisma en el lecho quirúrgico, circundando por tejido con densidad de partes blandas que contiene/limita la neocavidad con flujo (flecha corta), Otro pseudoaneurisma más pequeño (flecha larga) (C) **Angiografía renal selectiva:** Se evidencian dos pseudoaneurisma (flechas) y la dependencia del primero del vaso principal (cabeza de flecha) (D) **Angiografía para control inmediato postembolización:** El material de embolización ha reemplazado los pseudoaneurismas. **TCMD con contraste control alejado post embolización** E) **Reconstrucción multiplanar** y (F) **reconstrucción MIP:** Ambas en plano coronal , donde se aprecia material de embolización (flechas) sin evidencia de pseudoaneurismas y vaso nutricio principal remanente(cabeza de flecha)

Presentación de casos

- CASO 3:

Hombre de 43 años a quien se le realiza una nefrectomía parcial por un carcinoma tubular mucinoso y fusiforme. Evoluciona al cuarto día postquirúrgico con caída del hematocrito sin descompensación hemodinámica, por lo que se realiza TCMD con contraste, detectándose pseudoaneurisma, se emplea embolización para su tratamiento.

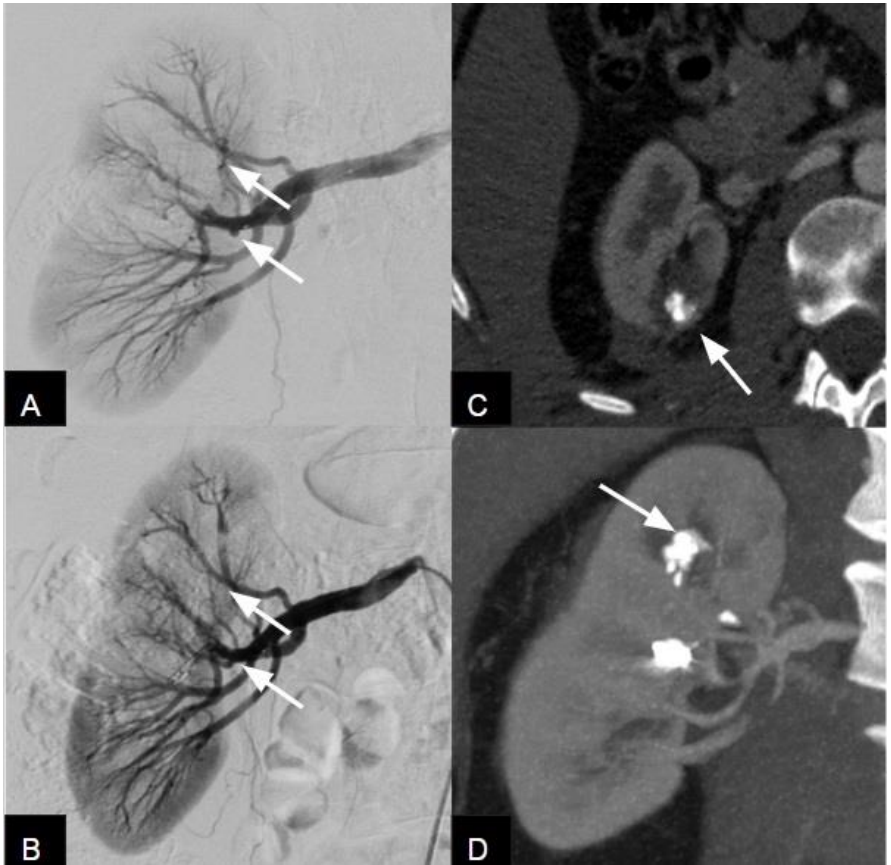

Figura 3: TCMD Signos postembolización: A) Angiografía digital diagnóstica: Donde se evidencian dos pequeños pseudoaneurismas (flechas), se aprecian además áreas con menor vascularización periféricas . **B) Control postembolización inmediato:** Se aprecia material de embolización sin evidencia de pseudoaneurismas (flechas). **TCMD con contraste control C) corte axial fase corticomedular y D) reconstrucción coronal:** Muestran material de embolización hiperdenso (flecha) , además se evidencia adelgazamiento parenquimatoso y pequeña colección perirrenal. Sin signos de pseudoaneurisma.

Presentación de casos

- CASO 4:

Paciente masculino de 33 años, tratado con nefrectomía parcial derecha por carcinoma de células claras renales. En control postquirúrgico ambulatorio a los 15 días, se realiza TCMD de control que evidencia pseudoaneurisma. Se realiza embolización satisfactoria y control postembolización con TCMD.

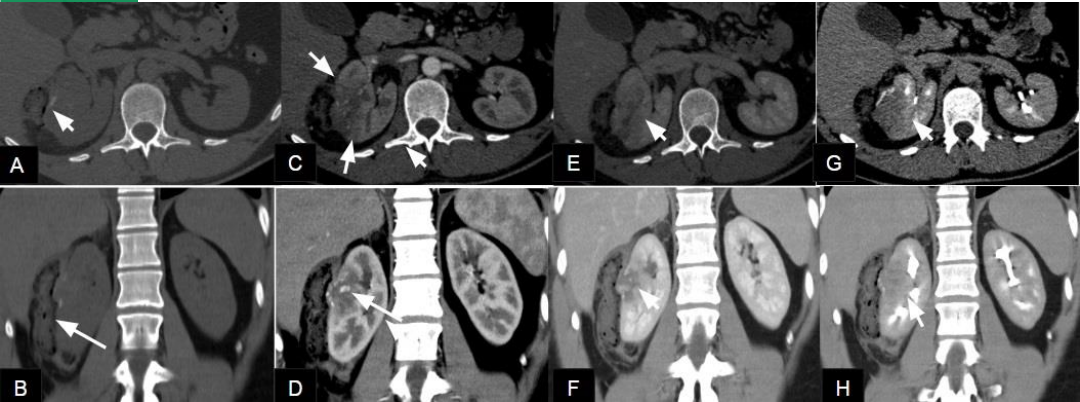

Figura 4: Importancia de la evaluación correcta del pseudoaneurisma con TCMD con contraste en cuatro fases. Arriba : cortes transversales . Abajo: reconstrucciones coronales . (A y B) **Fase sin contraste:** determinar presencia de material hiperdenso correspondiente a componente hemático (flecha corta en A) y material hemostático reabsorbible (flecha larga en B) . (C y D) **Fase corticomedular:** Hipoperfusión del parénquima circundante al lecho quirúrgico (flechas cortas en C), pseudoaneurisma apreciado como realce nodular con contraste con similar densidad que las arterias (flecha larga en D) . (E y F) **Fase nefrográfica:** Muestra con mayor precisión las alteraciones asociadas del parénquima circundante y existencia o ausencia (como en este caso) de fugas de contraste fuera del pseudoaneurisma. (G y H) **Fase de excreción:** Permite apreciar signos indirectos como compresión del sistema excretor (flechas cortas en G y H) con el espacio perirrenal o comunicación del pseudoaneurisma con el sistema pielocalicial (ausente en nuestro caso)

Resumen: Signos imagenológicos

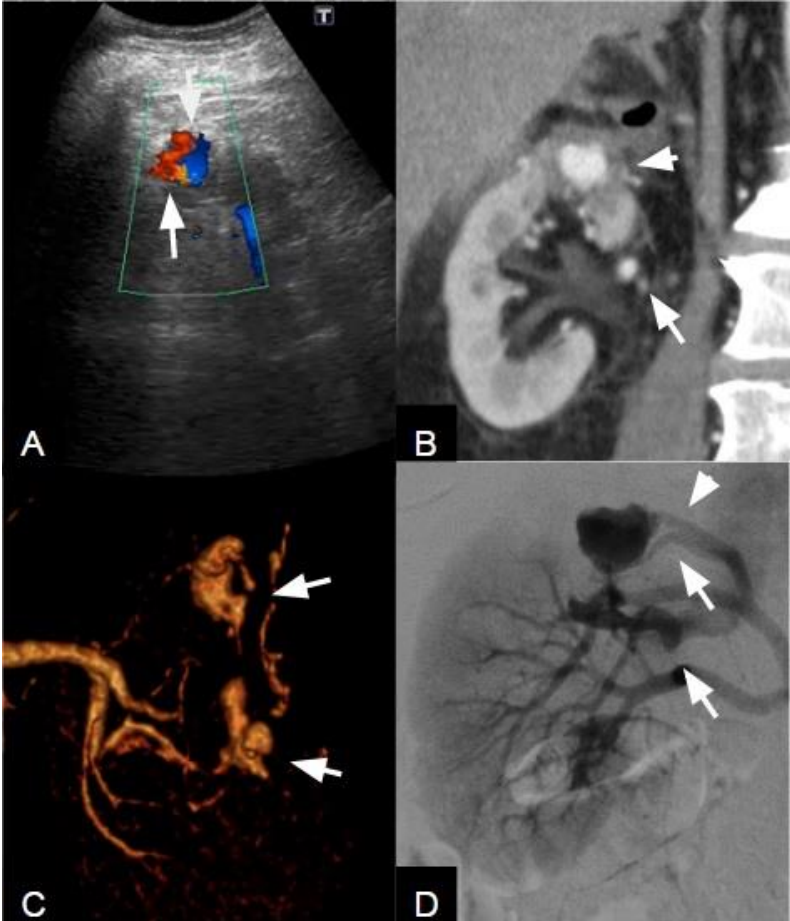


Figura 5: Resumen: Signos imagenológicos de pseudoaneurisma. A) **Ecografía doppler color:** Donde se evidencia el signo del Ying-Yang, indicador de flujo turbulento (flechas); B) **TCMD en fase corticomedular:** Focos de realce nodular con similar densidad que las arterias (flechas); C) **TCMD Reconstrucción tridimensional:** Formaciones saculares dependientes de las arterias (flechas) D) **Angiografía renal selectiva:** donde se evidencian dos pseudoaneurismas (flechas) y su relación con la arteria aferente (cabeza de flecha).

Discusión

El pseudoaneurisma después de una nefrectomía parcial es una complicación infrecuente pero bien documentada, con una incidencia informada del 0,4% hasta el 12% como lo reporta una serie laparoscópica publicada recientemente ³

Se cree que el pseudoaneurisma se forma a partir del tejido circundante después de que una arteria es lesionada en forma completa o parcialmente.

Después de la lesión vascular inicial, una combinación de hipotensión, coagulación y presión del tejido circundante (adventicia vascular, parénquima renal y fascia de Gerota) provoca el cese temporal de la hemorragia.

La degradación del coágulo y el tejido necrótico adyacente da como resultado la recanalización entre el espacio intravascular y extravascular que conduce posteriormente a la formación de un pseudoaneurisma.

Con la restauración del flujo sanguíneo normal, el pseudoaneurisma puede crecer como consecuencia de la remodelación de las paredes del mismo y eventualmente volverse inestable con riesgo de ruptura hacia el sistema pélvico-calicial o en el tejido perirrenal circundante ⁴.

El momento y la forma de presentación clínica es variable, con un pico de incidencia alrededor de los 14-15 días del procedimiento quirúrgico.

La sintomatología puede consistir en hematuria, fiebre, dolor abdominal e hipovolemia por la hemorragia pudiendo llegar al shock. También puede presentarse como hallazgo incidental en pacientes asintomáticos.

Esta variabilidad en la presentación clínica, el riesgo de pérdida del órgano y el potencial riesgo de vida hacen necesario el empleo de imágenes que permitan detectar los casos asintomáticos y oligosintomáticos en el postquirúrgico temprano.

Entre los métodos de diagnóstico por imágenes que pueden emplearse para la detección del pseudoaneurisma se encuentran la ecografía doppler, (Eco Doppler) la tomografía computada multidetector (TCMD) , resonancia magnética (RM) y la angiografía digital (AD) que además del diagnóstico ofrece una alternativa terapéutica.

Discusión

La ECO muestra áreas hipo-aneogénicas, similares a espacios quísticos simples o complejos. Se debe complementar el estudio con Doppler para observar la presencia o ausencia de flujo sanguíneo en su interior.

La exploración con técnica Doppler muestra flujo sanguíneo bidireccional dentro de los pseudoaneurismas, dicho flujo turbulento da lugar al característico signo del “yin-yang” (rojo y azul). En aquellos pseudoaneurismas con cuello estrecho y sin comunicación venosa a veces se evidencia un flujo en “vaivén” en el cuello debido a la entrada y salida de sangre del pseudoaneurisma.

La TCMD representa la técnica diagnóstica de elección. Se debe realizar sin y con contraste en fases: corticomedular, nefrográfica y excretora.

En la fase sin contraste suele visualizarse el hematoma pélvico calicial o perirrenal. La fase corticomedular, evidencia imagen sacular en la zona correspondiente al lecho quirúrgico que realza con densidad similar a las arterias adyacentes.

Los pseudoaneurismas pueden observarse también en fase nefrográfica aunque pueden verse enmascarados por la alta densidad del parénquima renal adyacente.

En fase tardía o de excreción puede no identificarse el pseudoaneurisma como tal, esta fase es particularmente útil para demostrar fugas hacia el sistema excretor o espacio perirrenal.

La RM está indicada en aquellos pacientes que presentan contraindicación para el con contraste yodado. Se utilizan secuencias ponderadas en T1 y en T2; también se utiliza la AngioRM.

La AD permite visualizar la fuga de contraste fuera del vaso (pseudoaneurisma) al mismo tiempo que proporciona la posibilidad terapéutica (embolización), por esta razón es la mejor alternativa cuando se plantea tratamiento conservador o en pacientes con inestabilidad hemodinámica.

Las opciones terapéuticas comprenden: conducta expectante, ya que algunos casos puede trombosarse en forma espontánea; tratamiento endovascular como fue descrito y en casos graves con riesgo de vida está indicada la nefrectomía o la cirugía vascular abierta.

Conclusión

El pseudoaneurisma renal es una complicación cuya incidencia aumenta con el uso de la nefrectomía parcial, puede constituir un cuadro grave por lo que se requiere de un diagnóstico y tratamiento temprano.

Su presentación y evolución son muy variables, aunque hematuria y caída del hematocrito en las primeras semanas del postquirúrgico obliga a descartar el diagnóstico.

La TCMD con cte ev, es el método con mejor rendimiento, siendo indispensable contar con fases para detección segura y caracterización completa

Referencias

- 1)Baljendra S Kapoor, MD,Heather L. Haddad.Diagnosis and management of pseudoneurysms: an update.
- 2)Cohenpour M, Strauss S, Gottlieb P, Pseudoaneurysm of the renal artery following partial nephrectomy:imaging findings and coil embolization. Clinical Radiology V62, 2007, pages 1104-1109
- 3)Kavouras A, Sfoungaristos St, Perimenis P. Renal artery pseudoaneurysm after partial nephrectomy. Hippokratia Medical Journal.2011.284-285
- 4)Cohenpour M, Strauss S, Gottlieb P, Pseudoaneurysm of the renal artery following partial nephrectomy:imaging findings and coil embolization. Clinical Radiology V62, 2007, pages 1104-1109