



**ENFERMEDAD POR ARAÑAZO
DE GATO:
FORMAS DISEMINADAS EN
ADULTOS INMUNOCOMPETENTES**

VALOR DE LA ECOGRAFÍA

**Gancedo E.⁽¹⁾, Sawicki M.⁽¹⁾, Petraroia C.⁽¹⁾,
Tittarelli C.⁽¹⁾, Méndez N.⁽²⁾**

**Sector Ecografía.⁽¹⁾
Div. Radiodiagnóstico.⁽²⁾**

**HOSPITAL DE INFECCIOSAS
FRANCISCO J. MUÑIZ**

INTRODUCCION

La enfermedad por arañazo de gato (EAG) es una infección usualmente benigna y autolimitada. Es producida por una bacteria intracelular, *Bartonella henselae* y causa fiebre e inflamación ganglionar.

En una pequeña proporción puede producir formas diseminadas. En estos casos, se presentan lesiones hepatoesplénicas fácilmente evidenciables por ecografía.



CASOS CLINICOS

CASO 1

Mujer de 18 años con antecedente epidemiológico (contacto con gatos).

Consulta por lesión por arañazo de gato en mano e inflamación ganglionar regional dolorosa.

La ecografía abdominal evidencia pequeña imagen hipoecoica en bazo.

PCR positiva para *Bartonella* de muestra ganglionar.

Debido a estos hallazgos, se indica tratamiento con antibióticos (TMS y clindamicina) con buena evolución.

CASO 1

ECOGRAFIA DE PARTES BLANDAS

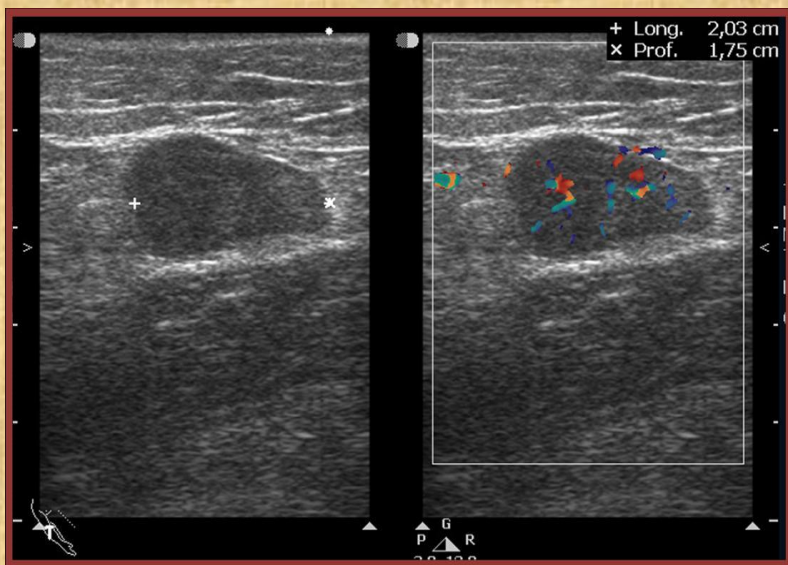


Figura 1: Adenopatía epitroclear hipoecoica con vascularización interna.

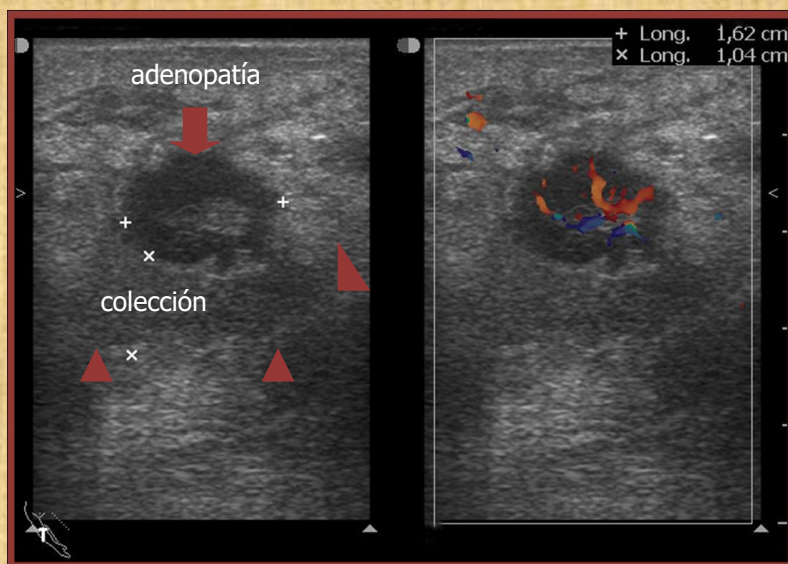


Figura 2: Adenopatía con flujo conservado y colección periganglionar.

CASO 1

ECOGRAFIA ESPLENICA

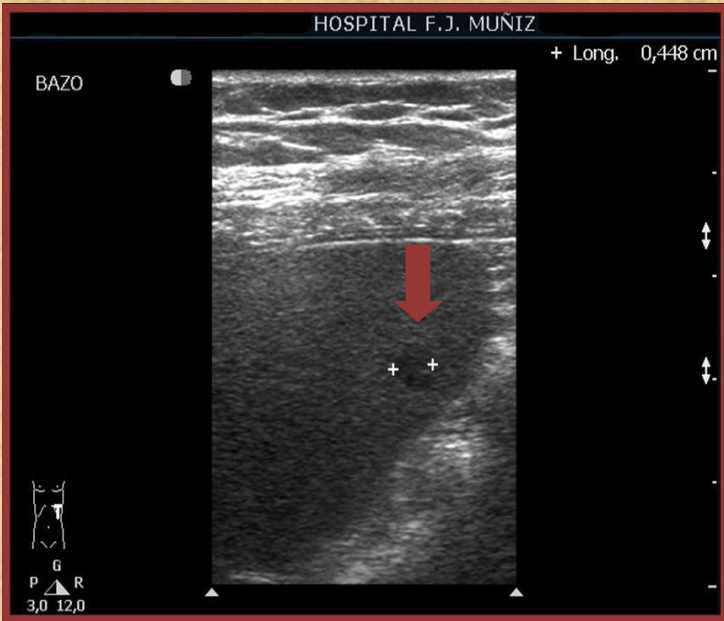

Figura 3.a: Única y pequeña lesión hipoeoica en bazo.

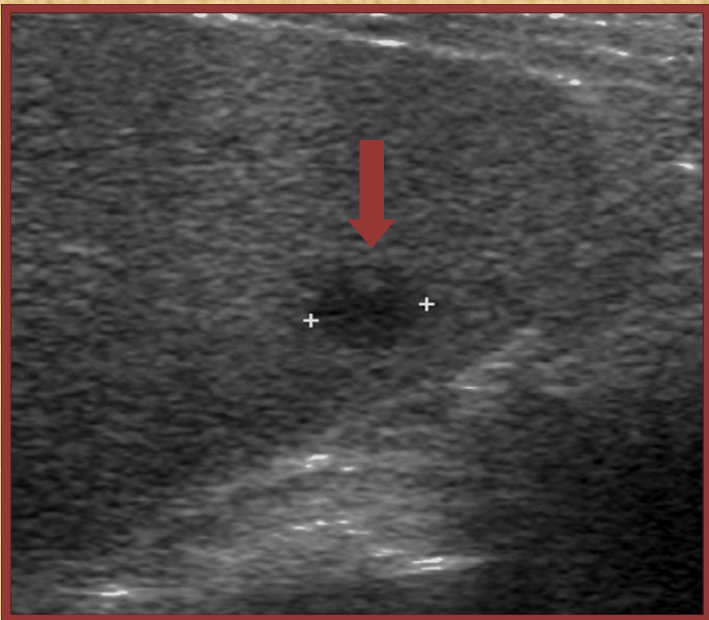


Figura 3.b: A mayor aumento.

CASO 2

Mujer de 64 años, con antecedente epidemiológico. Consulta por síndrome febril sin foco.

En la ecografía abdominal se observan múltiples y pequeñas lesiones hipoecoicas en bazo. Debido a estos hallazgos, se realiza serología para *Bartonella* con resultado positivo.

Se inicia tratamiento con rifampicina y azitromicina con evolución favorable.

CASO 2

ECOGRAFIA ESPLÉNICA

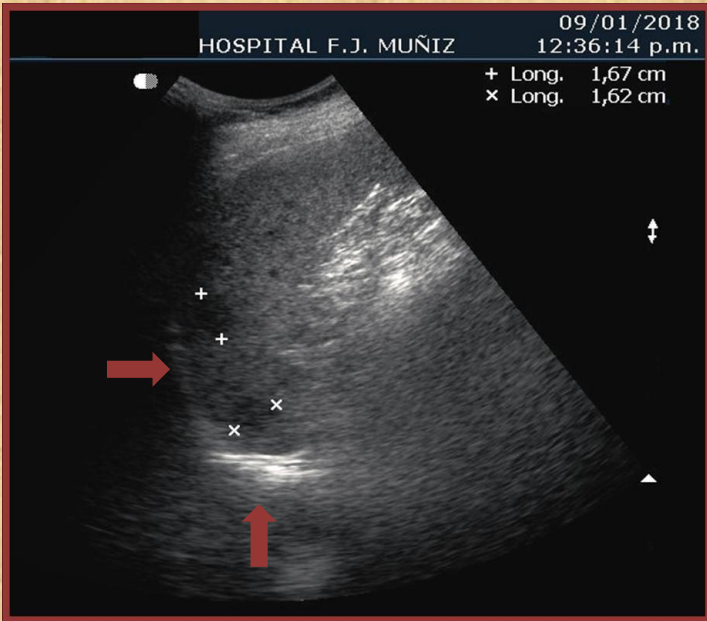


Figura 1.a: Múltiples y pequeñas imágenes hipoeoicas y dos lesiones de mayor tamaño.

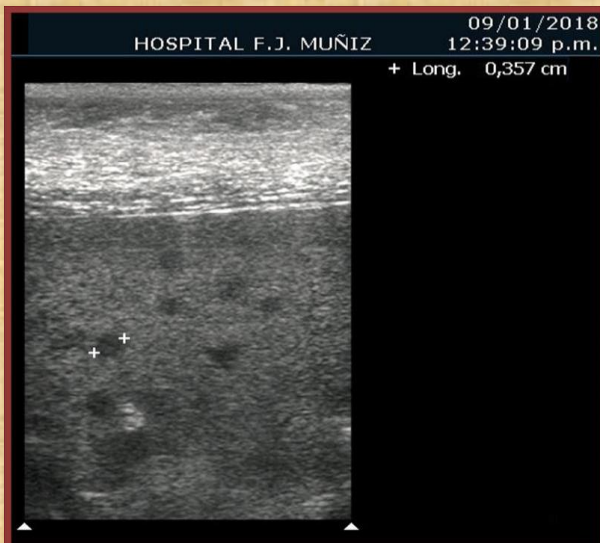


Figura 1.b: Evaluadas con transductor de alta frecuencia.

CASO 2

ECOGRAFIA ESPLENICA

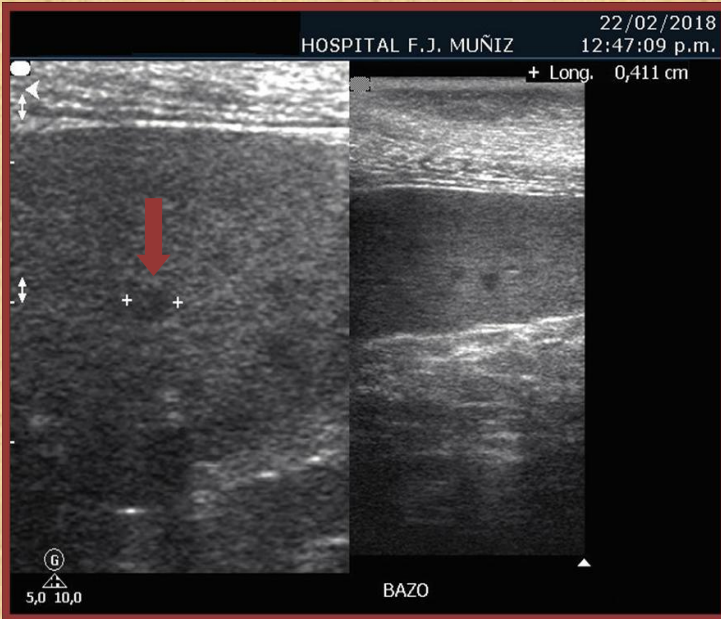


Figura 2: Control al mes de tratamiento. Imágenes hipoeoicas menos evidentes.

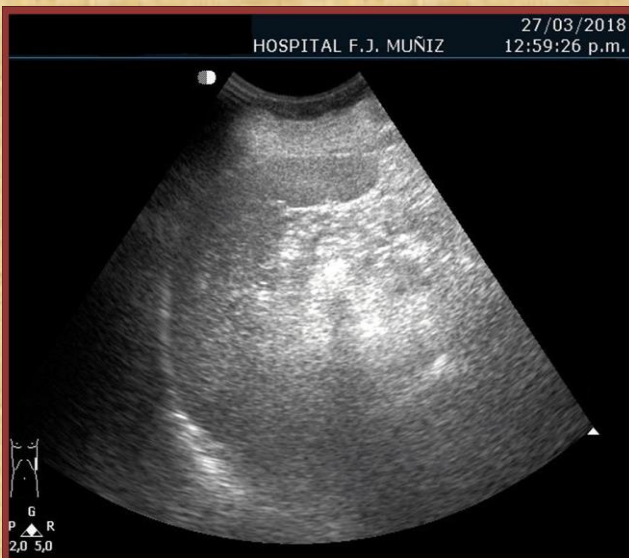

Figura 3: Control post tratamiento. No se observan lesiones.



DISCUSIÓN

- La EAG es producida por una bacteria intracelular, *Bartonella henselae*, causante además, de angiomatosis bacilar y peliosis en pacientes inmunocomprometidos.
- Típicamente la EAG se presenta en niños y jóvenes, por rasguños o mordeduras de gatos jóvenes, observándose fiebre y una inflamación autolimitada y prolongada de ganglios.
- El diagnóstico se basa en el antecedente de contacto, clínica, serología, histología, PCR y métodos de diagnóstico por imágenes.



DISCUSIÓN

- Ocasionalmente puede producirse una forma diseminada, con formación de infiltrados granulomatosos o abscedados hepatoesplénicos, siendo más frecuente su presentación en niños.
- También se pueden observar este tipo de infiltrados en una forma atípica, con síndrome febril prolongado sin evidencia de lesión de inoculación.
- Se utiliza la ecografía abdominal como método diagnóstico para evidenciar estos infiltrados, los cuales se observan como imágenes hipoecoicas en hígado y bazo.



CONCLUSIONES

Ante la sospecha de enfermedad por arañazo de gato, la realización de ecografía abdominal permite descartar enfermedad diseminada.

Frente a cuadros febriles sin foco, la presencia de lesiones hipoecoicas hepatoesplénicas en la ecografía, nos obliga a descartar compromiso por *Bartonella*, entre otras etiologías.