



Dra. Quispe Heidi – Camacho Wilmer – Farfán Ruth - Polo Glenda
– Salomón Lorena – Pereyra Pablo.
Hospital de Clínicas "José de San Martín". GCBA

INTRODUCCIÓN

- Paciente de 78 años de edad de sexo masculino, quien consulta por cuadro clínico de un día de evolución consistente en dolor abdominal de intensidad 4/5, generalizado, acompañado de múltiples episodios de emesis tipo biliosos, niega fiebre y otras sintomatologías.

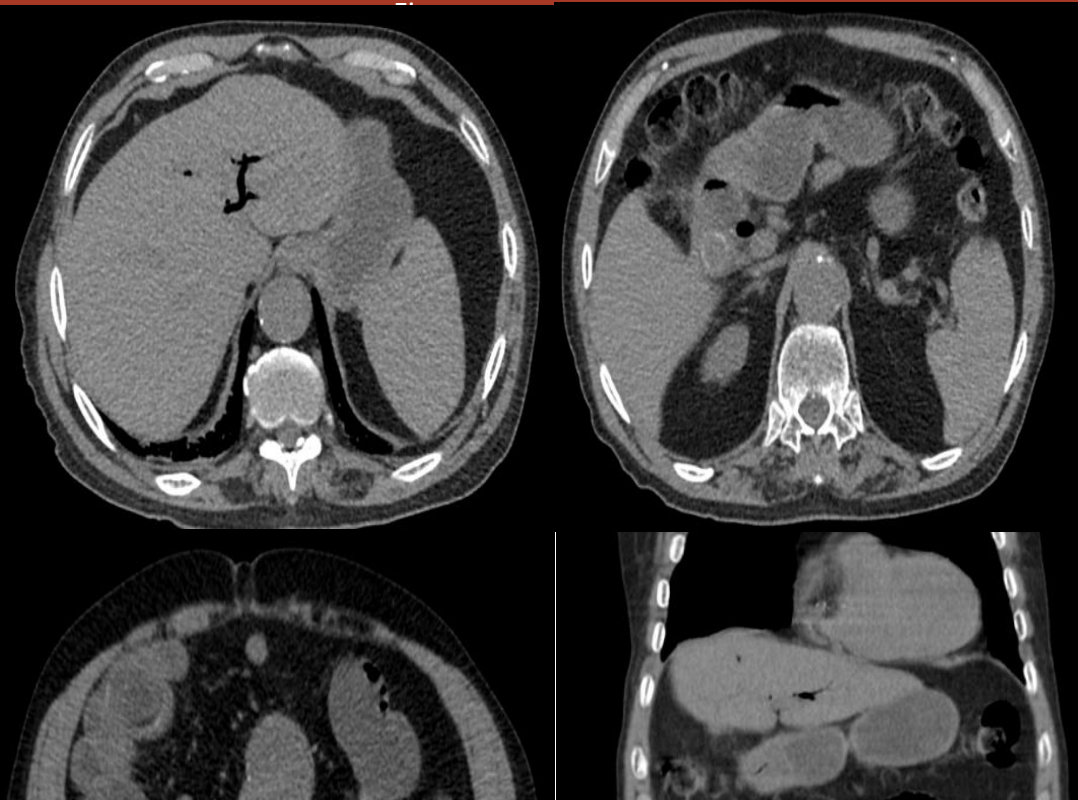
- Antecedentes patológicos: IRC medicada.

- EXAMEN FISICO:

Ingresa paciente normotenso, álgido, diaforético, con mucosas secas, presenta dolor abdominal a la palpación profunda y superficial, defensa muscular.

- Laboratorios: creatinina 2 mg/dl, resto dentro de los parámetros normales.

HALLAZGOS IMAGENOLOGICOS





SINDROME BOUVERET COMO CAUSA DE ABDOMEN AGUDO.

693

Dra. Quispe Heidi – Camacho Wilmer – Farfán Ruth - Polo Glenda – Salomón Lorena – Pereyra Pablo.
Hospital de Clínicas “José de San Martín”. GCBA

Se realizó tomografía computada multislice de abdomen sin contraste, llama la atención la presencia de aerobilia, y una imagen litiásica de aproximadamente 18 mm que impresiona estar a nivel de la segunda porción del duodeno. También se observa distensión marcada del intestino delgado con niveles hidroaéreos en su interior, así mismo se visualiza otra imagen litiásica de 38 mm que parece estar alojada en íleo distal. Estos hallazgos son sugerentes de síndrome de Bouveret.

DISCUSIÓN

El síndrome de Bouveret es un tipo de íleo biliar muy proximal y poco frecuente, donde una litiasis migra a través de una fístula colecisto o colédoco-duodenal, desde la vesícula biliar al duodeno proximal o al píloro gástrico, produciendo ahí una obstrucción. El íleo biliar es el responsable del 1-4% de todos los casos con obstrucción del intestino delgado; de estos la localización en el duodeno se da en el 1 – 3% de los casos. Clínicamente se caracteriza por vómitos biliosos y dolor abdominal, secundario a la distensión gástrica. La ecografía y Tc de abdomen son los exámenes diagnósticos más útiles.

CONCLUSIÓN

Este síndrome es una entidad clínica infrecuente, perteneciente al espectro de enfermedades causales de íleo biliar. La primera descripción de esta entidad clínica la realizó León Bouveret en 1893, en la que presentó dos casos de pacientes con síndrome de retención gástrica por cálculo biliar, los que obstruían el duodeno, siendo la principal forma de manifestación la distensión gástrica, antes estos hallazgos se debe sospechar de una fistula colecisto-