


# LEY WEIGERT-MEYER, IMPORTANCIA DEL DIAGNOSTICO PRENATAL



Uyuni Ferrufino N; Papa F; Grilloni M; Bobadilla S;  
Ayarzabal M, Belmonte V.  
Hospital Aeronáutico Central



**CADI2018**

CONGRESO ARGENTINO DE DIAGNÓSTICO POR IMÁGENES

CONGRESO ARGENTINO DE DIAGNÓSTICO POR IMÁGENES

CADI2018



## LEY WEIGERT-MEYER, IMPORTANCIA DEL DIAGNOSTICO PRENATAL

Uyuni Ferrufino N; Papa F; Grilloni M; Bobadilla S; Ayarzal M; Belmonte V.  
Hospital Aeronáutico Central.

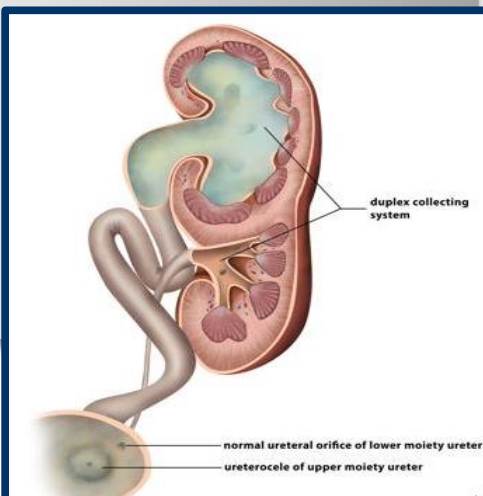
### INTRODUCCIÓN

Las alteraciones fetales del tracto urinario son un hallazgo frecuente, entre 0.2% a 1.5% de todos los embarazos. La duplicidad ureteropílica afecta a 0.8% a 5% de la población (1 en 160 nacidos vivos) con una fuerte asociación familia

La duplicación del tracto urinario es una anomalía urológica congénita frecuente. La duplicación unilateral es 6 veces más frecuente que la bilateral, con igual afectación de los lados izquierdo y derecho, y tiene una mayor incidencia en mujeres.

Un sistema doble se define como un riñón que tiene 2 sistemas de pelvis y cálices. En pacientes con duplicaciones pieloureterales parciales o incompletas hay un uréter bífido; en sujetos con duplicación completa, los 2 uréteres drenan en la vejiga por un orificio independiente. El orificio del polo inferior entra en la vejiga en su posición normal, en el triángulo. El uréter del polo superior se inserta en la vejiga medial e inferior a su ubicación normal; esta relación se ha denominado ley Weigert-Meyer. El uréter del segmento superior puede insertarse ectópicamente en la uretra posterior o en el aparato genital. También puede acabar formando un ureteroceles o dilatación de la porción terminal intravesical del uréter.

Tanto el uréter ectópico como el ureteroceles causan una obstrucción del uréter del polo superior, que puede deteriorar la función renal de ese sistema. Se suele presentar asociada frecuentemente al reflujo vesicoureteral.



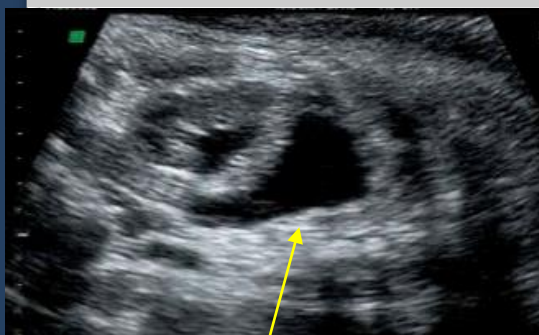

## LEY WEIGERT-MEYER, IMPORTANCIA DEL DIAGNOSTICO PRENATAL

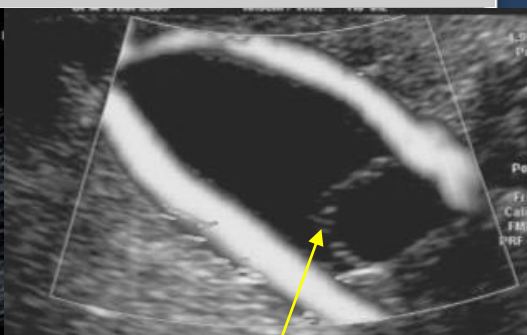
Uyuni Ferrufino N; Papa F; Grilloni M; Bobadilla S; Ayarzal M; Belmonte V.  
Hospital Aeronáutico Central.

### OBJETIVOS

- Describir la ley Weigert-Meyer.
- Determinar la importancia del diagnóstico prenatal en el pronóstico postnatal.
- Revisión bibliográfica



**DILATACIÓN DEL SISTEMA  
PILOCALICIAL SUPERIOR**



**URETEROCELE**

La ecografía de rutina del 2º trimestre del embarazo (scan morfológico) permite la detección de estas anomalías y planificar un seguimiento durante el desarrollo final de la gestación y en la etapa perinatal así como su tratamiento posterior.

Los riñones pueden identificarse en la edad fetal a partir de las 14 a 16 semanas de gestación y a partir de las 20 semanas se identifican en más del 95% de los embarazos.

Los uréteres normalmente no son visibles, solo se identifican en presencia de obstrucción.

Las causas de obstrucción más frecuente es la estenosis de la unión pieloureteral, otras son la presencia de válvulas uretero-vesicales son causas frecuentes de obstrucciones infravesicales la identificación de una duplicación renal, presente aproximadamente en el 1% de los recién nacidos, con una dilatación del sistema superior debe hacer sospechar la presencia de un ureterocele dada su asociación con esta entidad.

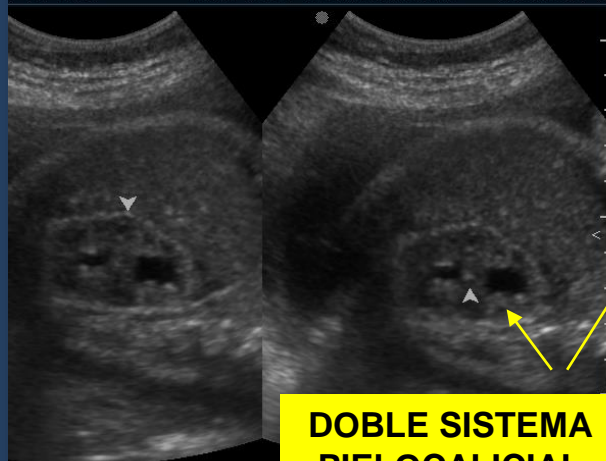


## LEY WEIGERT-MEYER, IMPORTANCIA DEL DIAGNOSTICO PRENATAL

Uyuni Ferrufino N; Papa F; Grilloni M; Bobadilla S; Ayarzal M; Belmonte V.  
Hospital Aeronáutico Central.

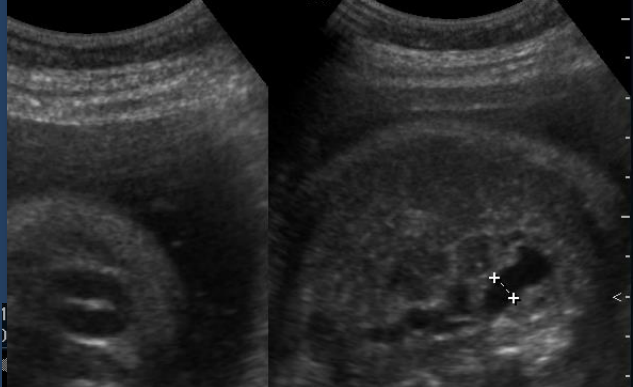
### HALLAZGOS US

ANTONELLA,  
3-094711 HOSPITAL AERONAUTICO 08/05/2018  
09:54:30 a

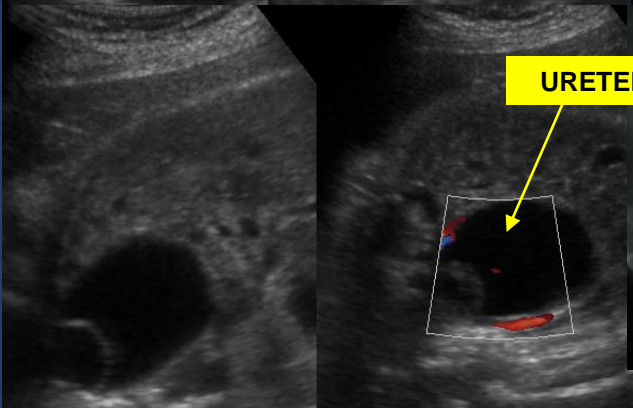


**DOBLE SISTEMA  
PIELOCALICIAL**

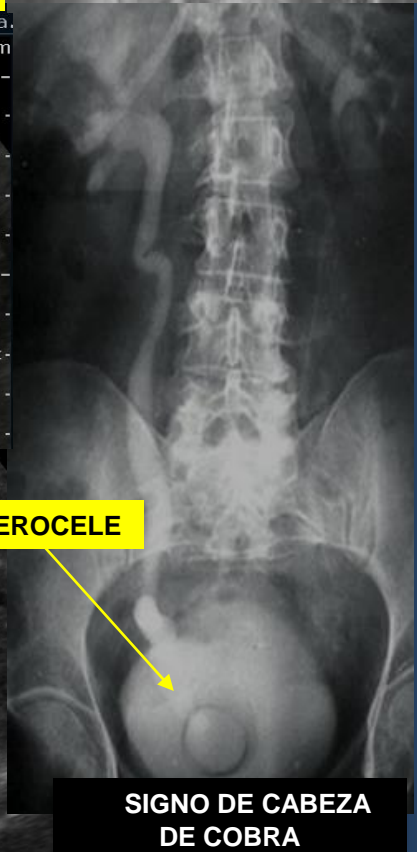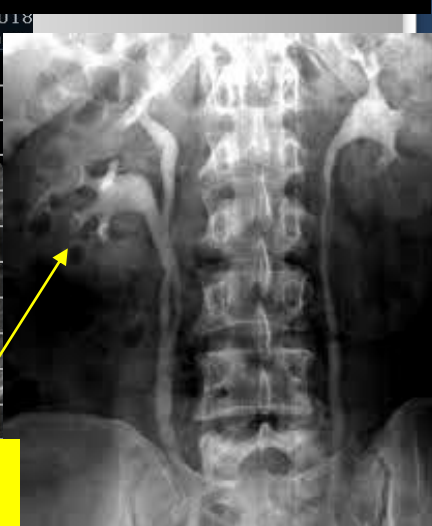3-094711 HOSPITAL AERONAUTICO 10:07:25 a.  
HD + Long. 0,704 cm



**URETEROCELE**



### HALLAZGOS RX



**SIGNO DE CABEZA  
DE COBRA**



## LEY WEIGERT-MEYER, IMPORTANCIA DEL DIAGNOSTICO PRENATAL

Uyuni Ferrufino N; Papa F; Grilloni M; Bobadilla S; Ayarzal M; Belmonte V.  
Hospital Aeronáutico Central.

### CONCLUSIÓN

El ultrasonido tiene una alta sensibilidad y especificidad para identificar y diagnosticar alteraciones genitourinarias que cursan con dilatación de las vías urinarias en la vida prenatal, la importancia del reconocimiento de un doble sistema pielocalicial asociado a ureterocele tiene implicancia en el seguimiento y manejo terapéutico, permite monitorear complicaciones derivadas de cuadros obstructivos y planificar una intervención quirúrgica precoz postnatal adecuada evitando complicaciones mayores.



## LEY WEIGERT-MEYER, IMPORTANCIA DEL DIAGNOSTICO PRENATAL

Uyuni Ferruffino N; Papa F; Grilloni M; Bobadilla S; Ayarzal M; Belmonte V.  
Hospital Aeronáutico Central.

### BIBLIOGRAFÍA

1. Darge K, Riedmiller H. Current status of vesicoureteral reflux diagnosis. *World J Urol.* 2004 Jun; 22:88-95.
2. Maresca G, Maggi F, Valentini V. Ureteropelvic junction disease: diagnostic imaging. *Rays.* 2002 Apr-Jun; 27(2):79-82.
3. Berrocal T, López-Pereira P, Arjonilla A, Gutiérrez J. Anomalies of the distal ureter, bladder and urethra in children: embryologic, radiologic, and pathologic features. *Radiographics.* 2002 Sep-Oct; 22(5):1139-64.
4. Anomalies of the distal ureter, bladder and urethra in children: embryologic, radiologic, and pathologic features. *Radiographics.* 2002;22:1139-64.
5. Gupta CL, Chrungoo RK, Gupta S, Gupta KK. Supernumerary kidney with duplication of the urinary tract: a rare congenital anomaly. *BJU Int.* 2001;87:903 Koureas AP, Panourgias EC, Gouliamos AD, Traka SJ, Vlahos LJ. Imaging of a supernumerary kidney. *Eur Radiol.* 2000;10:1722-3.
6. CT Urography for Evaluation of the Ureter. Scott E. Potenta, PhD Robert D'Agostino, Kevan M. Sternberg et al. *Radiographics* 2015; 35:709-726
7. Langman. Urogenital system. En su: *Lagman's Medical Embriology.* 7th ed. México: Panamericana; 1995. p 272-311.
8. Herman TE, McAlister WH. Radiographic manifestations of congenital anomalies of the lower of urinary tract. *Radiol Clin North Am.* 1991;29(2):365-82.
9. Churchill BM, Abara ED, McLorie GA. Duplicación ureteral, ectopia y ureteroceles. *Clin Ped North.* 1987;5:1383-1401.
10. Williams DI. Cirugía reconstructiva en las duplicaciones ureterales. En: Libertino JA, Zinman L, editores. *Cirugía Urológica reconstructiva.* La Habana: Científico-técnica; 1982. p 147-52.

## LEY WEIGERT-MEYER, IMPORTANCIA DEL DIAGNOSTICO PRENATAL

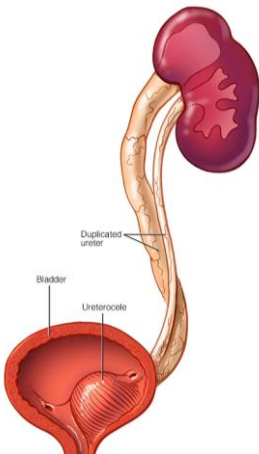


Uyuni Ferrufino N; Papa F; Grilloni M; Bobadilla S; Ayarzabal M; Belmonte V.  
Hospital Aeronáutico Central.

### Objetivos:

- Describir la ley Weigert-Meyer.
- Determinar la importancia del diagnóstico prenatal en el pronóstico postnatal.
- Revisión bibliográfica

Las alteraciones fetales del tracto urinario son un hallazgo frecuente, entre 0.2% a 1.5% de todos los embarazos. La duplicidad ureteropielíca afecta a 0.8% de la población (1 en 160 nacidos vivos) con una fuerte asociación familiar. Tiene una incidencia dos veces superior en el sexo femenino, siendo seis veces más frecuente los casos unilaterales.



Embriológicamente se originan por una duplicación completa o incompleta del divertículo metanéfrico. En el 85% de las duplicaciones completas se cumple la ley de Weigert-Meyer que establece que el uréter que drena el polo superior del riñón se inserta medial y distal (inferior) al sitio de inserción del uréter que drena el segmento inferior, el uréter que drena el polo superior de un sistema duplicado, tiene una mayor posibilidad de desembocar en forma anómala a nivel vesical; ya sea abriéndose en posición más caudal, constituyendo un uréter ectópico, o en forma de una dilatación quística del extremo distal del uréter en su porción submucosa o intramural, formando un ureterocele, asociado a pelviectasia y ureteroectasia del polo superior.

RIÑÓN

URETEROCELE

DOBLE SISTEMA PIELOCALICIAL

Los riñones pueden identificarse a partir de las 14 a 16 semanas de gestación. El hallazgo prenatal orienta sobre esta entidad pero la confirmación diagnóstica se realizará con cistouretrografía y/o gammagrama renal postnatal.

### CONCLUSIÓN:

El ultrasonido tiene una alta sensibilidad y especificidad para identificar y diagnosticar alteraciones genitourinarias que cursan con dilatación de las vías urinarias en la vida prenatal, la importancia del reconocimiento de un doble sistema pielocalicial asociado a ureterocele tiene implicancia en el seguimiento y manejo terapéutico, permite monitorear complicaciones derivadas de cuadros obstructivos y planificar una intervención quirúrgica precoz postnatal adecuada evitando complicaciones mayores.