

# TUBERCULOSIS. UN PROBLEMA DE SALUD PÚBLICA QUE CONTINUA

**AUTORES: Maria  
Emilia PAULAZZO,  
Gustavo CAPPÀ, Maria  
Adela SANTISTEBAN, Livia  
Alejandra LANZA, Maria  
Andrea ROSSI, Daiana GOLDY.**

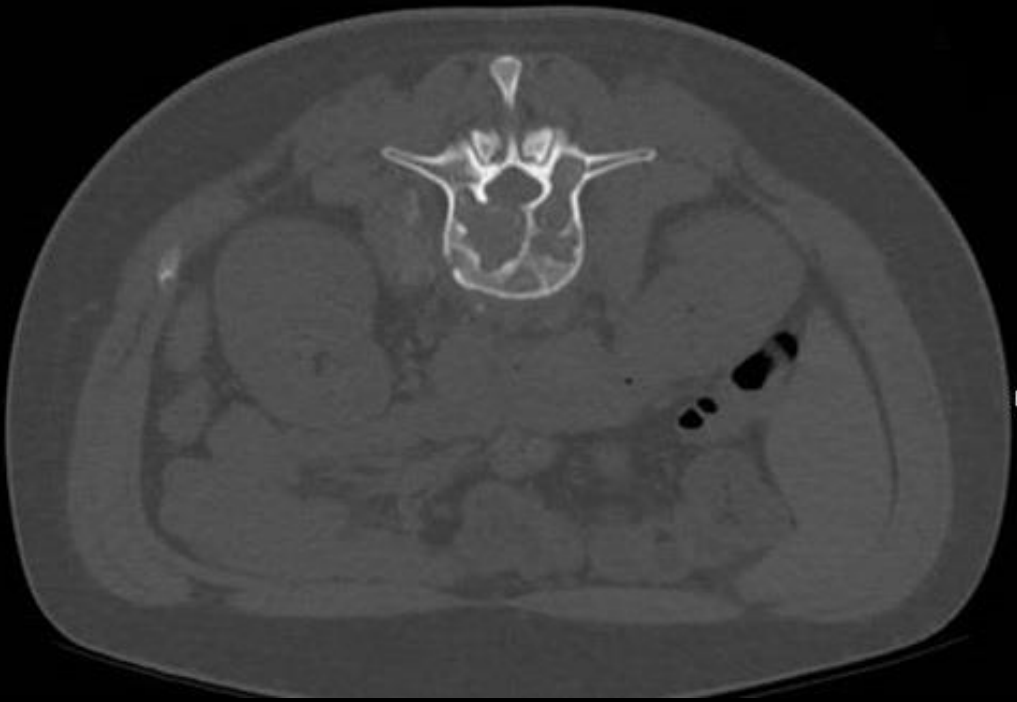

# PRESENTACION DEL CASO

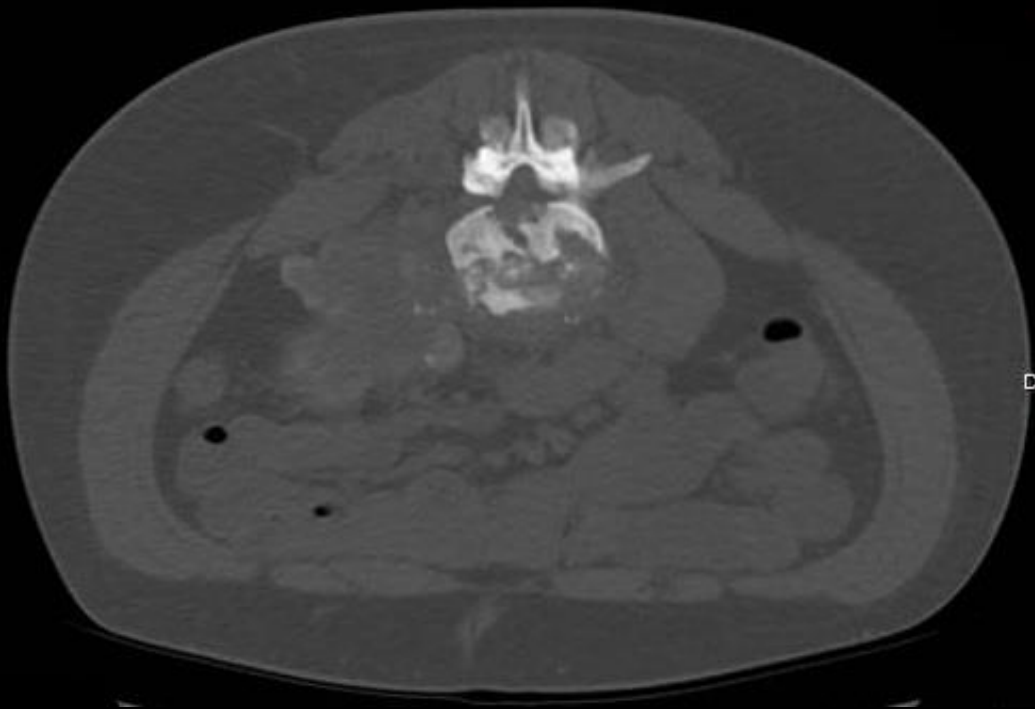
- Paciente masculino de 30 años de edad.
- Antecedentes patológicos: tuberculosis (TBC) pulmonar con tratamiento completo según refiere.
- Consulta por cuadro de dolor lumbar de varios años de evolución.

- Se solicita Tomografía Computada (TC) de columna lumbar y posterior a los hallazgos obtenidos se realiza punción ósea guiada por tomografía.
- Se obtiene material el cual es enviado para su estudio bacteriológico y anatomopatológico.
- Se confirma el diagnóstico de TBC ósea.

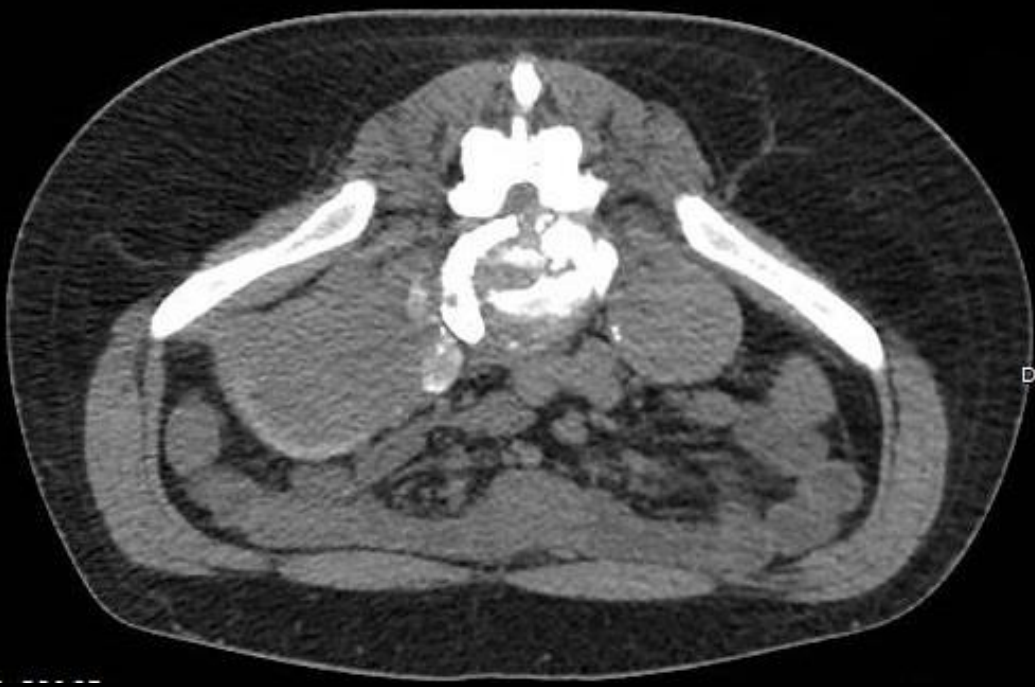Nro 638



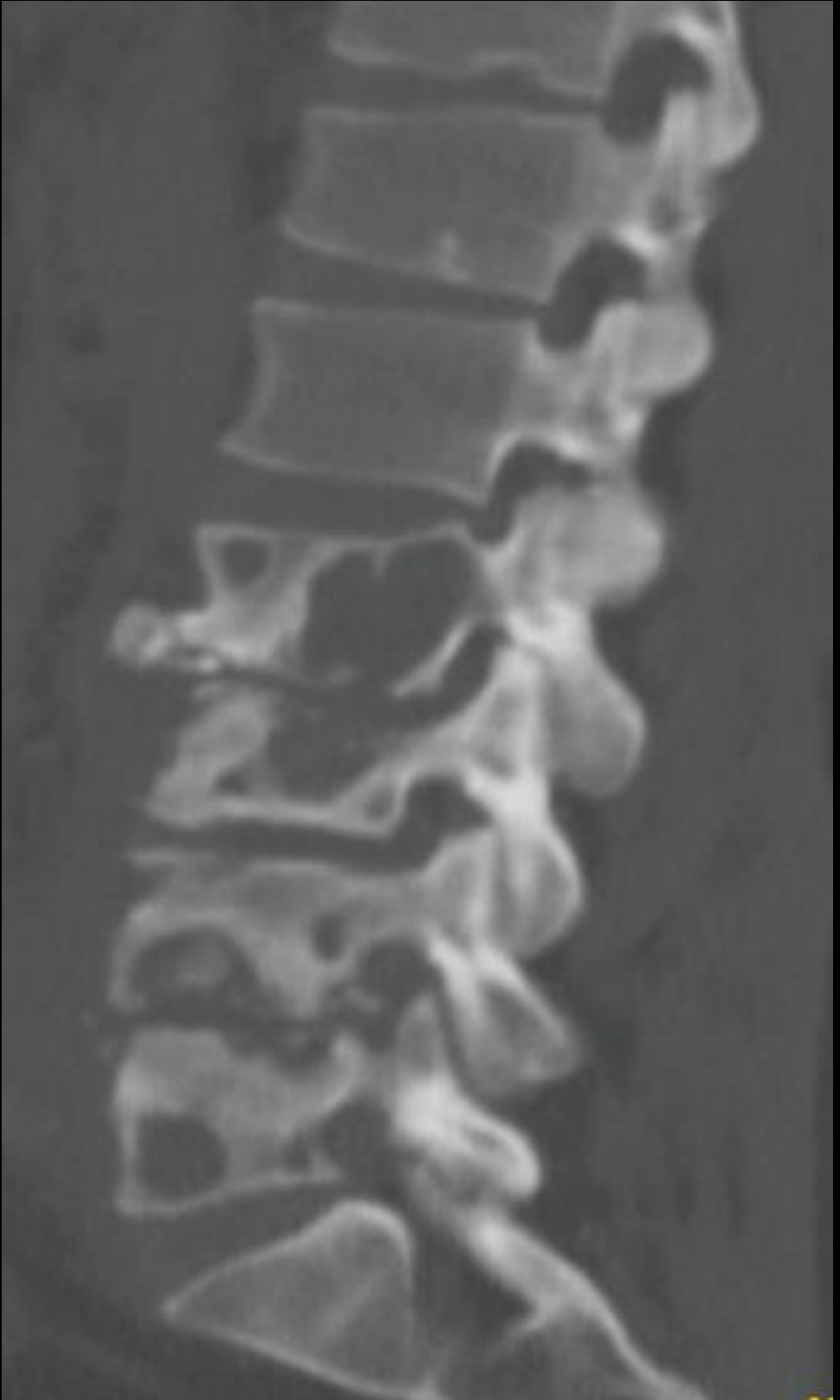Nro 638

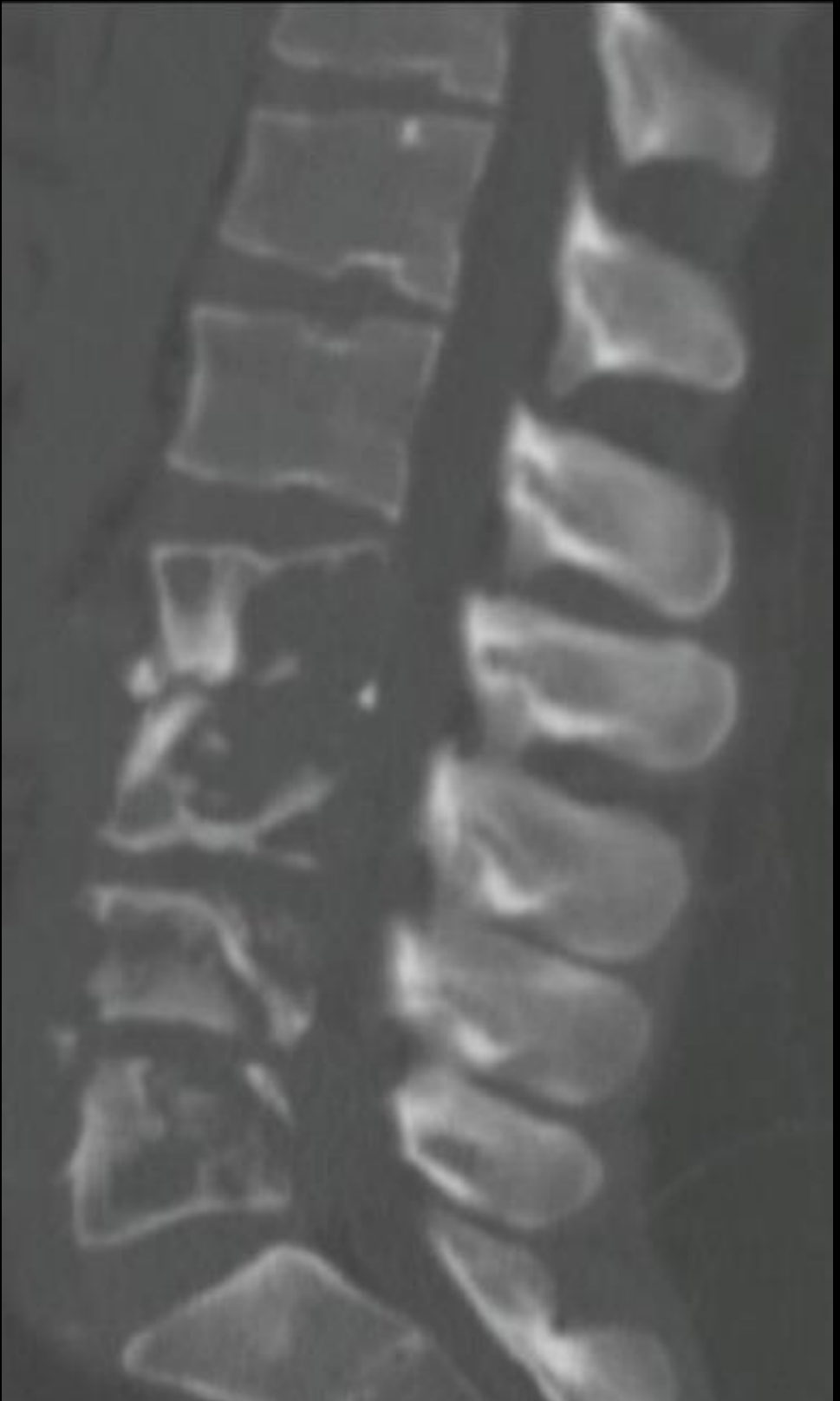

Nro 638



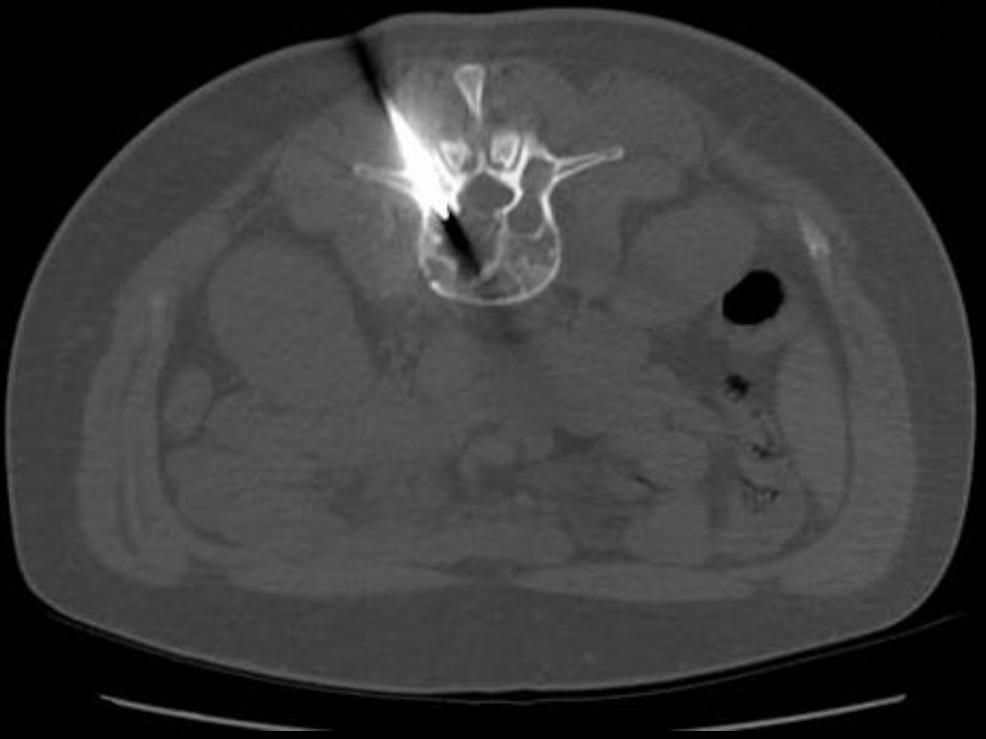Nro 638



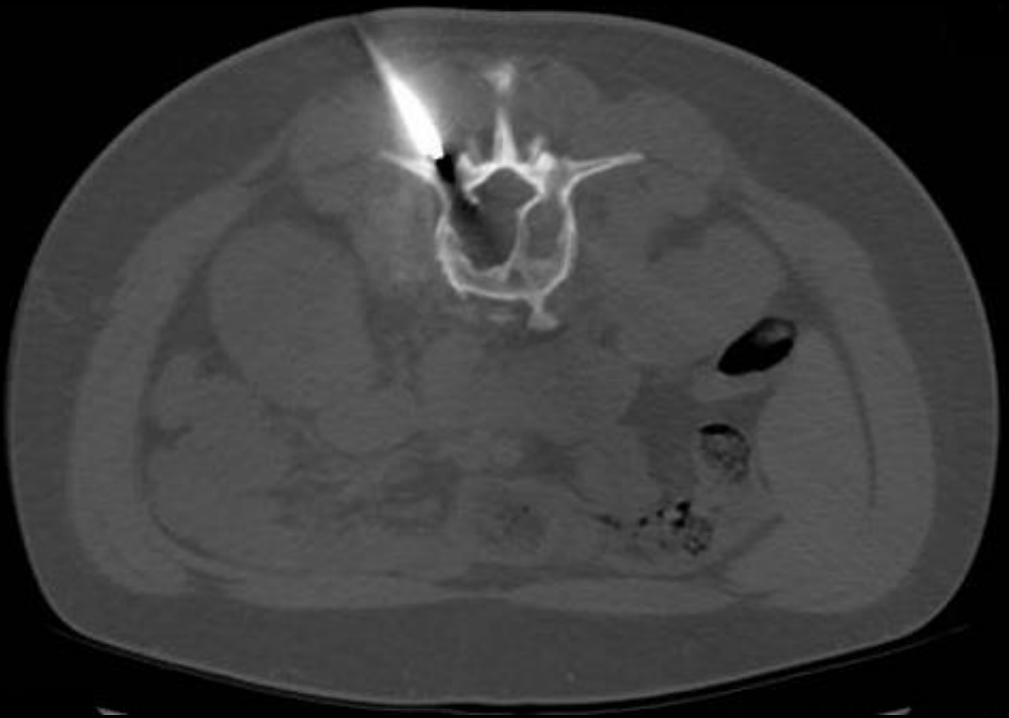



Nro 638



Nro 638



# HALLAZGOS IMAGENOLOGICOS

- Se identifica un patrón destructivo-lítico en cuerpos vertebrales lumbares asociado a componente de partes blandas perivertebrales del lado izquierdo.

# DISCUSION

- La TBC es la novena causa mundial de muerte y la primera por enfermedades infecciosas, por encima del VIH/sida.
- El aumento de la incidencia está relacionado con el aumento en el número de pacientes inmunosuprimidos, desarrollo de micobacterias resistentes al tratamiento antituberculoso, malnutrición, bajo nivel socioeconómico, edad y aumento del número de trabajadores de salud expuestos a la enfermedad.
- **La TBC osteoarticular corresponde al 3% de las formas extrapulmonares de TBC.**

# DISCUSION

- La localización vertebral suele ser secundaria a una diseminación hematológica de un foco pulmonar.
- El 50% de la TBC osteoarticular afecta a la columna vertebral.
- Suele comenzar cerca del platillo vertebral donde produce una lesión granulomatosa que expande el hueso y destruye las trabéculas óseas.

# DISCUSION

- Asocia poca o ninguna esclerosis reactiva. En TC se identifica un patrón destructivo óseo, con afectación del cuerpo vertebral anterior y eventualmente el muro posterior.
- Así mismo se pueden identificar aumento de las partes blandas perivertebrales, con formación de abscesos. La presencia de calcificaciones dentro de éstos últimos es sugestiva de TBC.

## CONCLUSION:

La tuberculosis sigue siendo un problema importante en nuestro medio, debiendo siempre sospecharla incluso como en nuestro caso, en donde la presentación de la enfermedad se desarrolló en un paciente aparentemente sano.