

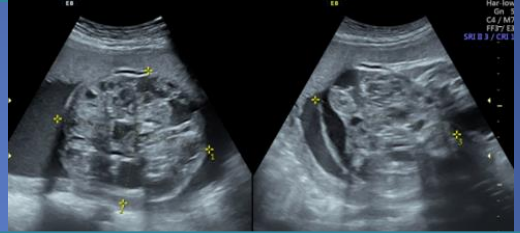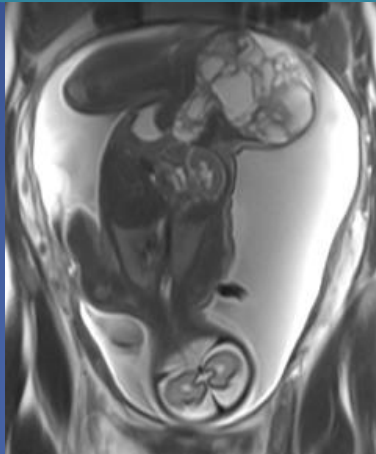
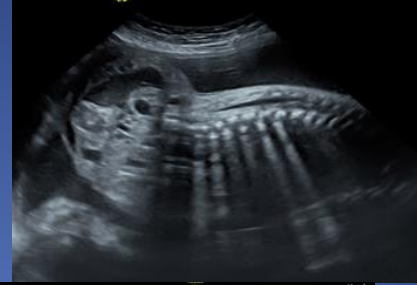Autores: Kollmann María , Perez Ricardo, Pelizzari Mario, Ledesma Ricardo , Gambarte Agustina. Cba, Arg.

PRESENTACIÓN DE CASO:

Paciente de sexo femenino de 20 años, primigesta cursando semana 29 de gestación que concurre a su control ecográfico de tercer trimestre.

HALLAZGOS IMAGENOLÓGICOS

US: Feto vivo, de sexo masculino con extensa masa pelviana heterogénea, redondeada, con áreas sólidas y quísticas en su interior, con escasa vascularización al examen Doppler color, que mide 9.5 cm por 7.7 cm por 10.5, con un volumen de 400 cm³, con un tercio de la misma localizada intrapélvica y el resto de manera exofítica .



RM fetal: Presencia de algunos quistes con nivel líquido-líquido, con componente hemorrágico. Desplazamiento de la vejiga en sentido cefálico y del recto hacia la derecha sin infiltración de los mismos. Signos en favor de teratoma sacrococcígeo.

DISCUSIÓN:

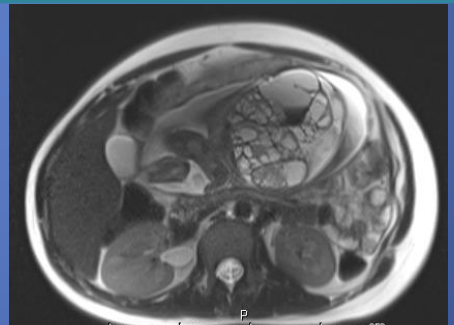
El teratoma sacrococcígeo es un tumor compuesto de tejidos derivados de las **tres capas germinales** del embrión.

Es el **tumor congénito más frecuente** con una incidencia de 1/40000 nacidos vivo, con predominio en el **sexo femenino**.

La mayoría se diagnostica en el tercer trimestre de gestación siendo su diagnóstico en el **segundo trimestre** de **peor pronóstico**. El pronóstico fetal depende no solo del **efecto de masa** compresivo que estas lesiones pueden generar sobre las vísceras abdominales sino también del **compromiso hemodinámico**, siendo este más frecuente en aquellas lesiones con mayor **componente sólido**.

El aumento del flujo en la masa puede llevar al desarrollo de **shunts y falla cardíaca**. La hemorragia intralesional puede llevar a **anemia fetal** secundaria, siendo estas alteraciones detectables por ecografía.

La **RM** nos ayuda a caracterizar mejor el **componente tisular** y a precisar con mayor exactitud la **extensión** de la lesión.



CONCLUSIÓN:

El teratoma sacrococcígeo se asocia en su presentación prenatal con muchas complicaciones.

Se deben realizar ecografías semanales para evaluar el **índice de líquido amniótico**, el crecimiento tumoral y evidencias tempranas de desarrollo de **hidropesía**, así como ecocardiografías Doppler para evaluar la **función cardíaca** y pesquisar de forma precoz indicios de un **estado hemodinámico hiperdinámico** y de esta manera apreciar el bienestar fetal y **tomar decisiones** sobre la modalidad del parto, indicación de cirugía fetal o la necesidad el manejo urgente postnatal.