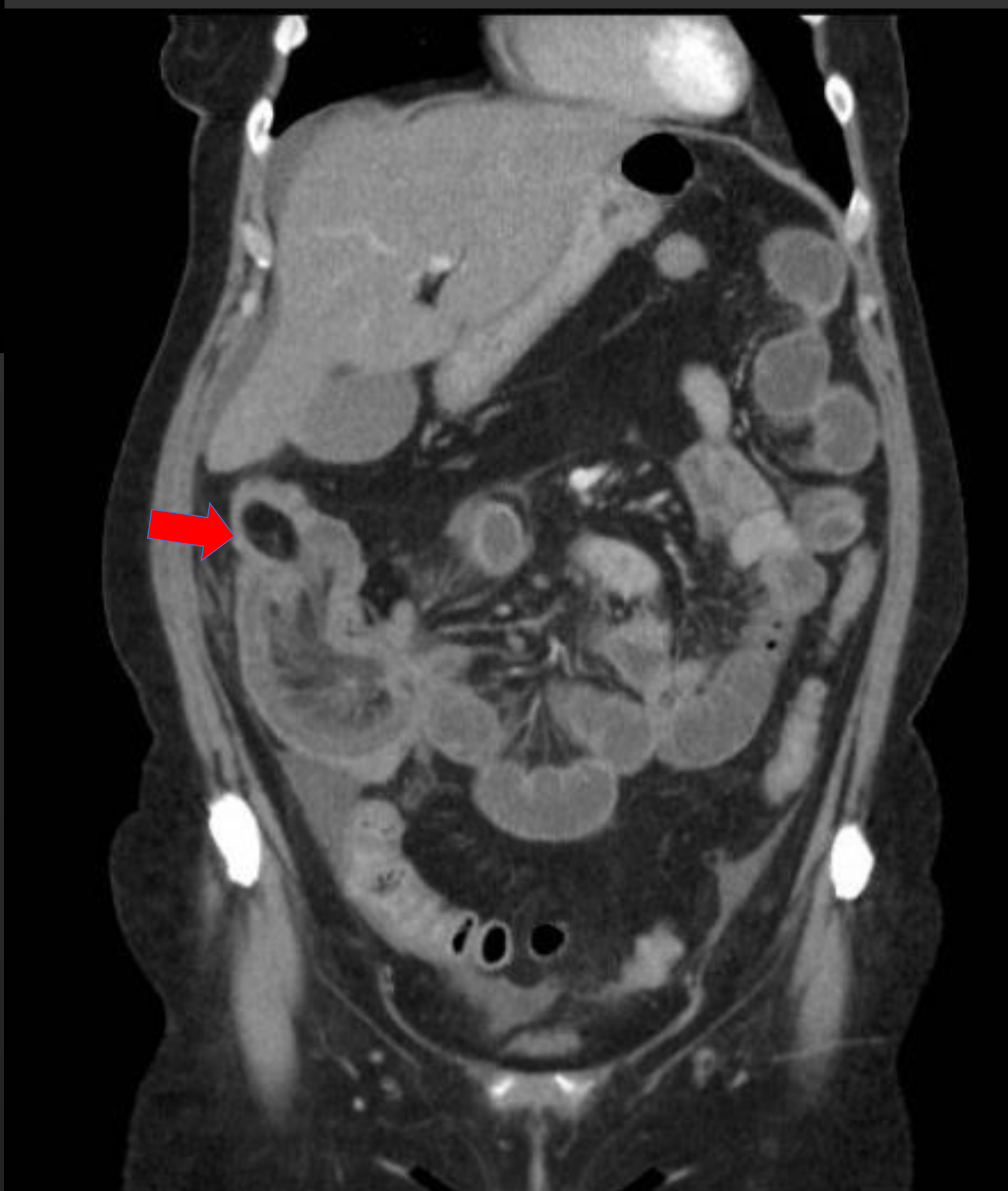
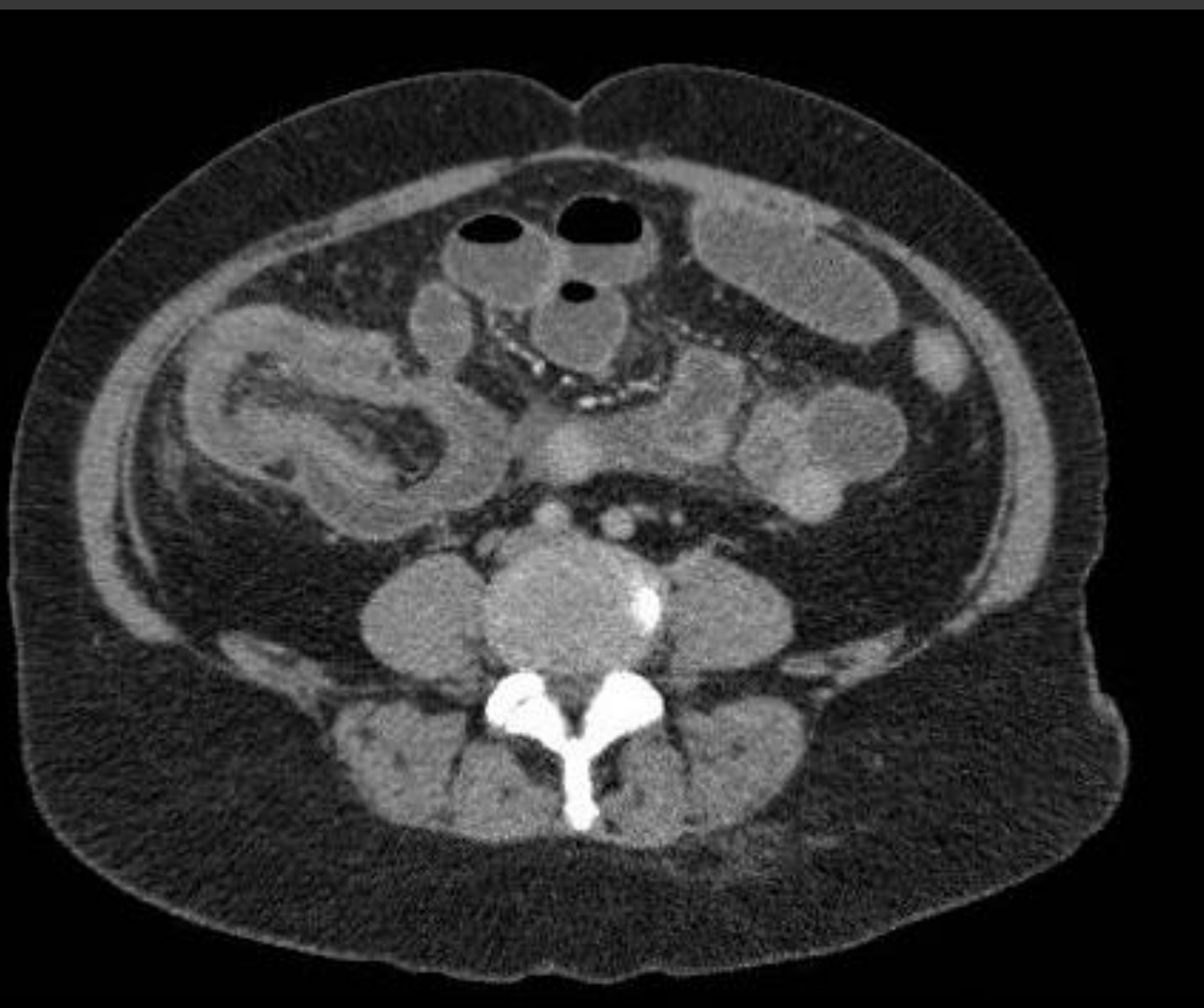
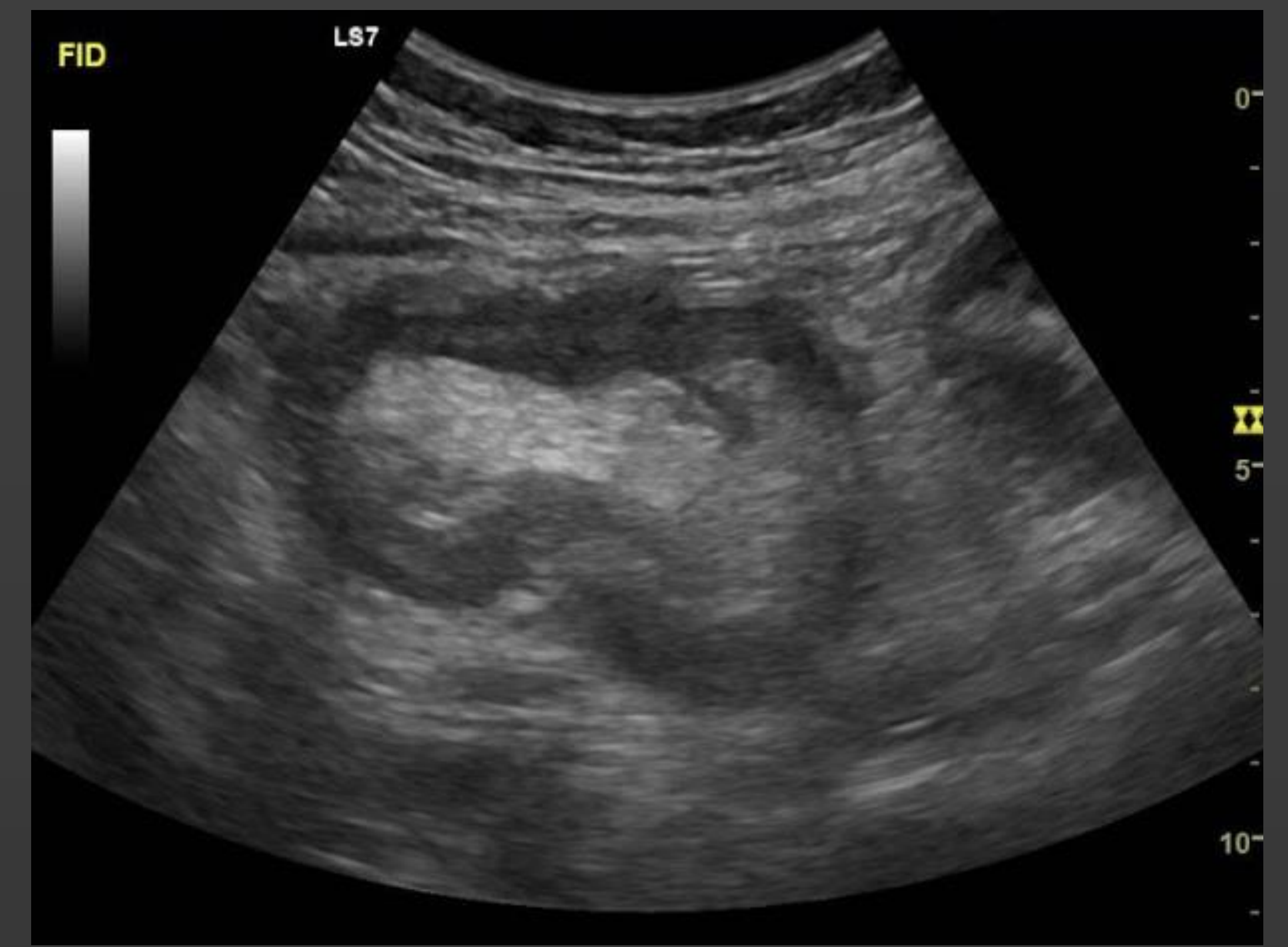

INTRODUCCIÓN

La intususcepción ocurre cuando un segmento del tracto gastrointestinal (asa invaginada) ingresa dentro de la siguiente porción del tubo digestivo (asa invaginante), ocluyendo parcial o totalmente la luz intestinal. La invaginación en adultos se reporta como una entidad rara, la edad media de presentación varía entre la sexta y séptima décadas de vida. Cuando existe una lesión orgánica endoluminal parcialmente móvil (pólipo o cuerpo extraño), ésta se propulsa con la onda peristáltica, e ingresa en la subsiguiente porción del intestino y por lo tanto provoca la invaginación. Esto es a lo que se llama “cabeza de invaginación”.

CASO CLÍNICO

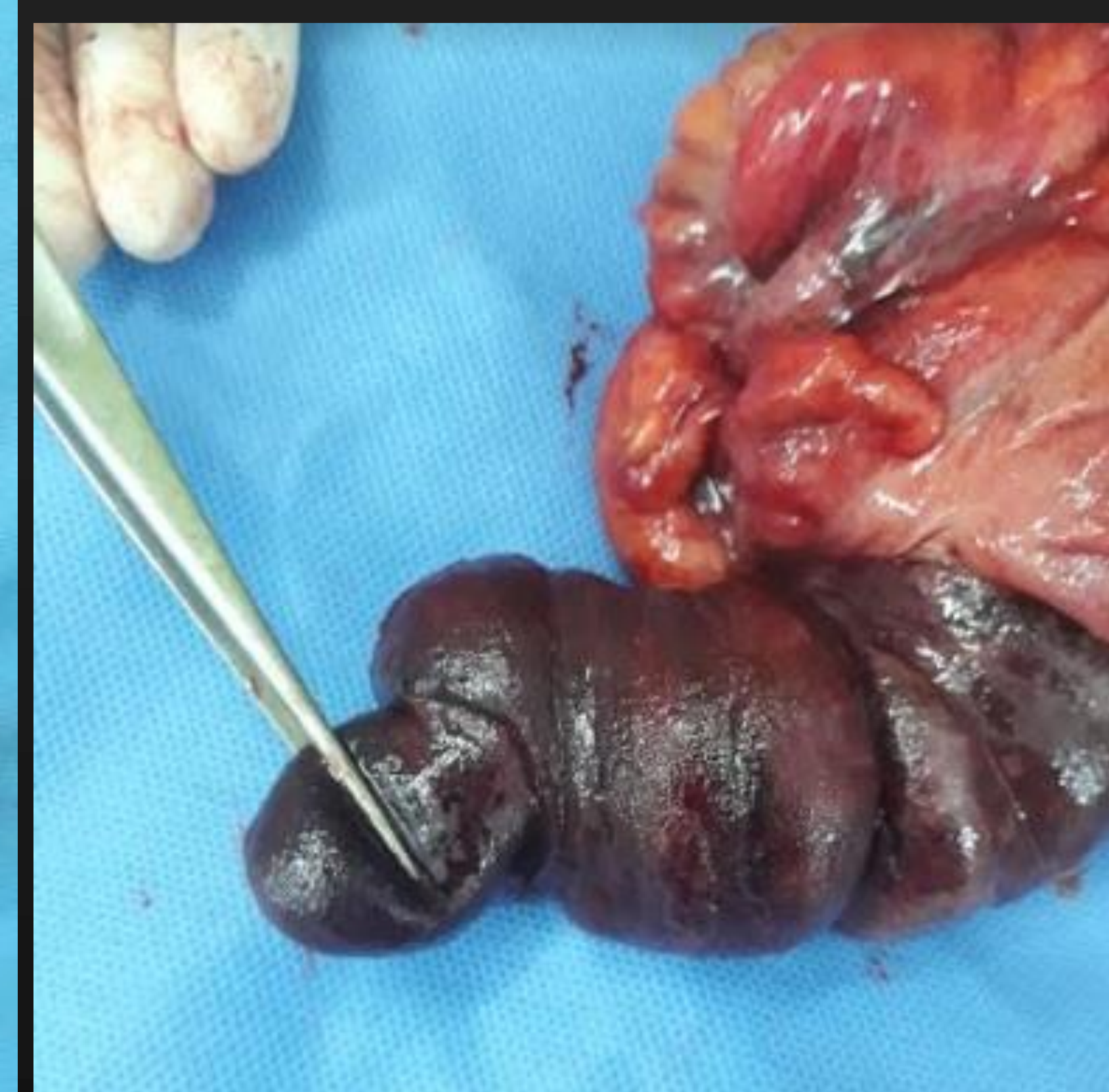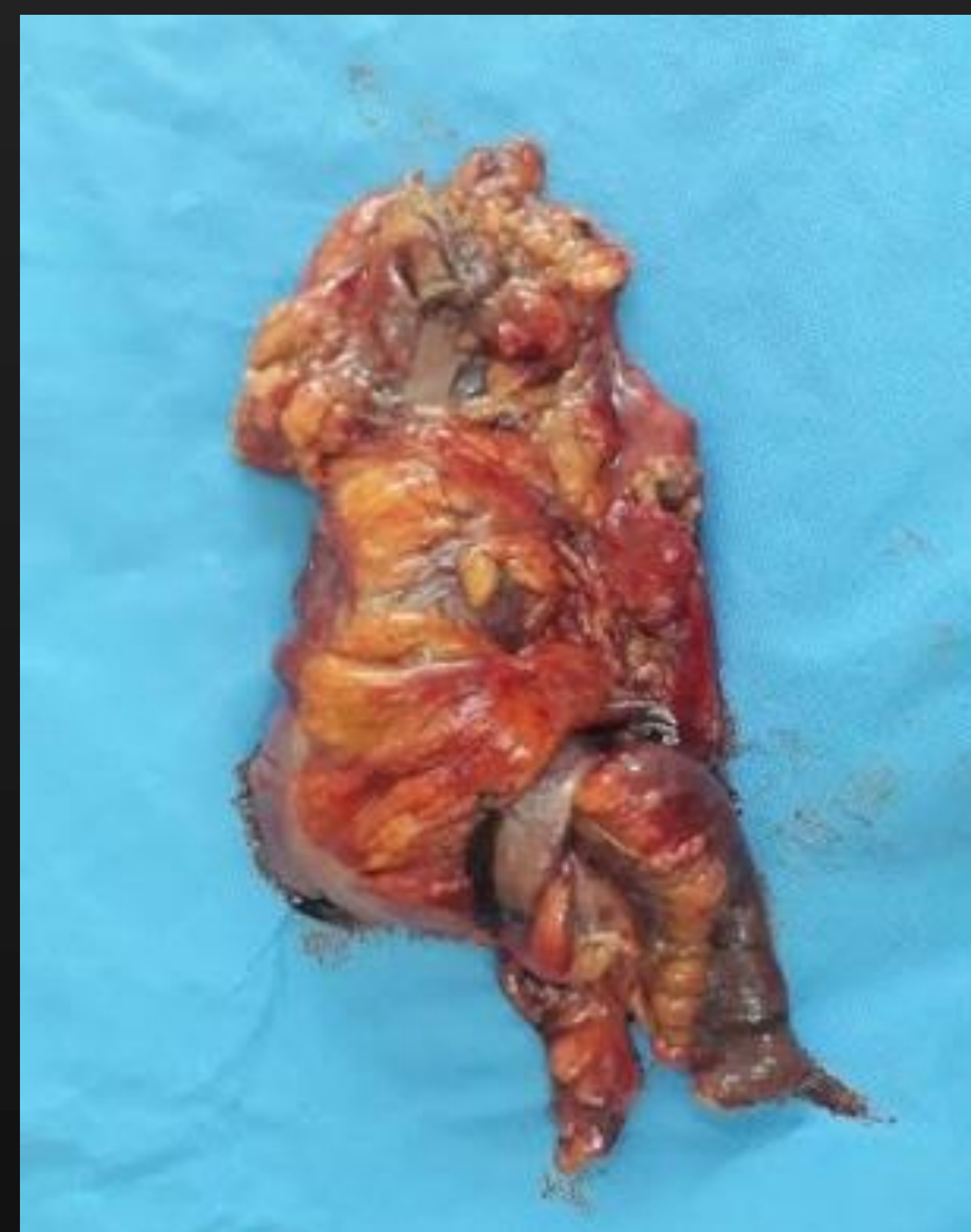Paciente femenina de 57 años, consulta por cuadro de 72 horas de evolución caracterizado por dolor abdominal tipo cólico, de intensidad 7-8/10, de ubicación en epigastrio con irradiación a fosa iliaca derecha. En las últimas 24 horas se asocia a vómitos alimenticios y luego biliosos y estreñimiento, refiere haber presentado 2 episodios de heces blandas con hilos de sangre.



Al examen clínico abdomen doloroso a la palpación en marco colónico y defensa a nivel epigastrio con ruidos hidroaéreos disminuidos. Se realiza ecografía que evidencia asa intestinal engrosada no móvil en fosa iliaca derecha, con contenido ecogénico en su interior, aspecto de “pseudoriñón”, asociada a líquido libre perihepático e interasa. Se realiza TAC abdomen con contraste EV informa invaginación ileo-cecal, siendo cabeza de la invaginación imagen nodular hipodensa de márgenes definidos interpretada como lipoma de la válvula (flecha roja). Proximal a dicho segmento se observa un franco cambio de calibre con dilatación y algunos niveles hidroaéreos de intestino delgado asociado a líquido libre perihepático e interasa.

Es valorada por servicio de cirugía general que indica laparoscopia exploradora de urgencia.

Se objetiva intususcepción de íleon terminal hacia el ciego y colon ascendente, imposible de reducir por maniobras de tracción. Por los hallazgos mencionados se decide realizar colectomía derecha. Se realiza apertura de pieza quirúrgica en quirófano que evidencia intususcepción de 15 cm aprox de íleon dentro del colon ascendente, a punto de partida de lesión submucosa de 4 cm aprox compatible con lipoma.



CONCLUSIÓN

La invaginación intestinal es una causa excepcional de obstrucción mecánica intestinal en el adulto, al contrario de lo que sucede en la infancia. Los estudios por imágenes han tomado un papel protagónico por su alta disponibilidad y permiten tomar rápidas decisiones, especialmente en los casos en que la clínica es inespecífica. La resección intestinal es la norma por la alta probabilidad de lesión maligna subyacente, especialmente en personas de edad avanzada.