



N° 487

**“ROL DE LA DIFUSION
PROPELLER EN EL
DIAGNÓSTICO Y
SEGUIMIENTO DEL
COLESTEATOMA”**

BIANCA GAMBACURTA

SABRINA MIRALLES

NANCY TORRES





OBJETIVOS DEL APRENDIZAJE:

- Valorar el aporte de la técnica de difusión propeller en el diagnóstico y seguimiento de colesteatomas





REVISION DEL TEMA:

- El colesteatoma es una lesión pseudotumoral benigna, formada por la acumulación de epitelio escamoso queratinizado dentro de las cavidades del oído medio, que puede presentar un comportamiento agresivo por su capacidad para destruir hueso y afectar al nervio facial, al oído interno o dar lugar a complicaciones intracraneales, por lo que el tratamiento electivo es la cirugía.





- Si bien La TC es el método de elección para el estudio inicial del oído medio, ya que muestra la extensión del tejido colesteatomatoso y permite detectar las erosiones óseas frecuentemente asociadas a esta patología, tiene, sin embargo, menor especificidad que la resonancia para distinguir entre diferentes alteraciones con densidad de partes blandas, tanto en el diagnóstico inicial como en el post quirúrgico .





- La RM permite caracterizar el tejido de partes blandas; si bien con las secuencias potenciadas en T2 Y T1 sin y con contraste se puede realizar diagnostico de colesteatoma, las secuencias de difusión con propeller aumentan su sensibilidad y especificidad para el diagnostico y evaluación de recidiva post quirúrgica diferenciándolo de otras entidades.





- La difusión se basa en el movimiento aleatorio (Browniano) de las moléculas de agua en los tejidos, proporciona información sobre la celularidad y la integridad de las membranas de los tejidos, sin embargo las técnicas de difusión eco-planares se encuentran con los inconvenientes de una menor resolución espacial y la presencia de artefactos por la proximidad del hueso.





- Con la introducción de secuencias no eco-planares, se minimiza en gran medida el segundo aspecto y mejora la resolución para la detección de lesiones más pequeñas.





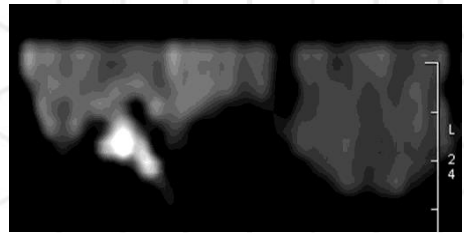
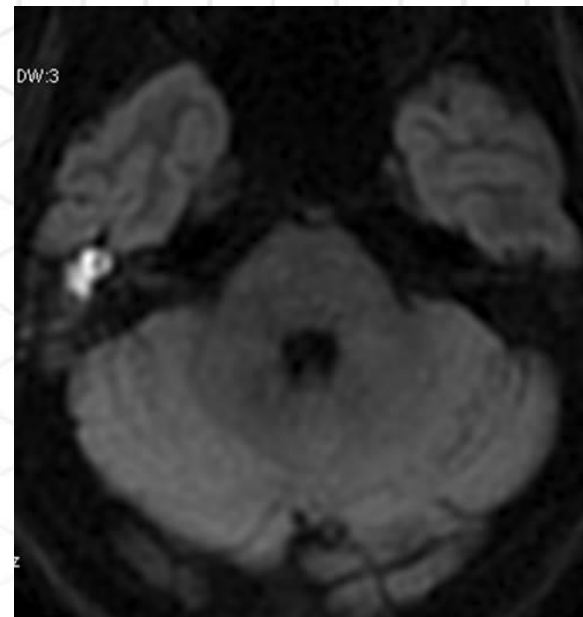
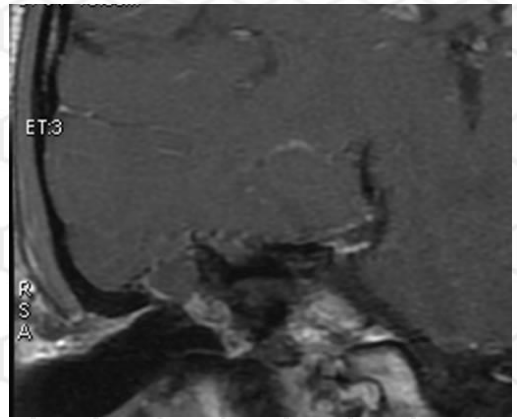
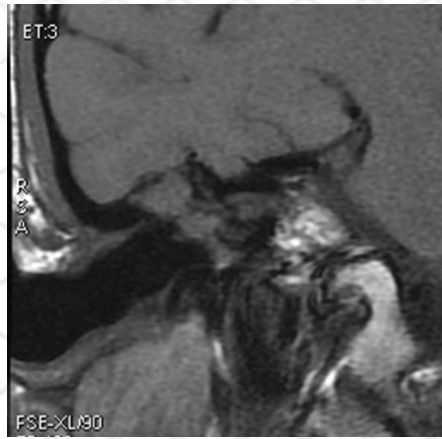
- Con la técnica PROPELLER (PeRiodically Overlapping Parallel Lines Enhanced Reconstruction), se obtienen planos axiales que en combinación con las secuencias coronales ponderadas en T1 o T2 identifican mejor la localización de las lesiones en el eje craneocaudal.
- Es una modalidad de adquisición radial rotatoria.
- Esta técnica permite una importante reducción de los artefactos de movimiento, proporcionando una mejora en la calidad de las imágenes





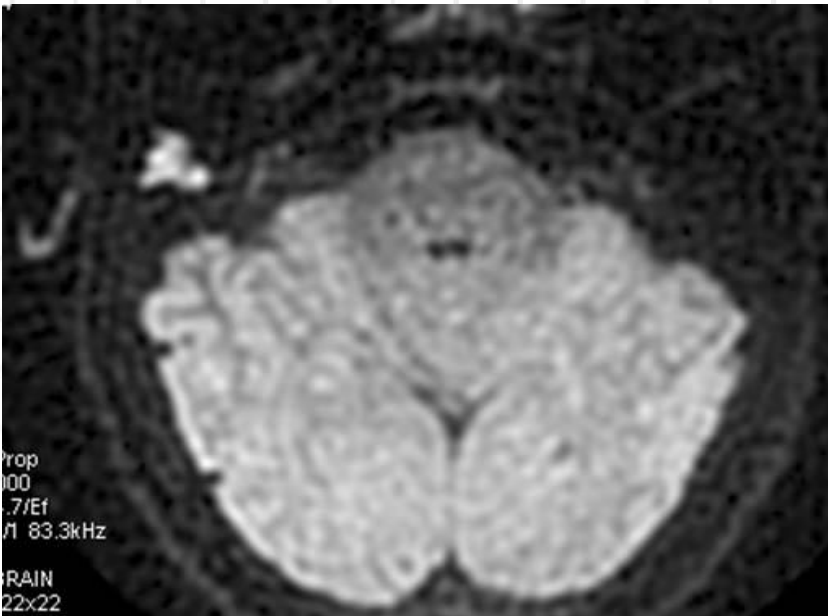
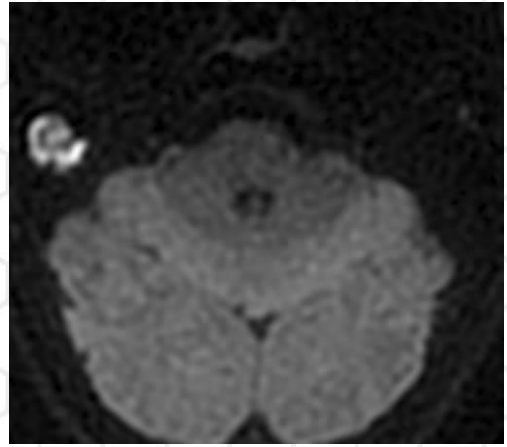
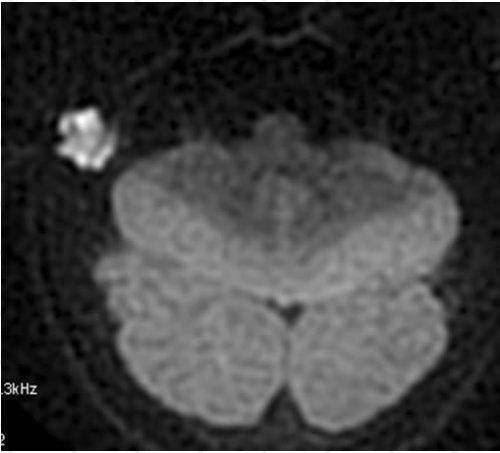
CASOS

- Varon de 19 años operado de colesteatoma. Hipoacusia derecha.



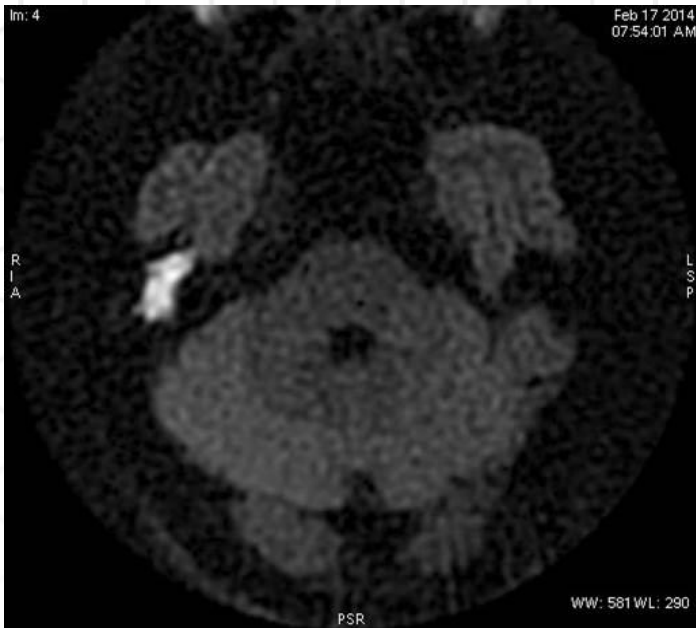
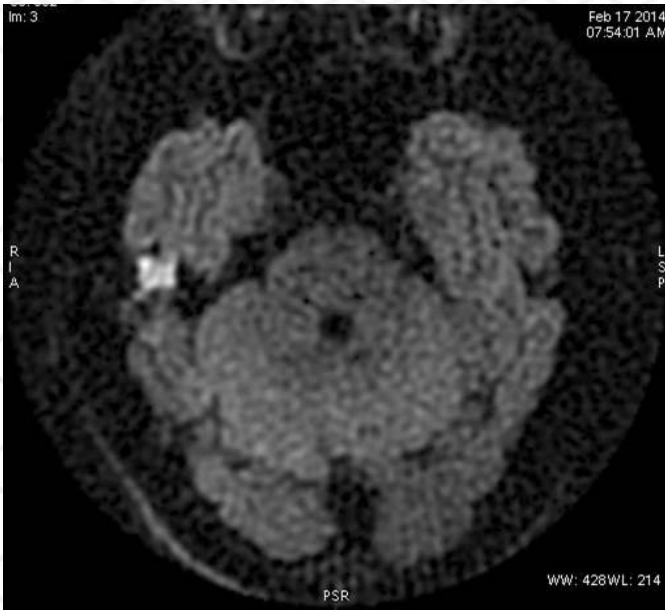
- Varon de 25 años con hipoacusia derecha.



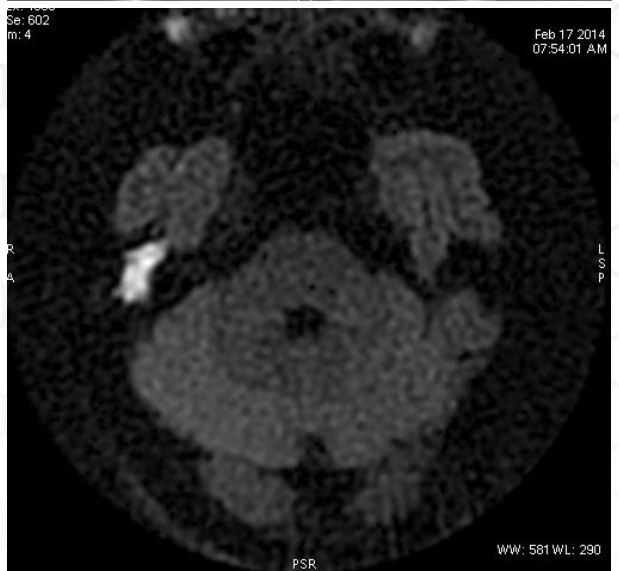
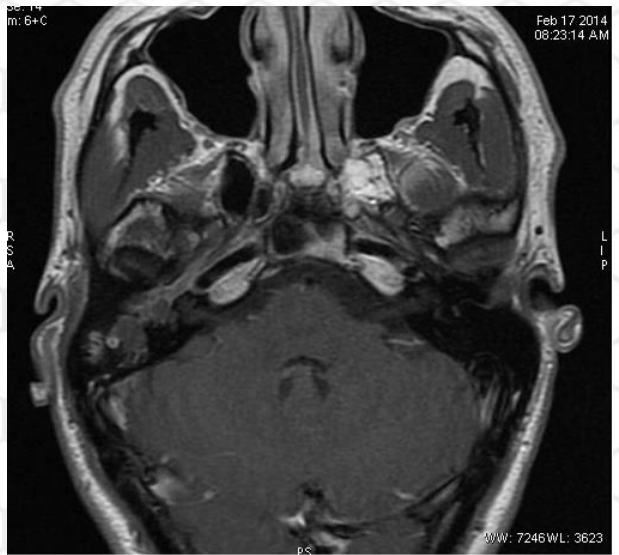
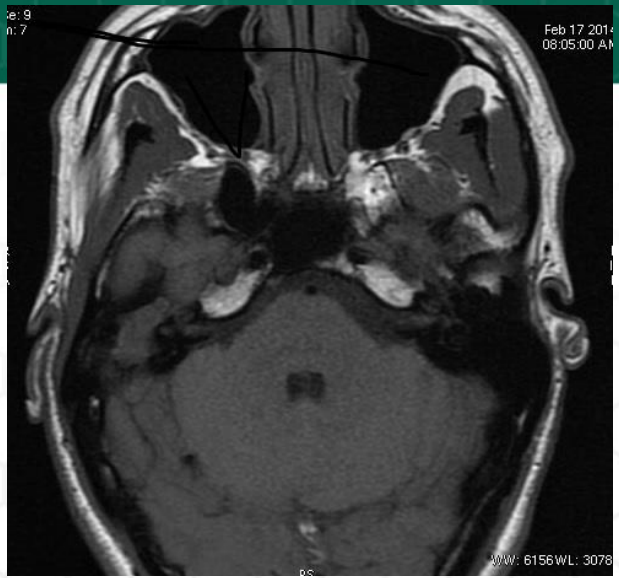- Hipoacusia derecha.





Hipoacusia derecha.





CONCLUSION:

- La RM es una herramienta útil en la detección tanto del colesteatoma primario como del resto-recidiva de colesteatoma, ya que aporta información y permite caracterizar mejor que la CT el tejido de partes blandas, sobre todo gracias a las secuencias con técnica de DIFUSION PROPELLER.





BIBLIOGRAFIA

- Neuroradiology of cholesteatomas .
K. Barath A.M. Huber, P. Stampfli ,Z.
Varga, S. Kollias.
- Detection of postoperative residual
cholesteatoma with Non-Echo-Planar
Diffusion-Weighted Magnetic
Resonance Imaging. B. De Foer, J.P.
Vercruysse, A. Bernaerts, F. Deckers,
M. Pouillon, T. Somers, J. Casselman,
E. Offeciers.
- Single-Shot, Turbo Spin-Echo,
Diffusión-Weighted Imaging versus
Spin-Echo-Planar, Diffusion-Weighted
Imaging in the Detection of Acquired
Middle Ear Cholesteatoma. B. De
Foer, J.P. Vercruysse, B. Pilet, J.
Michiels, R. Vertriest, M. Pouillon, T.
Somers, J.W. Casselman, E. Offeciers.
AJNR, Aug 2006.

