

**471**

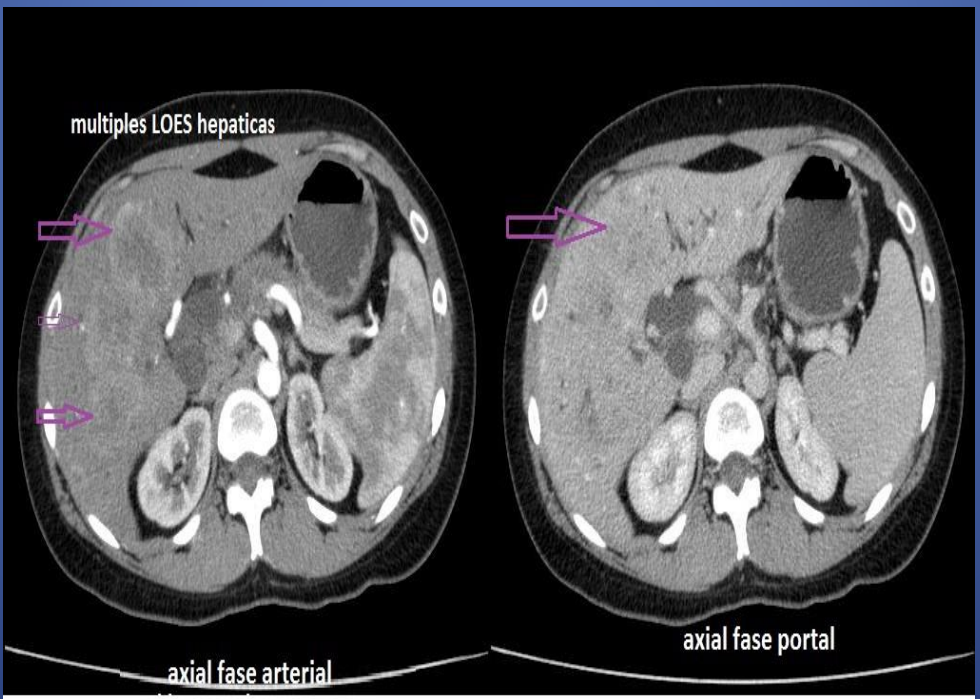
## **TUMOR PANCREATICO POCO FRECUENTE EN PACIENTE JOVEN**

Caso: Paciente de 30 años de edad, sin antecedentes de jerarquía consulta por dolor abdominal en epigastrio e hipocondrio derecho. Ante la detección de lesiones hepáticas por ecografía se solicita TC abdomen y pelvis.

Autores: Fontana Guillermina,  
Carcano Valeria, Slullitel Sabrina,  
Rovira Daniel, Quaranta Andres,  
Cacciarelli Lucas, Jamin Alexis.  
Sanatorio de la Mujer. Rosario,  
Santa Fe.

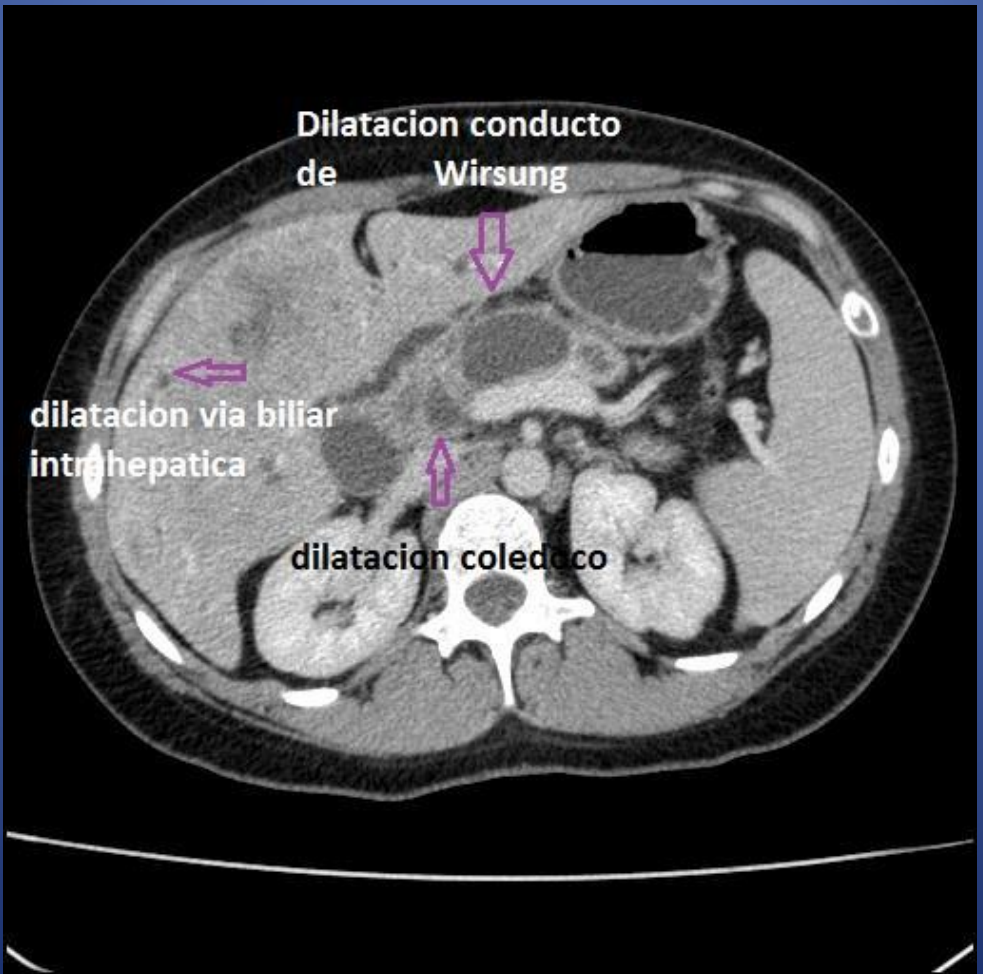
471

HALLAZGOS: El hígado presenta en ambos lóbulos, múltiples formaciones nodulares solidas, hipodensas, hipervasculares con el contraste endovenoso.



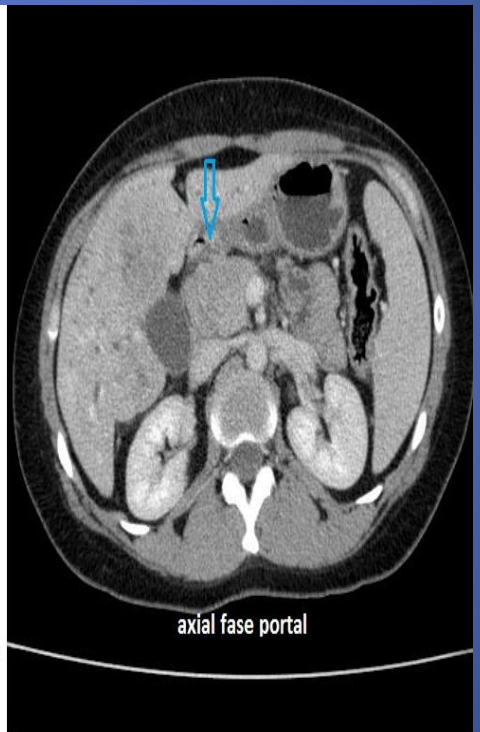
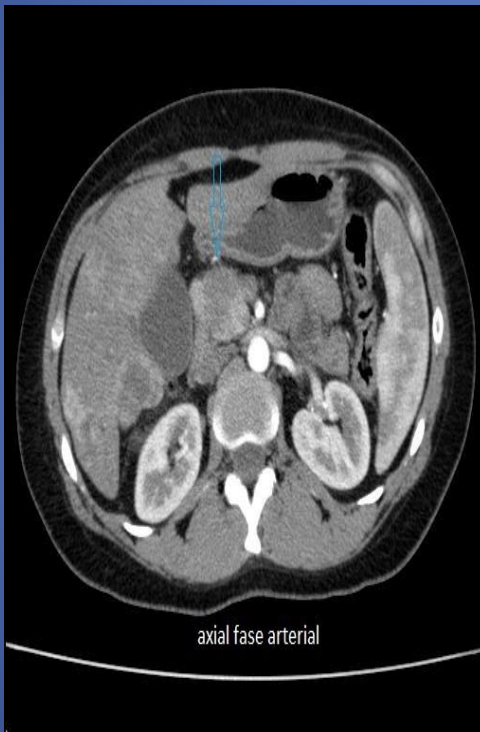
471

Dilatación de la vía biliar intra y extrahepática con stop súbito a nivel de la cabeza de páncreas. A nivel de la misma, se destaca la presencia de LOE. Marcada dilatación del conducto de Wirsung(18 mm de diámetro), con atrofia de la cola pancreática.



471

A nivel de la cabeza de pancreas, se destaca la presencia de LOE nodular solida hipodensa, hipervascular en fase arterial de 29 mm



# 471

Las neoplasias epiteliales del páncreas se clasifican en exocrinas y endocrinas.

La neoplasia mas frecuente es el adenocarcinoma, tumor exocrino.

Las neoplasias endocrinas, representan los tumores poco frecuente de páncreas, el 5%. Son tumores de crecimiento lento, de mejor pronostico en comparación al adenocarcinoma. Son importantes por su alta frecuencia de malignizar.

Se clasifican en funcionantes y no funcionantes. Los tumores funcionantes se manifiestan con síntomas secundarios a la hormona que producen.

Los no funcionantes dan clinica por compresión directa sobre estructuras vecinas, o por las metástasis, o son de diagnostico incidental. Su comportamiento silente, explica explica su gran tamaño al momento del diagnostico. (Mayor a 5mm). Los lugares mas frecuentes de aparición de metástasis son: hígado, ganglios linfáticos regionales, hueso, peritoneo y riñón.

La TC es el primer método que se realiza ante la sospecha, realizándose un estudio dinámico. Se caracterizan por realzar de forma marcada en fase arterial dada su rica vascularización, y en fase portal aparecen

hiper-isodensos respecto a la glándula. Los tumores de menor tamaño aparecen como lesiones solidas y homogéneas. Las de mayor tamaño pueden presentar áreas de degeneración quística (necrosis) y calcificaciones. En los malignos podemos encontrar signos de infiltración vascular, afección ganglionar y metástasis a distancia. Las metástasis y adenopatías, tienen el mismo comportamiento que el primario.

# 471

Un 30% de los tumores son hipovasculares, hipodensos respecto al páncreas, detectándose en fase portal. La RMN puede confirmar el tumor, siendo iso-hiperintensos en secuencias T2, e hipointensos en secuencias T1. Teniendo el mismo comportamiento con el gadolinio que con el yodo. Es importante considerar de los tumores endocrinos no funcionantes las siguientes características: -calcificación -ausencia de atrapamiento vascular -ausencia de necrosis central y de degeneración quística.

471

Si bien, en páncreas el adenocarcinoma es el tumor mas frecuente, es importante considerar los tumores pancreáticos endocrinos, dado su mejor pronostico. Por lo que es importante conocer su comportamiento en tomografía y resonancia. Así, como también, la posibilidad de obtener material para biopsia de las metástasis hepáticas con punción guiada bajo TAC.