



TRABAJO Nº 0450

SITUS INVERSUS TOTALIS: A PROPÓSITO DE UN CASO

Autores:

Rafael FUENZALIDA, Cristian

Rubén FERREYRA, Francisco José DI BLASI,

Facundo Martín ACST, Santiago

Carlos NEIRA, Miguel GASPAS, María

Victoria MIRANDA

Hospital Militar Central – H Gral 601

PRESENTACIÓN

Paciente femenino de 72 años que consulta al servicio de guardia médica, por dolor epigástrico inespecífico.

Dentro de los estudios de rutina se realiza un electrocardiograma donde se evidencia la inversión en las ondas P y QRS.

Dado que la paciente se mostraba asintomática y no presentaba antecedentes de relevancia, se decide repetir nuevamente el estudio con distinto equipamiento, que al obtener el mismo resultado se descarta la posibilidad de un error de técnica o interpretación electrocardiográfica.

Se plantea el diagnóstico de Síndrome de Heterotaxia.

HALLAZGOS IMAGENÓLOGICOS

Se realiza Rx tórax frente, evidenciándose silueta cardiaca, botón y aorta elongada a derecha, así como también cámara gástrica a derecha y opacidad en hemiabdomen superior izquierdo compatible con la silueta hepática.

A continuación, una vez confirmado la heterotaxia visceral se realiza tomografía de abdomen y pelvis con contraste evidenciándose un Situs Inversus Totalis y tenues cambios tomodensitométricos a nivel de la raíz del mesenterio que se atribuyeron a fenómenos de paniculitis.

DISCUSIÓN

El diagnóstico de Situs Inversus es una de las presentaciones de la heterotaxia visceral, donde existe una transposición de los órganos.

El Situs Solitus es la presentación anatómica habitual de la mayoría de la población.

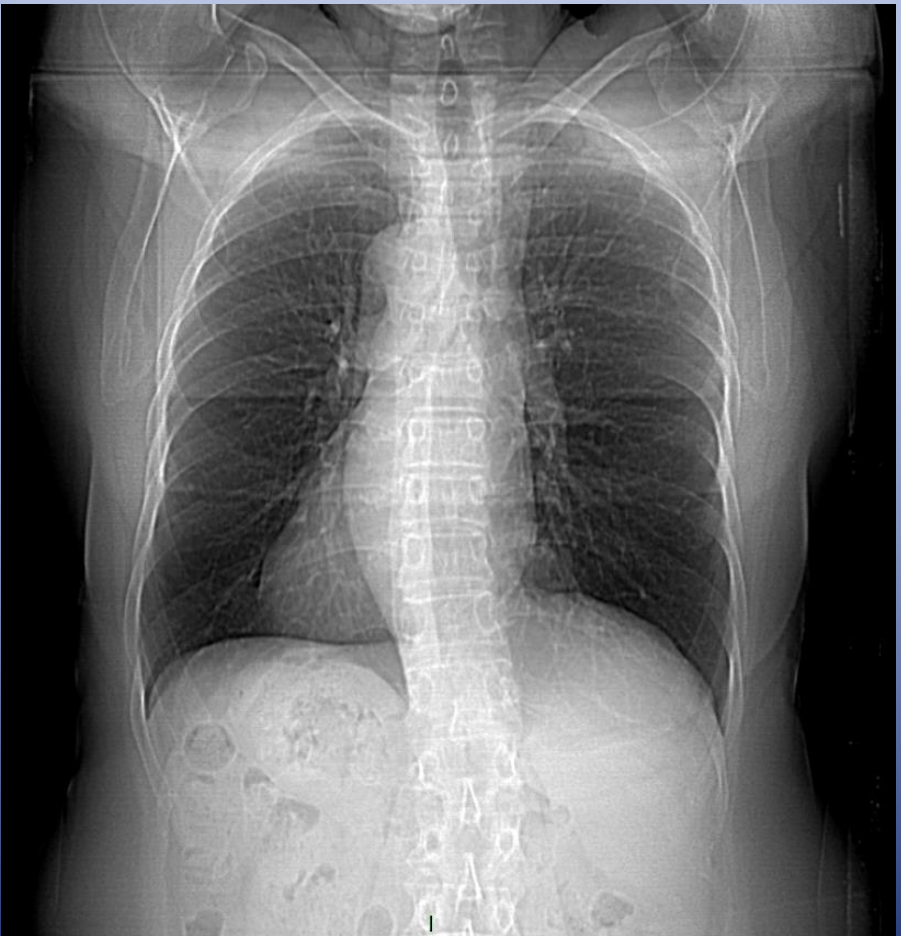El Situs Inversus es la imagen en espejo del Situs Solitus, caracterizada principalmente por la presencia de hígado a la izquierda y bazo, ápex cardiaco y cámara gástrica a derecha.

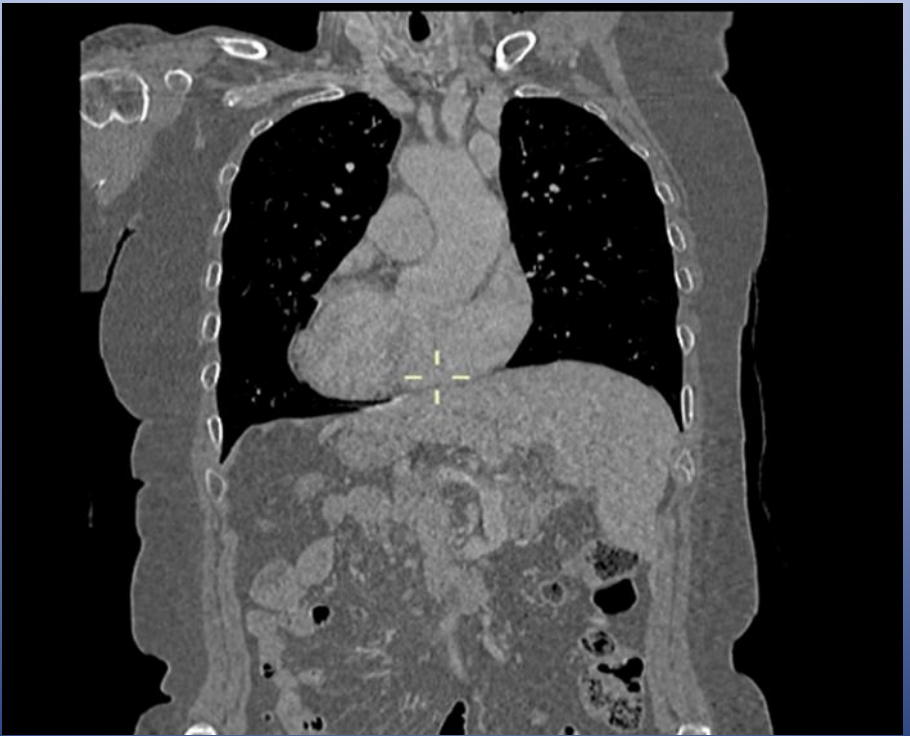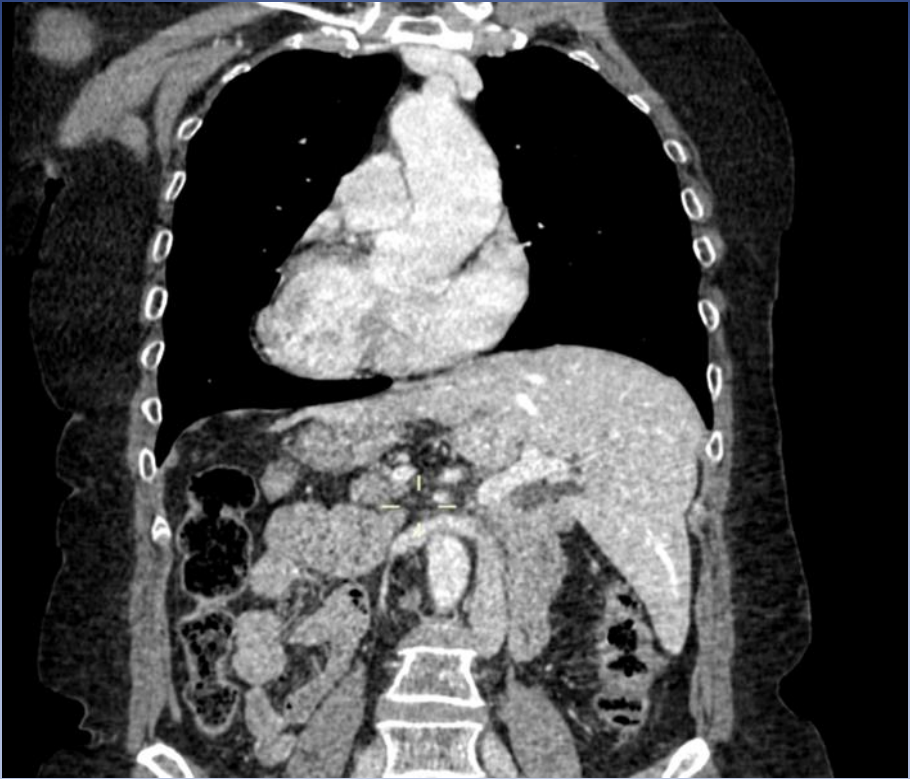
También se mencionan como variantes el Situs Ambiguos y el Isomerismo visceral que son la presentación anárquica y la alineación en la línea media de los órganos, respectivamente.

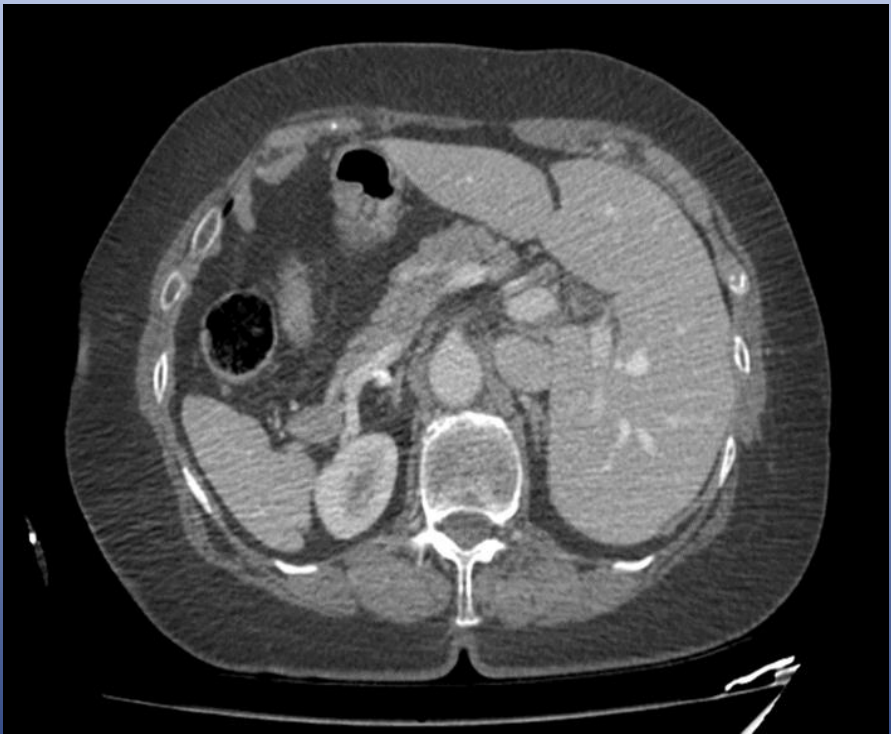
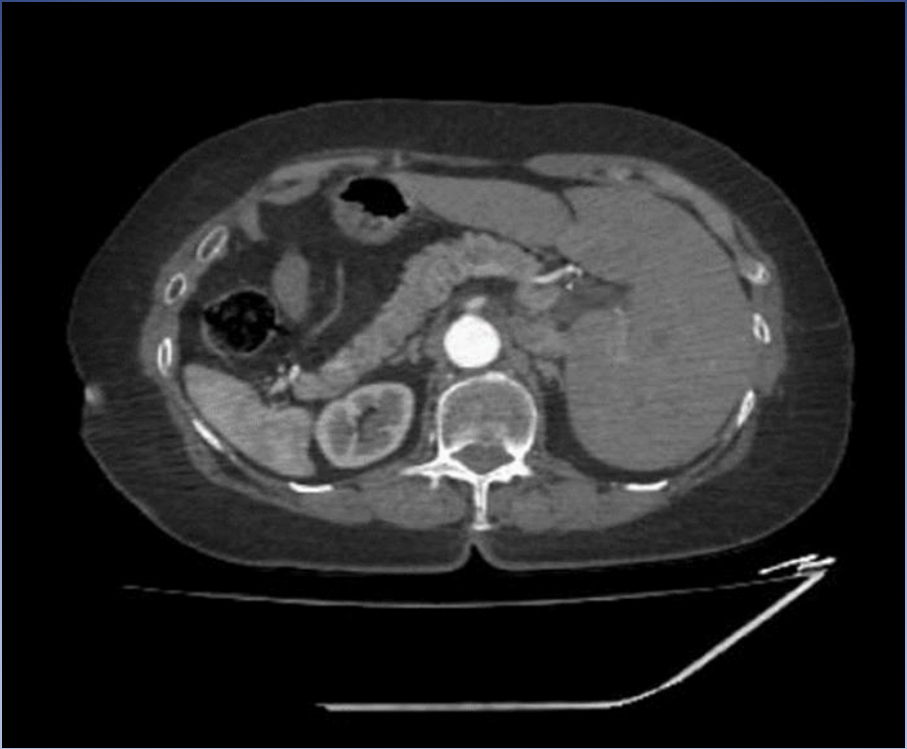
Se diferencia de la dextrocardia ya que las cavidades cardiacas y los grandes vasos también se encuentran invertidos en el Situs Solitus.

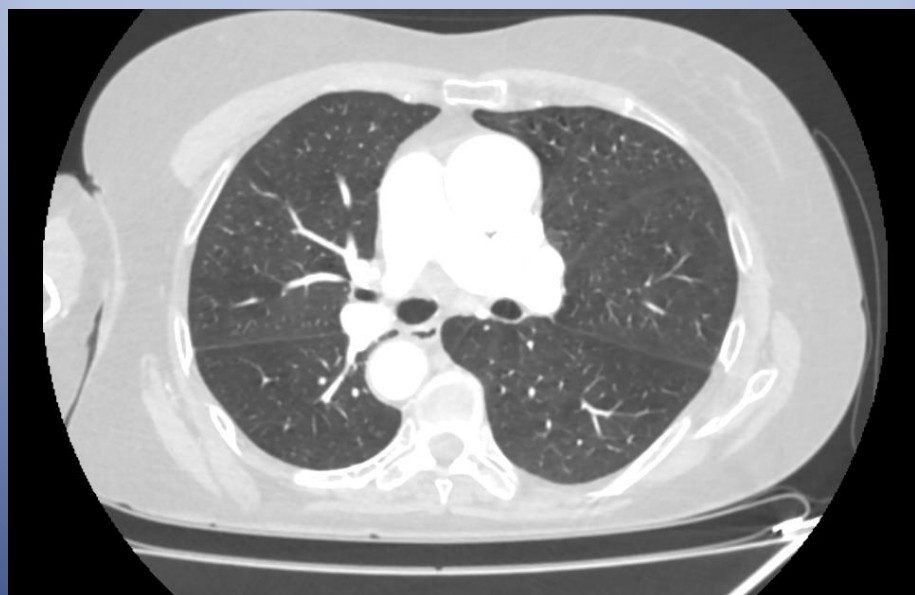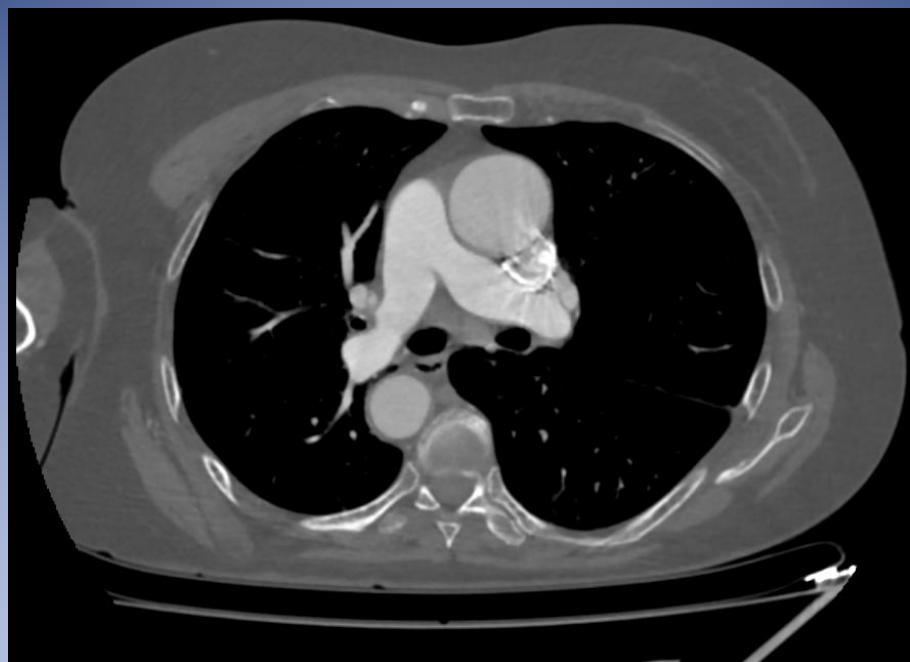Puede acompañarse de malformaciones esplénicas y cardiacas que rápidamente generan clínica y son diagnosticados.

Sin embargo, al no acompañarse de estas alteraciones suelen ser asintomáticos, siendo diagnosticados de forma incidental.









CONCLUSIÓN

El Situs Inversus es una patología infrecuente que generalmente se diagnostica de forma incidental ya que, salvo que se acompañe de alteraciones esplénicas o cardíacas, la misma es asintomática.

