

N° 426

DIAGNÓSTICO DE TROMBOSIS DE VENA OVÁRICA

Autores: Altamirano
Lucía, Franciulli Amparo,
Herlein Mildreda, Müller
Úrsula

HIG Dr. José Penna
Bahía Blanca

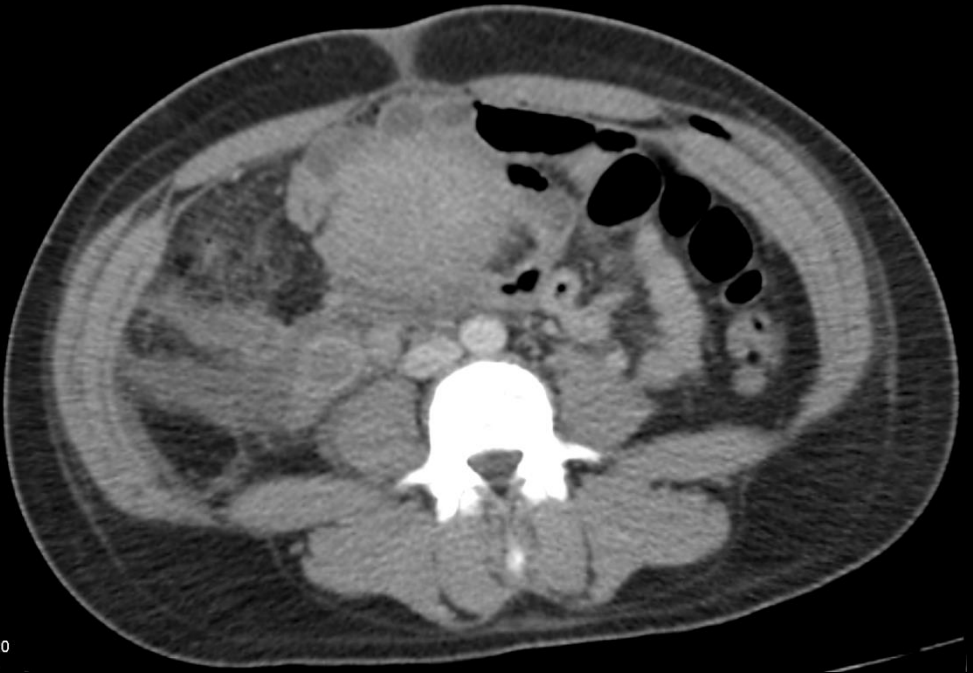


Presentación del caso clínico

Paciente de 16 años con dolor en FID y fiebre en el puerperio inmediato, se interpreta como endometritis e inicia tratamiento ATB. Continúa con la misma sintomatología y se realiza ecografía donde se evidencia imagen heterogénea en FID con rarefacción de la grasa regional. Se solicita RMN de pelvis la cual no aclara el diagnóstico por lo que se solicita una TC con contraste en la que se informa trombosis ovárica derecha (TVO).

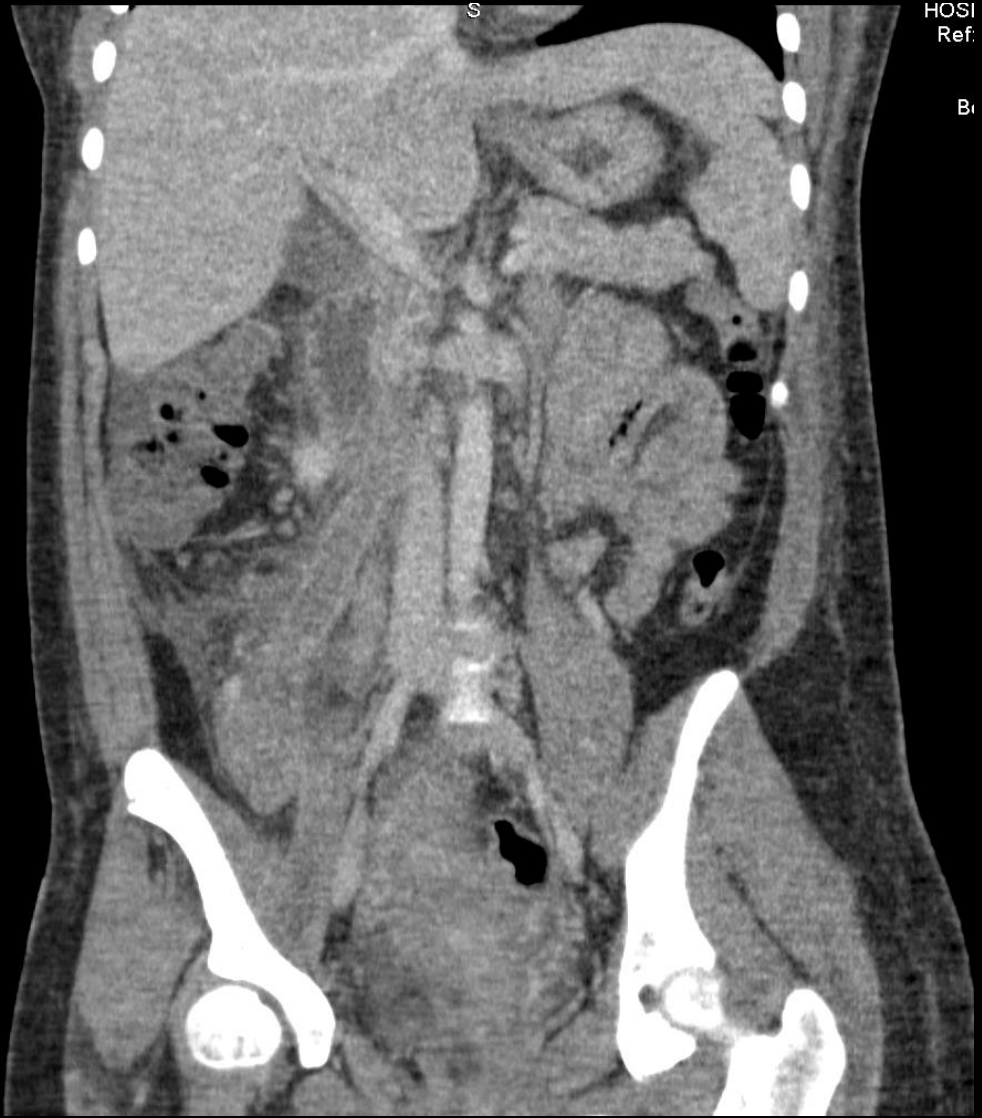Hallazgos imagenológicos

- TC de abdomen y pelvis: se evidencia trombosis de vena ovárica derecha asociada a formación heterogénea en región anexial derecha.
- RMN de pelvis: en FID se evidencia una formación de 55x41 mm heterogénea, con realce periférico y rarefacción de la grasa adyacente asociado a una imagen tubular que discurre hacia retroperitoneo de 18 mm con realce parietal y circulación colateral, podría corresponder a estructura vascular no lográndose precisar su origen dado que se encuentra más allá de los límites del estudio.



20

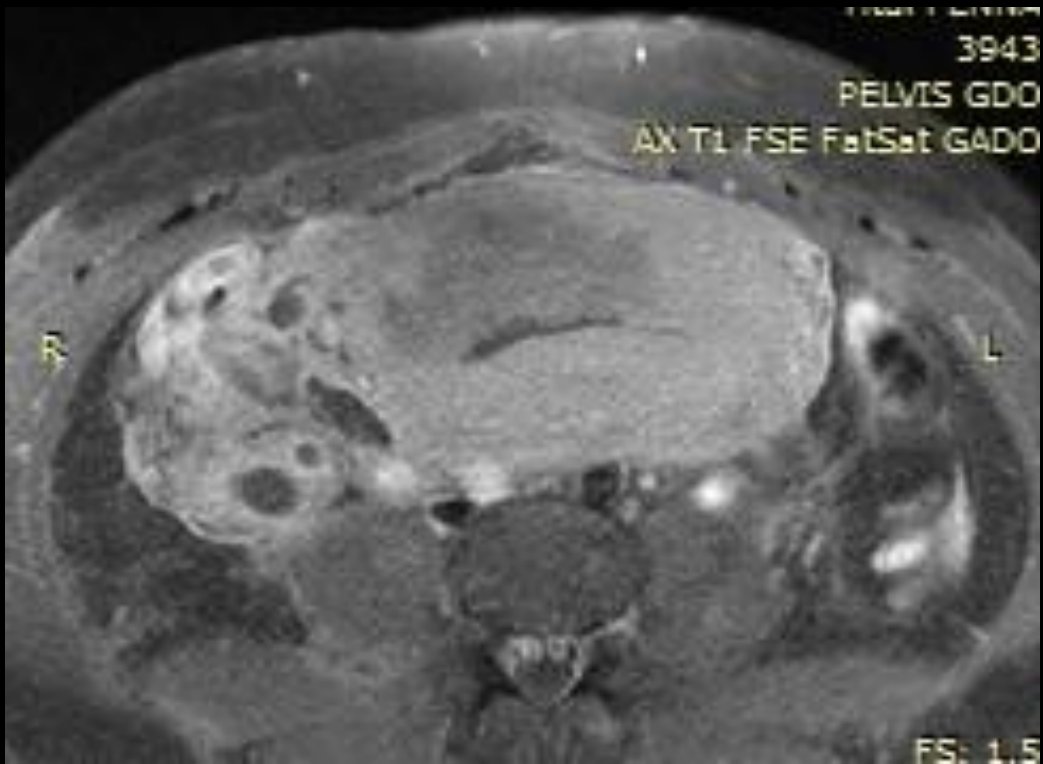
TC AXIAL



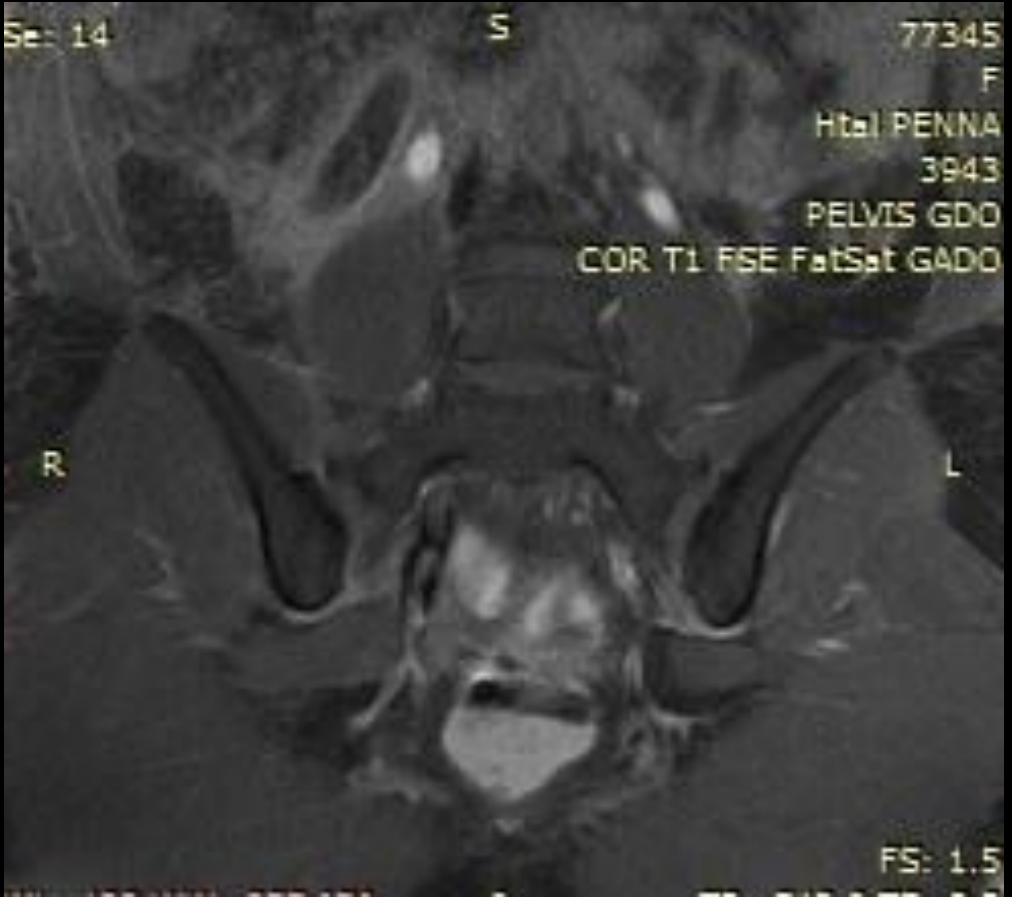HOSI
Ref:

B:

TC CORONAL



**RM AXIAL
T1 FSE CON SATURACIÓN GRASA Y
GADOLINIO**



**RM CORONAL
T1 FSE CON SATURACIÓN
GRASA Y GADOLINIO**

Discusión

La TVO es una rara y grave complicación del puerperio. Su incidencia es de 0.05-0.18% y en el 80% de los casos se localiza en la vena ovárica derecha siendo bilateral en el 14%. Se basa en la tríada de Virchow (hipercoagulabilidad, estasis venosa y traumatismo endotelial) que ocurre más frecuentemente durante el embarazo y el puerperio. Puede llevar a complicaciones como TEP (25%) y tiene una tasa de mortalidad del 5%.

Los síntomas más frecuentes son fiebre, dolor pélvico y masa abdominal palpable. Debido a los signos y síntomas inespecíficos se puede arribar a un diagnóstico y tratamiento incorrectos sin mejora en las primeras 48 hs. Por esto es importante incluir a la TVO en el diagnóstico diferencial de fiebre puerperal, sobre todo si no hay respuesta al tratamiento ATB.

Conclusión

- Las técnicas de imagen permiten diagnosticar esta afección con una sensibilidad alta (TC del 100% y RM del 92%).
- A partir de este caso revisamos la bibliografía y podemos concluir que la TC con contraste EV es el método de elección ante dolor abdominal y fiebre en el puerperio inmediato con sospecha TVO.