

# EVALUACIÓN TOMOGRÁFICA POSTOPERATORIA DE MATERIAL DE ARTRODESIS CON TORNILLOS PEDICULARES TORÁCICOS.

Unidad de Diagnóstico Precoz (UDP) Doctor Horacio Argentino Dupuy . Escobar, Bs As-Argentina.

Autores: Tcholakian L., Jusid J., Abramzon F.

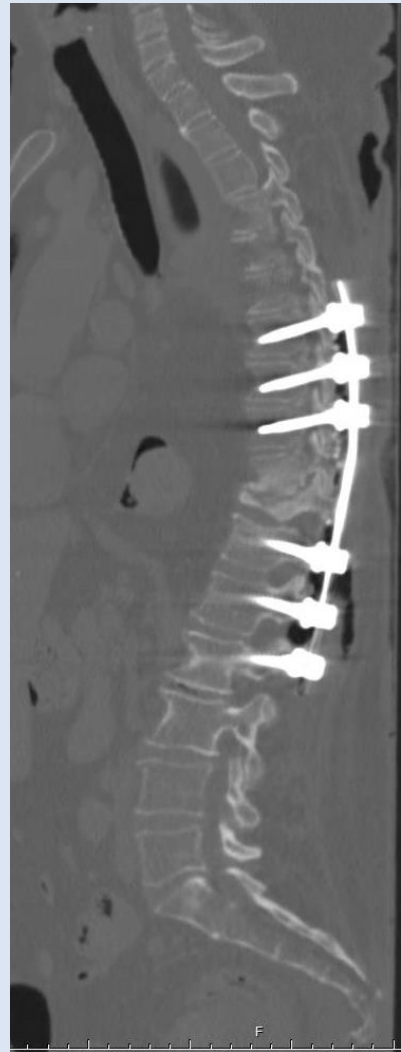## OBJETIVOS

Describir la utilidad de la tomografía computada (TC) en la evaluación del material de fijación de columna torácica con tornillos pediculares.

## REVISIÓN DEL TEMA

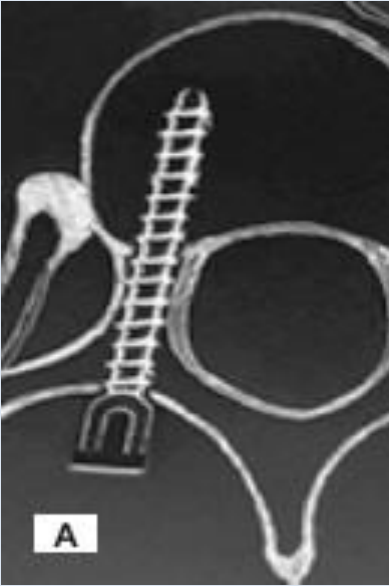
Existen varias técnicas de instrumentación posterior de la columna torácica, entre las cuales es de elección la utilización de tornillos transpediculares, debido a que presenta como ventaja mayor poder de corrección tridimensional, aumento en la estabilidad y menor incidencia de pseudoartrosis.

No obstante, aquellos mal colocados presentan riesgos potenciales con posibles complicaciones neurovasculares, dada la cercanía con dichas estructuras. En base a esto, y dada la mayor resolución y definición del tejido óseo, la TC es de elección en la valoración de estos pacientes.

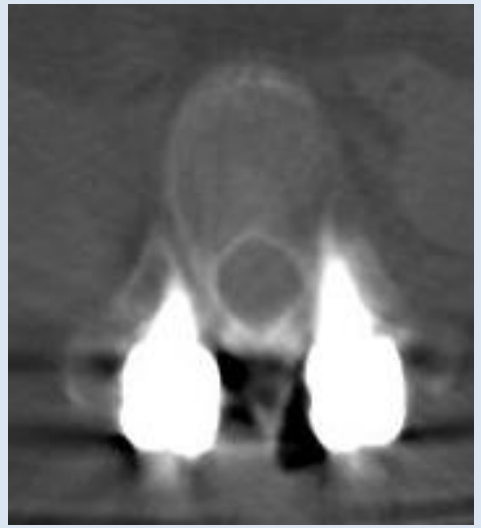


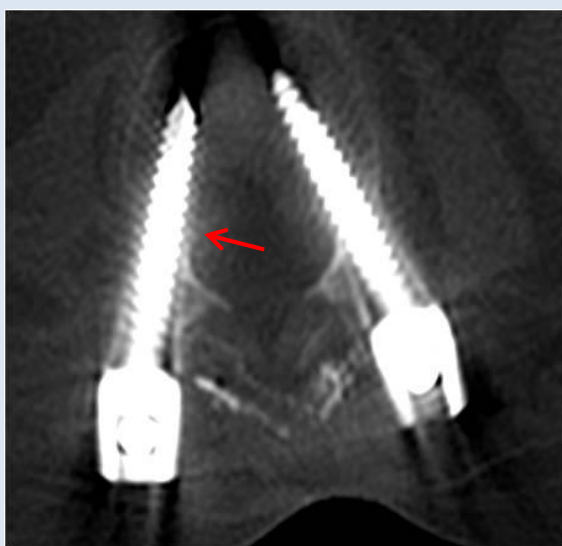
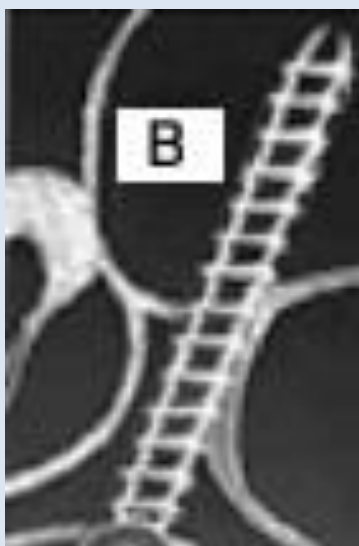
La posición de los tornillos pediculares torácicos se clasifica en base al trabajo de Bride Upendra del grupo All India Institute of Medical Sciences (AIIMS), que los divide en:

**TIPO I: COLOCACIÓN ACEPTABLE**

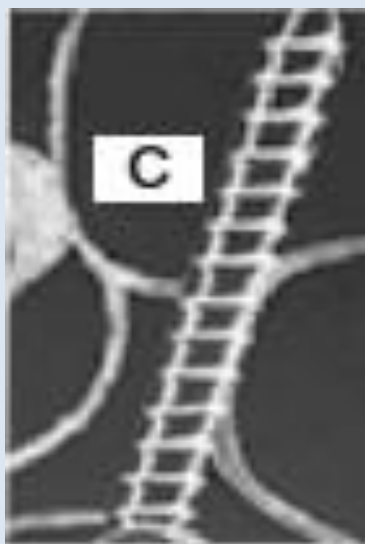
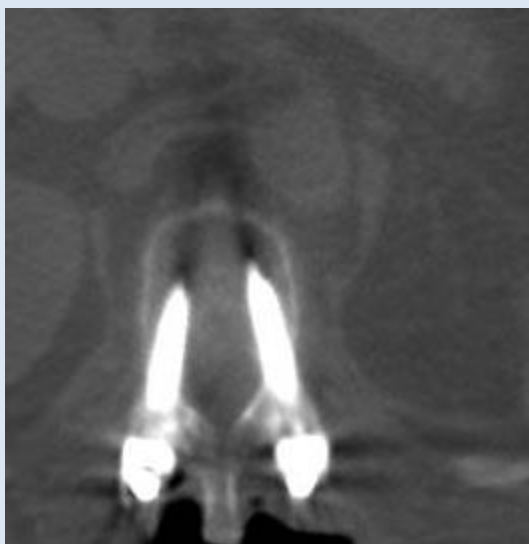


A - El tornillo se encuentra completamente incluido dentro del pedículo.

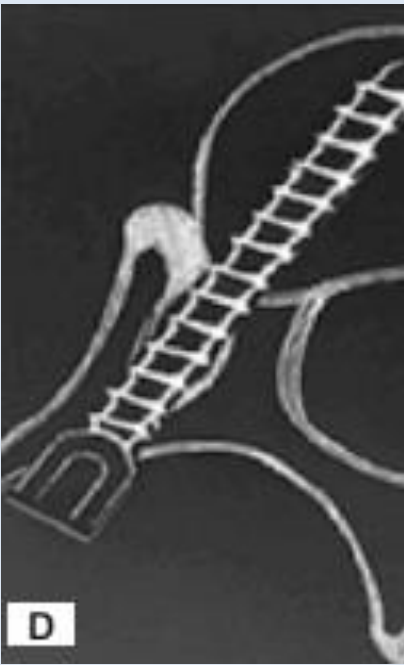



B - El tornillo se encuentra perforando alguna cortical del pedículo, pero aún se mantiene contenido en él.

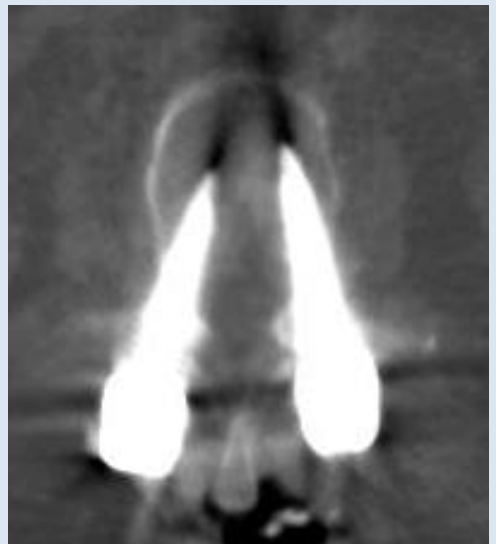
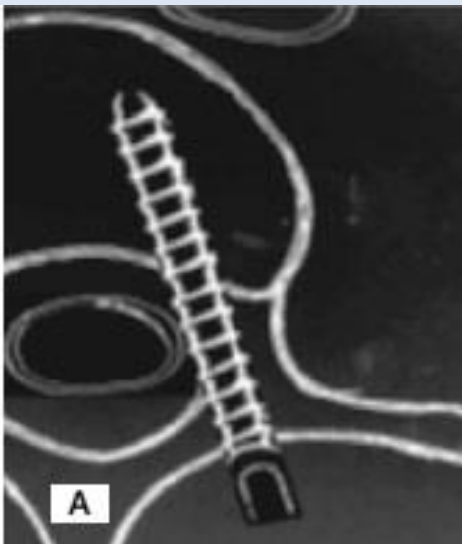


C - El tornillo penetra menos de 2 mm a través de la cortical pedicular.


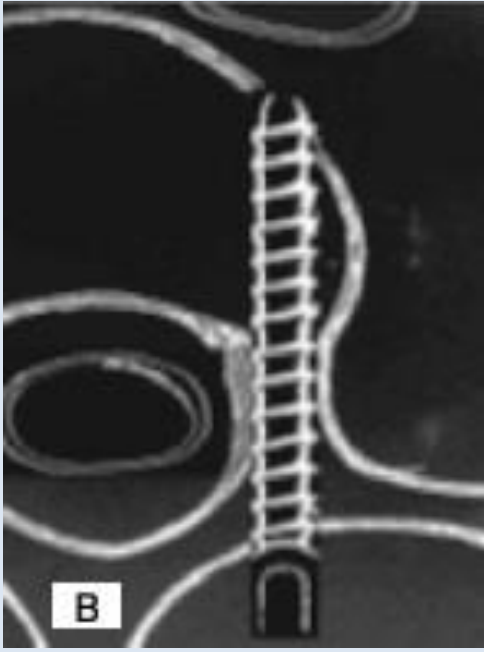


D - el tornillo se encuentra en la unidad costo-vertebral.

**TIPO II: COLOCACIÓN INACEPTABLE:** Son aquellos que no corresponden al Tipo I y que no manifiestan signos de complicación neurovascular.

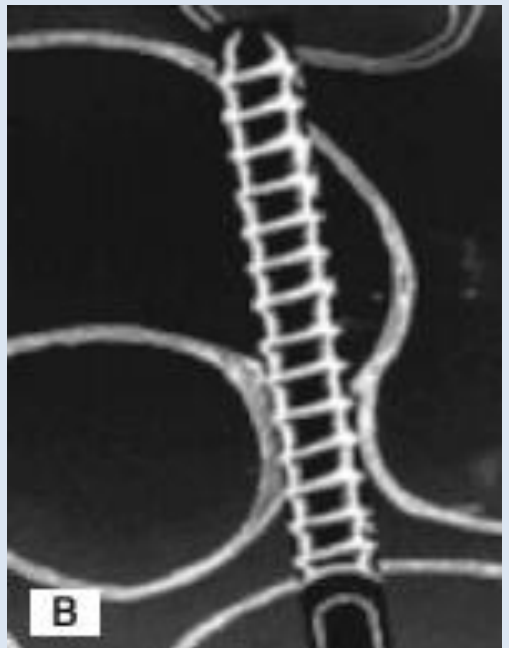
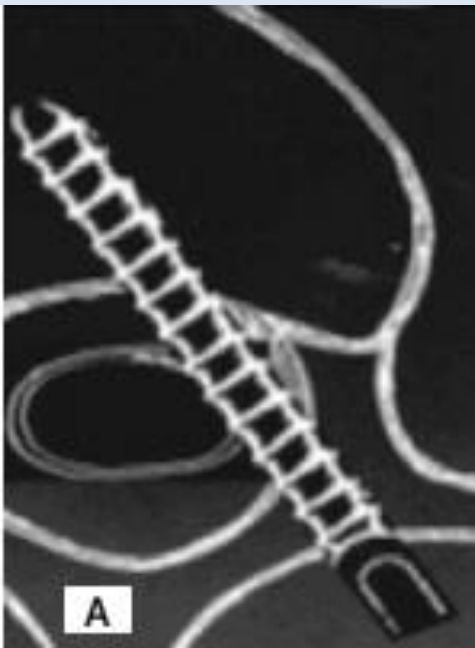


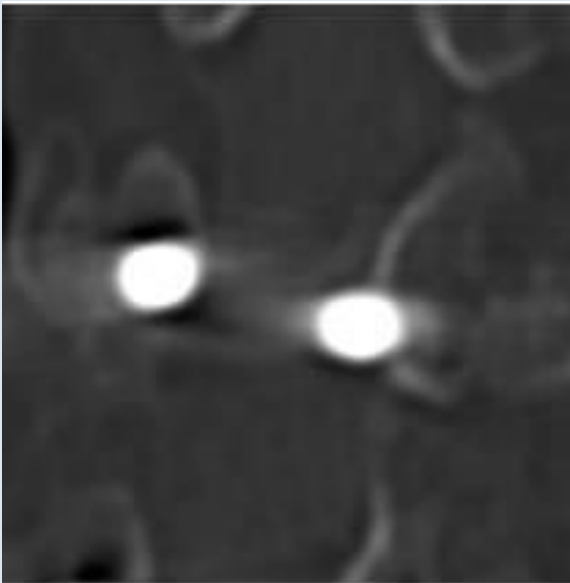
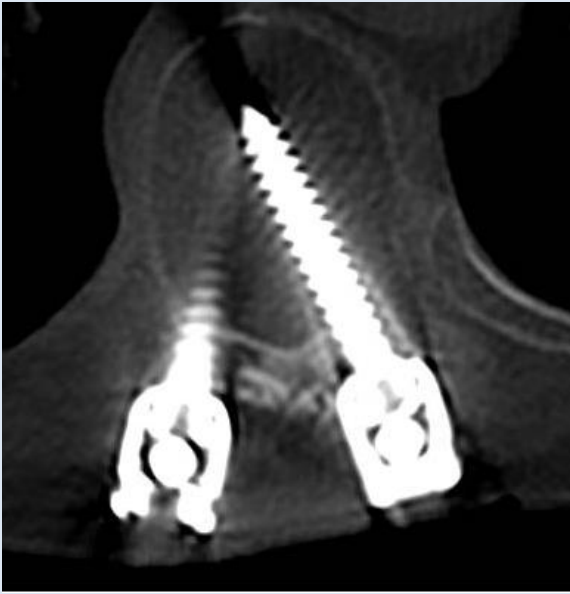El tornillo perfora mas de 2 mm la cortical del pedículo, hacia el canal medular, sin generar sintomatología.



El tornillo perfora la cara anterior, sin asociarse a lesión vascular.

**TIPO III:** son los que producen lesión neurovascular. Lesión medular, cuando el tornillo se proyecta hacia el canal medular y/o vascular , cuando se extiende mas allá de la cortical hacia anterior.





Cortes axiales y coronales que evidencian desplazamiento del material de artrodesis hacia el canal medular, generando sintomatología neurológica.

Cabe mencionar que este método también permite evaluar posible aflojamiento del material de fijación, en donde se observa un área de hipodensidad a su alrededor de más de 2 mm de grosor.

## **CONCLUSIÓN**

La tomografía computada resulta el método de elección en la evaluación de los pacientes que han sido intervenidos quirúrgicamente con material de fijación con tornillos pediculares, aportando información tanto del correcto posicionamiento de los mismos como así también de posible aflojamiento del material.

## **BIOGRAFÍA**

• **Control radiografico postoperatorio de la instrumentacion con tornillos pediculares toracicos en la escoliosis idiopática del adolescente.** Pablo Fiorillo, Hernan Hector Demonti.

• **Aplicación de tornillos transpediculares en la columna torácica: Descripción de la zona de seguridad según los hallazgos anatómicos en la población colombiana.** Dr. Cnel. Fernando Torres Romero, Dr. Cristian Alberto Rojas Herrera, Dr. Leonardo José Jaimes Sepúlveda, Dr. Fernando Alvarado Gómez, Dr. Osmar Corona Núñez, Dr. Gabriel Fernando Fletscher Covaleda.

• **Uso de tornillos transpediculares en el tratamiento de la inestabilidad espinal.** Carlos Roberto Contreras, Jorge Eduardo Ortega, Ena Isabel Miller, Francisco López.