

RUPTURA DE TUMOR DE WILMS, POSTRAUMÁTICA. REPORTE DE CASO.

Autores: Almeida V., Monte M., Afione C.

PRESENTACION DE CASO:

Niño de 2 años y 8 meses, sin antecedentes de importancia, los padres refieren trauma abdominal cerrado tras caída de propia altura, luego se agrega dolor abdominal, fiebre y vómitos. Consulta en un hospital donde diagnostican imagen sólida heterogénea en riñón izquierdo asociado a hematoma perirrenal y descenso del hematocrito, por lo que es derivado a esta institución. Aquí se diagnóstica tumor de wilms con ruptura renal por la alta sospecha clínica y los hallazgos imagenológicos.

HALLAZGOS IMAGENOLÓGICOS:

Ecografía (Fig 1): riñón izquierdo aumentado de tamaño a expensas de formación heterogénea de 71 x 45 mm, sin señal doppler.

Tomografía computada (Fig 2): En riñón izquierdo se observa formación heterogénea redondeada con zonas espontáneamente hiperdensas, acompañada con alteración de los planos grasos y hematoma perirrenal.

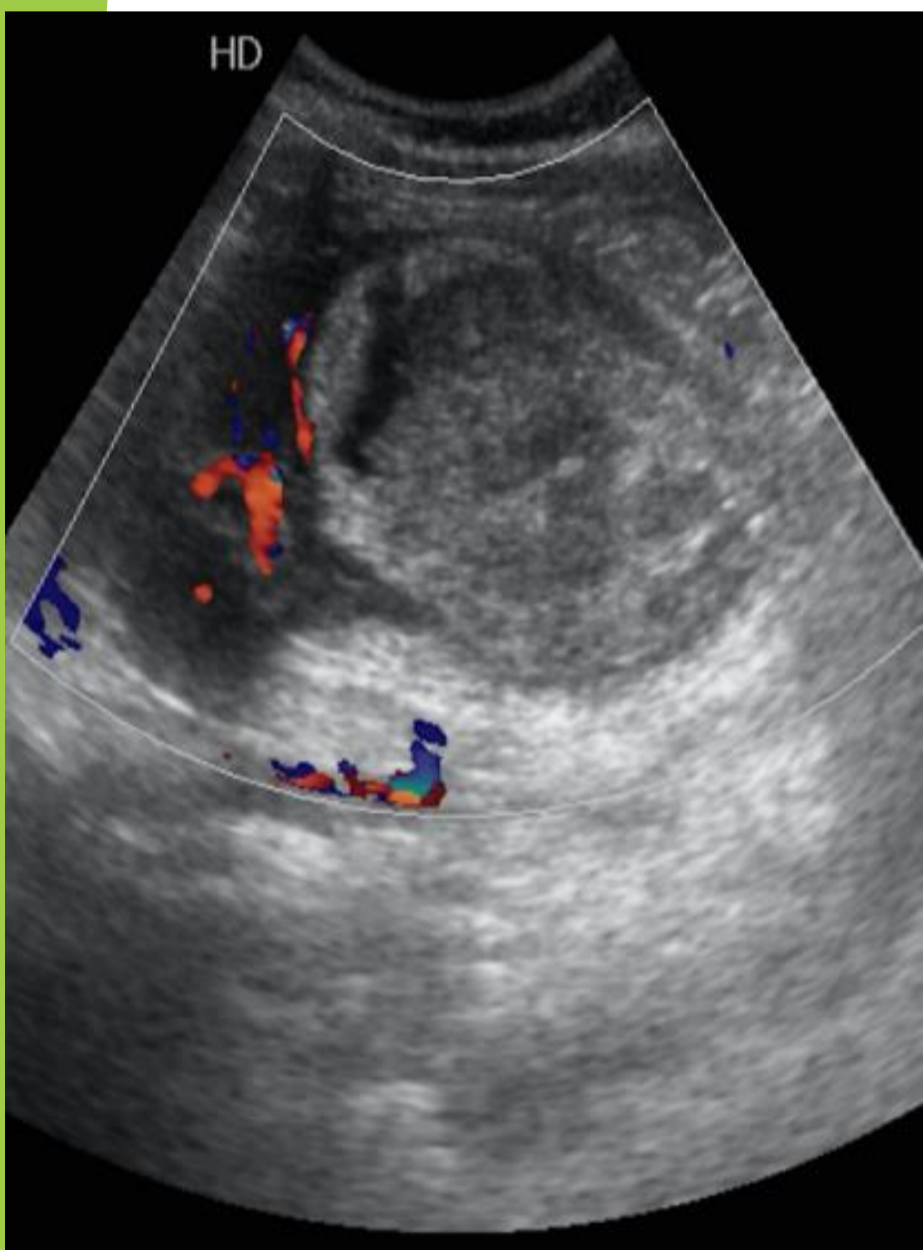


Fig 1.

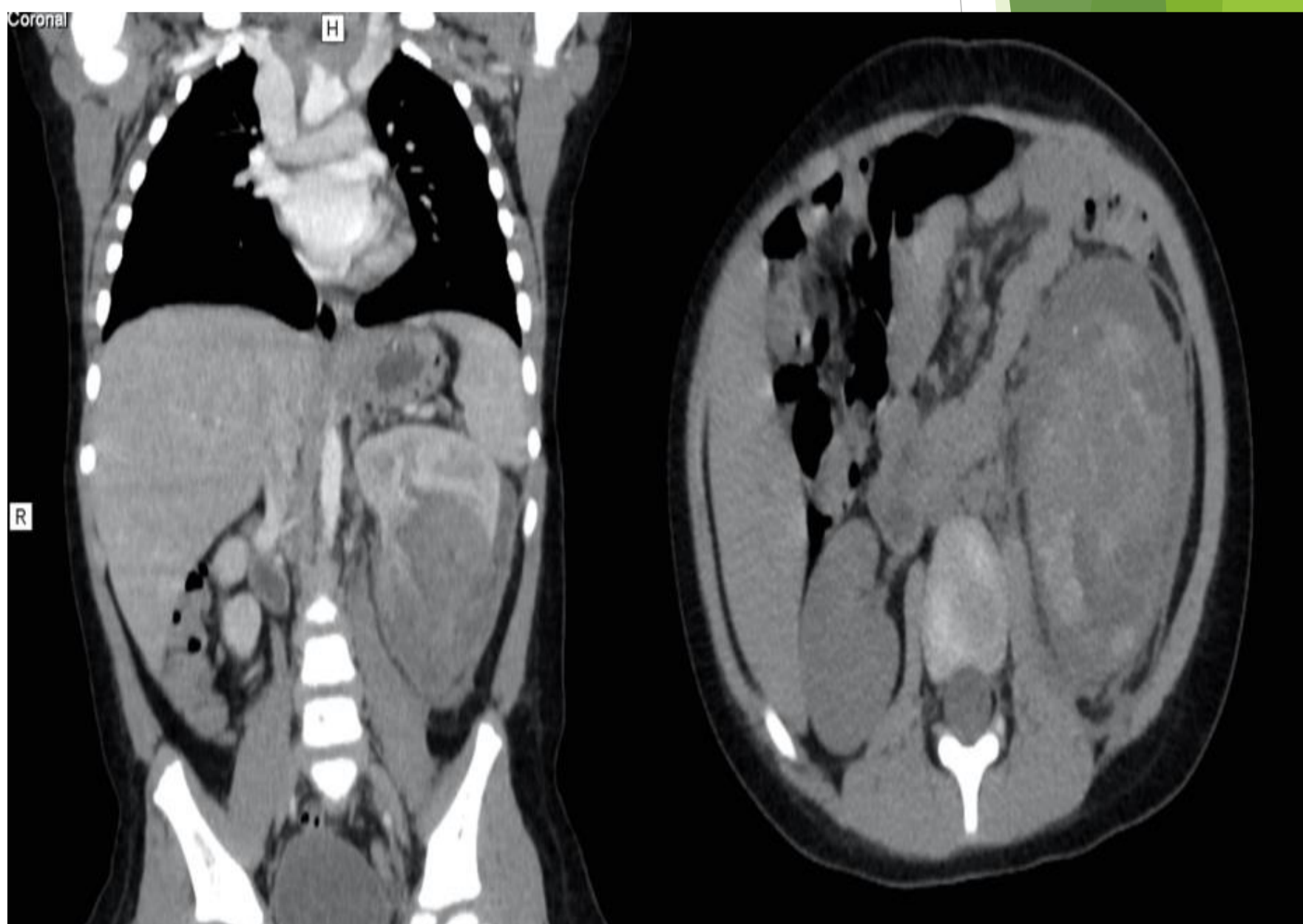


Fig 2.

DISCUSIÓN:

El tumor de Wilms (TW) afecta a 1/10.000 nacimientos, con una incidencia que oscila entre los 2-5 años de edad, sin predilección por sexos. mas del 90% son unilaterales. Son asintomáticos hasta que se detecta una masa palpable abdominal como hallazgo incidental.

Es rara la presentación inicial con ruptura secundaria a un trauma menor; en el 3% de los casos se presenta como una ruptura espontánea. El dolor lumbar es el síntoma más constante, además puede existir hematuria e hipertensión arterial. el diagnóstico se basa en la sospecha clínica, estudios imagenológicos e histología. El tratamiento consiste en la cirugía radical, combinada con la quimioterapia o radioterapia.

CONCLUSION:

La ruptura renal como hallazgo imagenológico ante un traumatismo poco significativo, debe hacernos sospechar la presencia de un tumor renal. La ruptura del TW cambia el estadio I al III, lo que empeora el pronóstico y aumenta la recurrencia, por lo que es importante tenerla en cuenta para un tratamiento eficaz y oportuno.