

# "PAPILOMA INVERTIDO EN FOSA NASAL CON DEGENERACIÓN MALIGNA"

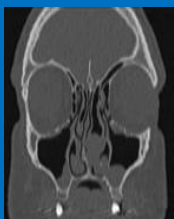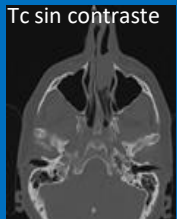*Kogan Lucía Paula*

ARGUS Diagnostico Médico. Buenos Aires – Argentina.

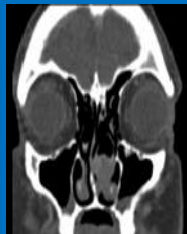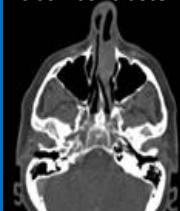## REVISIÓN DEL TEMA

El papiloma invertido es un tumor benigno originado en el epitelio respiratorio ciliado que recubre la cavidad nasal y fosas nasales. Representa solamente 0,5 al 4% de todas las neoplasias. Más frecuente en adultos y en el sexo masculino. La asociación con malignización varía considerablemente en la literatura (0% a 53%). La mayoría son carcinomas escamosos. La clínica incluye la tríada clásica de insuficiencia ventilatoria nasal, epistaxis y cefalea. Es fundamental el papel del radiólogo en la planificación pre-quirúrgica, así como en el seguimiento para detectar recidivas, principalmente cuando no se haya logrado una resección completa de la lesión. Actualmente la cirugía endoscópica rinosinusal es el tratamiento curativo de la enfermedad.

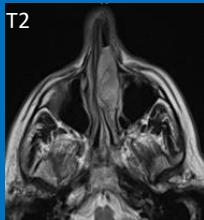
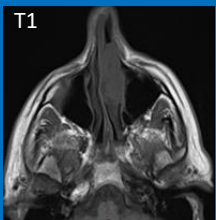
Tc sin contraste



Tc con contraste



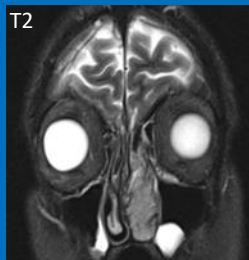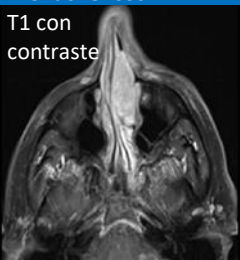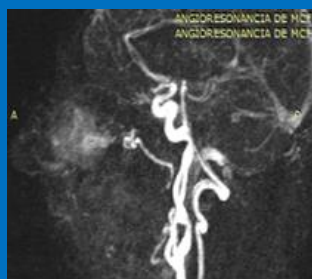
**Reporte de caso:** paciente de sexo masculino, de 58 años de edad, sin antecedentes de relevancia, que consulta por insuficiencia ventilatoria nasal y epistaxis de reciente comienzo en fosa nasal izquierda. La tomografía computada objetivó la presencia de un pólipo de gran tamaño que oblitera en forma completa dicha fosa nasal, con discreto realce tras la administración del contraste.



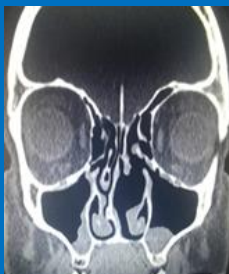Secuencia potenciada en T2: patrón cerebriforme contorneado, que se ve tanto en T2 como en T1 con contraste. Intenso realce tras la administración del contraste endovenoso.

Resonancia magnética : lesión expansiva sólida de bordes bien definidos, con imágenes tubulares con vacío de señal en toda la secuencia de pulso.

En la secuencia angiográfica se observa la presencia de una estructura vascular dilatada dependiente de la arteria carótida externa del lado izquierdo.



La anatomía patológica informó carcinoma escamoso no queratinizante mínimamente invasor, desarrollado en un papiloma invertido con carcinoma in situ.



Tc post-quirúrgica

## CONCLUSIÓN

Es importante jerarquizar la clínica del paciente con un proceso nasosinusal en función del tiempo de evolución de la afectación, además de las manifestaciones que se alejen de la tríada clásica (insuficiencia ventilatoria nasal, epistaxis y cefalea). Solicitar los estudios necesarios en tiempo prudencial (2 semanas) y realizar un adecuado abordaje quirúrgico con resección completa de la lesión, son los factores principales para evitar la recidiva tumoral y/o la transformación maligna.