



236

# EMBARAZO ECTÓPICO EN CICATRIZ DE CESÁREA

Autores: Gasteneguy  
Stephanie, Claudia Anahi  
Mattaini, Mova Valeria, Pucheu  
Aynara, Salias Agustina, Vecchio  
Veronica

Hospital Municipal Dr. Cura.  
Olavarría, Buenos Aires



236

## Presentación del caso

- Paciente femenina 21 años
- Test de embarazo positivo
- FUM incierta
- Consulta por metrorragia.
- Antecedentes de una cesárea (2013) y un legrado por aborto (2015).



236

## Presentación del caso

- Sv: TA 100/50 FC 84' T° 36°
- Ex físico: normal.
- Laboratorio: Sub-unidad B positiva
- Hg: 11,9 g/dl Hto: 35%  
leucocitos : 5560 /mm<sup>3</sup>

Diagnóstico presuntivo:  
Amenaza de aborto



236

# Hallazgos imagenológicos

Se solicita ecografía:

Útero aumentado de tamaño.

Endometrio de 23 mm con imagen hipoanecoica de 27 mm (pseudosaco).

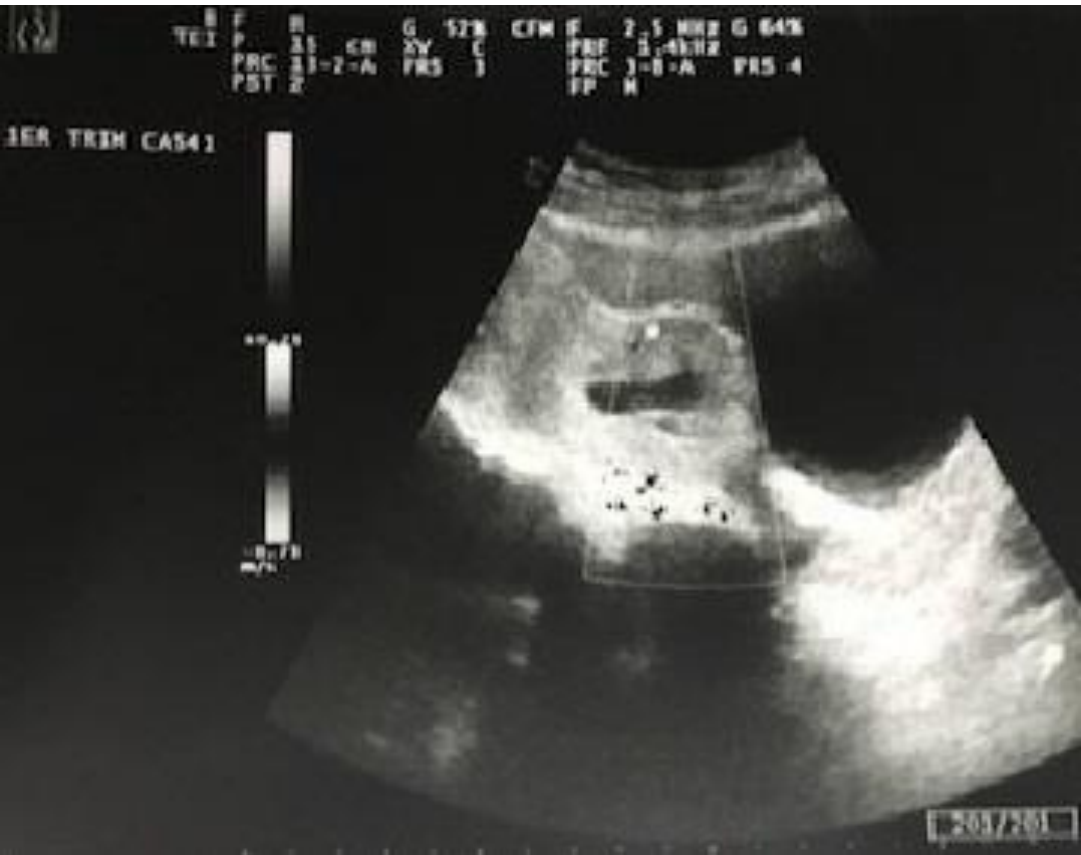En la porción anterior baja del segmento uterino se visualiza saco gestacional heterogéneo con embrión correspondiente a 8 semanas con actividad cardiaca positiva, que produce abombamiento de la cicatriz de cesárea.

Doppler color evidencia presencia de vasos engrosados adyacentes.



236

# Hallazgos imagenológicos

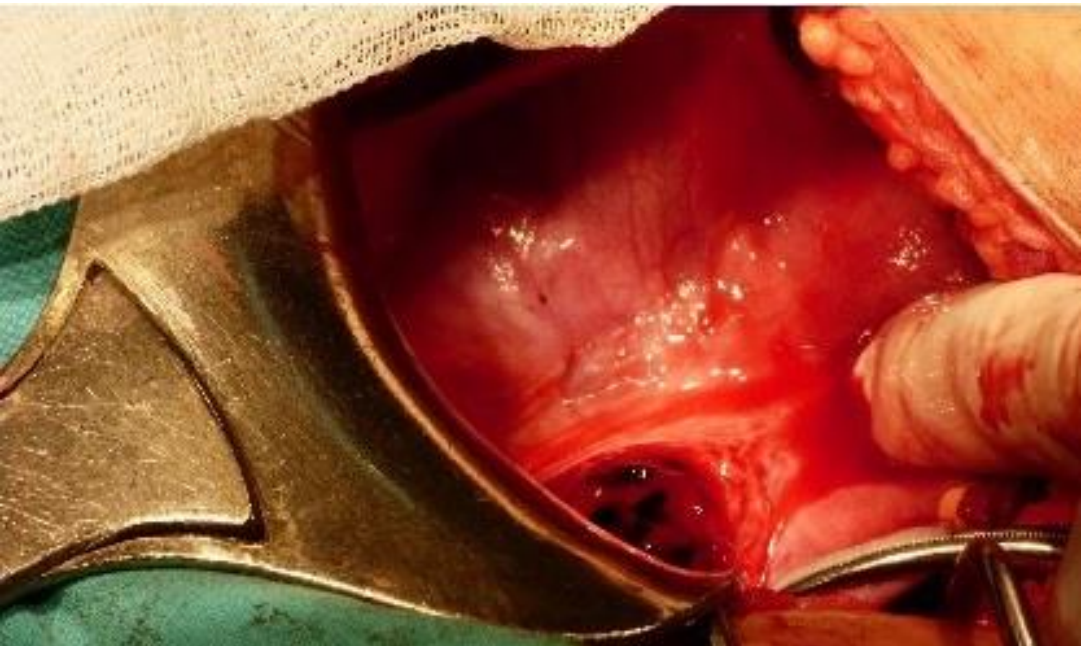




236

## Caso Clínico

- Se inicia tratamiento conservador con metotrexate, sin resultados, decidiéndose laparotomía exploradora, con extracción de gestación ectópica.





236

# Embarazo ectópico en cicatriz de cesárea

- El embarazo ectópico es la implantación del óvulo fecundado fuera de la cavidad uterina, siendo más frecuente en la trompa de Falopio.
- La localización sobre la cicatriz de cesárea es excepcional.
- Los factores de riesgo de este último incluyen:
  - ✓ Cicatriz uterina secundaria a operación.
  - ✓ Fertilización in vitro.
  - ✓ Adenomiosis .
  - ✓ Antecedente de curetaje uterino.
- La edad materna promedio es de 33,4 años y la edad gestacional promedio en el momento del diagnóstico es de 7,5 +/- 2,5 semanas



236

# Presentación Clínica y complicaciones

- Diferentes grados de sangrado vaginal
- Dolor pélvico
- Puede provocar:
  - ✓ Shock hipovolémico
  - ✓ Rotura uterina
  - ✓ Placenta accreta





236

## Diagnóstico

- El diagnóstico se realiza con ecografía transvaginal.
- Hallazgos:
  - ✓ Visualización de la cicatriz uterina aumentada de tamaño.
  - ✓ Presencia de una masa tipo saco gestacional dentro de la misma, localizada en la pared anterior del útero y rodeada de miometrio (grosor 2 mm-5 mm).



236

## Diagnóstico

- Ultrasonografía Doppler:  
Demuestra aumento de la vasculatura peritrofoblástica.
- Es necesario descartar el compromiso de estructuras pélvicas adyacentes.



# Diagnóstico Diferencial

- **Embarazo ectópico en  
Itsmo cervical**

Criterios de diferenciación de Fylstra y Godin :

- 1) Ausencia de embrión dentro de la cavidad uterina y en el canal cervical.
- 2) Desarrollo del saco gestacional en la porción anterior baja del segmento uterino.
- 3) Ausencia de miometrio sano entre el saco gestacional y la vejiga con discontinuidad de la pared uterina anterior en un corte sagital.



236

## Conclusión

- El embarazo ectópico sobre cicatriz de cesárea es una patología poco frecuente y en aumento.
- Debe ser diagnosticada oportuna y tempranamente debido a su alta tasa de morbimortalidad materna.



**236**

**Muchas gracias por su  
atención**