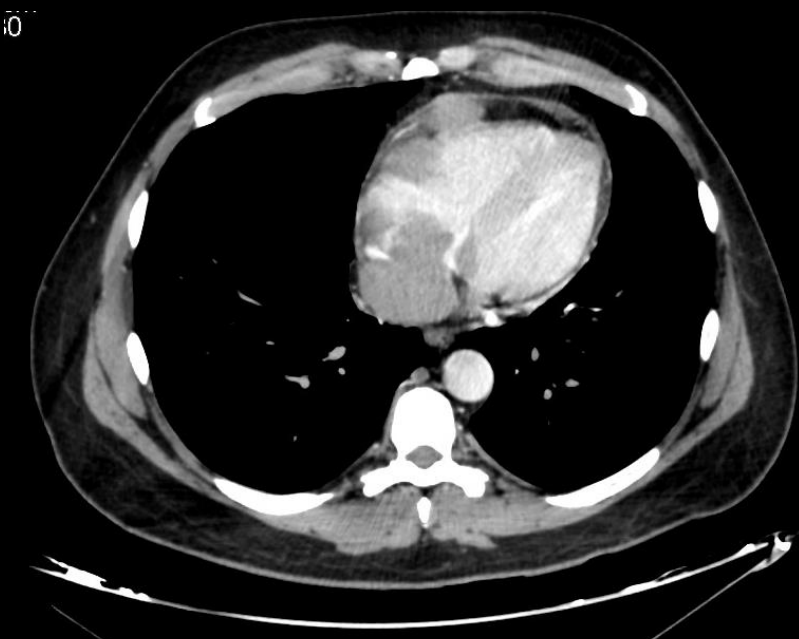


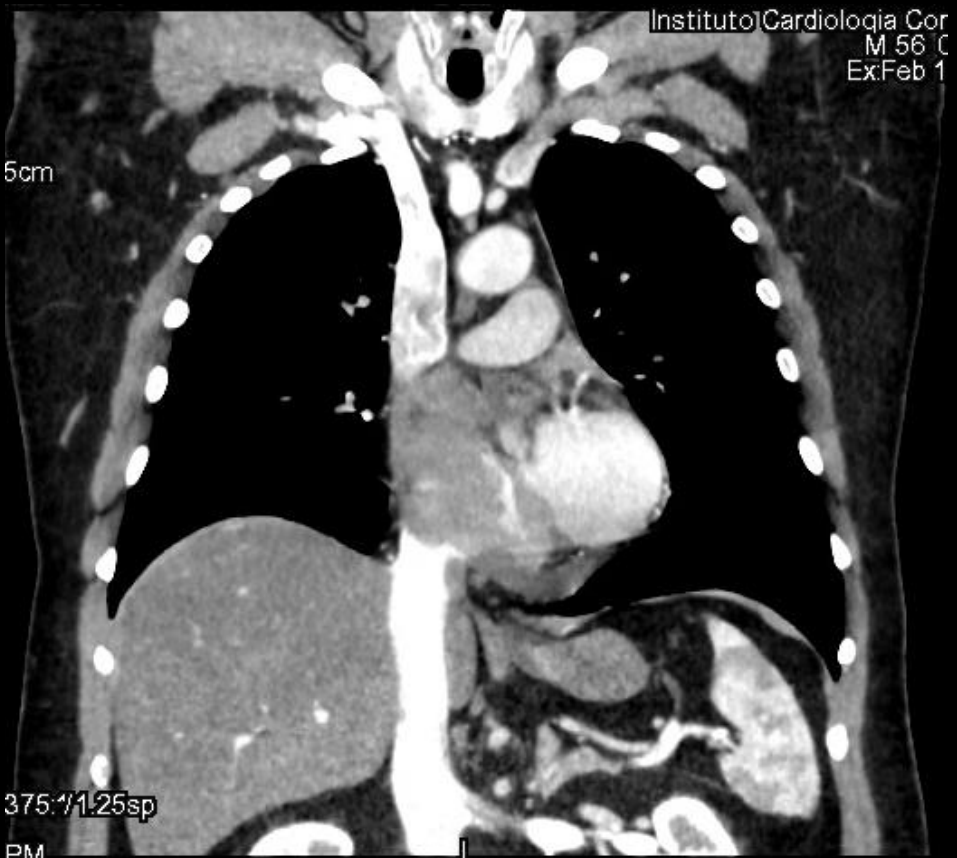
Presentación de un caso: Linfoma Cardíaco Primario

- Presentación del caso: Paciente masculino de 56 años, con antecedente de cáncer de recto (adenocarcinoma) tratado en 2011; que consulta por disnea súbita CF III. A la inspección física se evidencio disminución en la expansión de ambos pulmones. No se palparon adenopatías , ni estigmas de embolia periférica. Presento SaO2 de 97%, ECG con bloqueo incompleto de rama derecha, con Onda S en I, Onda Q y T negativa en III, sin datos destacables en el laboratorio.
- Hallazgos imagenológicos:
- eco-cardiograma :
 - dilatación de cavidades derechas
 - derrame pericárdico leve.



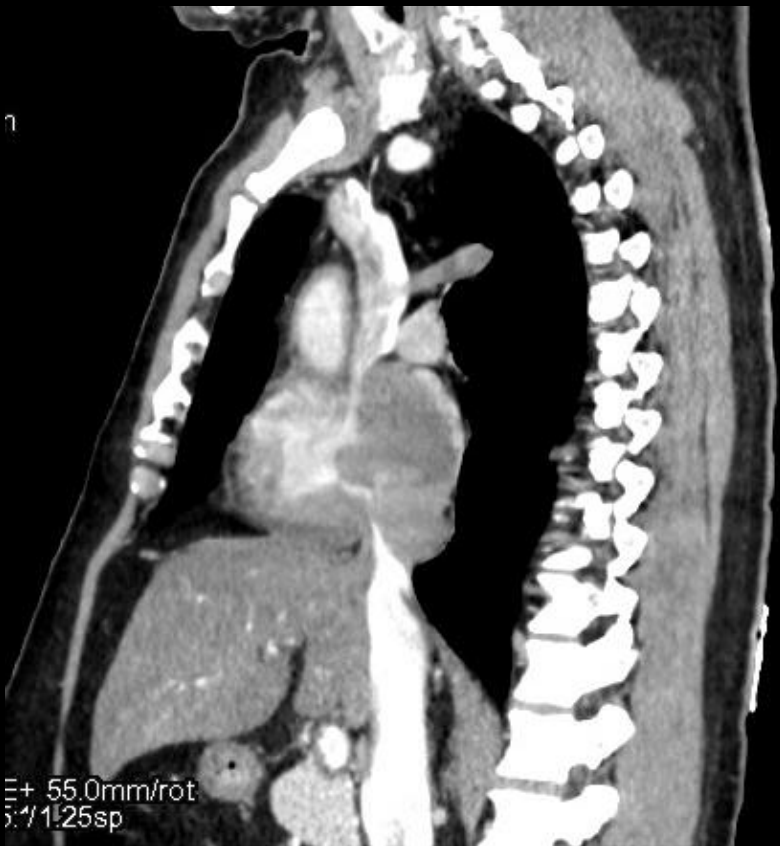Presentación de un caso: Linfoma Cardíaco Primario

- Hallazgos imagenológicos
- AngioTC de tórax para descartar TEP demostró:
 - Formaciones espacio-ocupantes hipodensas y heterogéneas intrapericárdicas, de bordes lobulados.
 - Rodeando a las cavidades, a predominio de la aurícula derecha y comprimiendo algunos de los grandes vasos, principalmente la VCI y VCS.
 - La principal de ellas de 22mm de diámetro mayor.
 - Tras la administración del contraste endovenoso realizaban tenuemente en forma irregular.
 - Asociadas a derrame pericárdico leve.



Presentación de un caso: Linfoma Cardíaco Primario

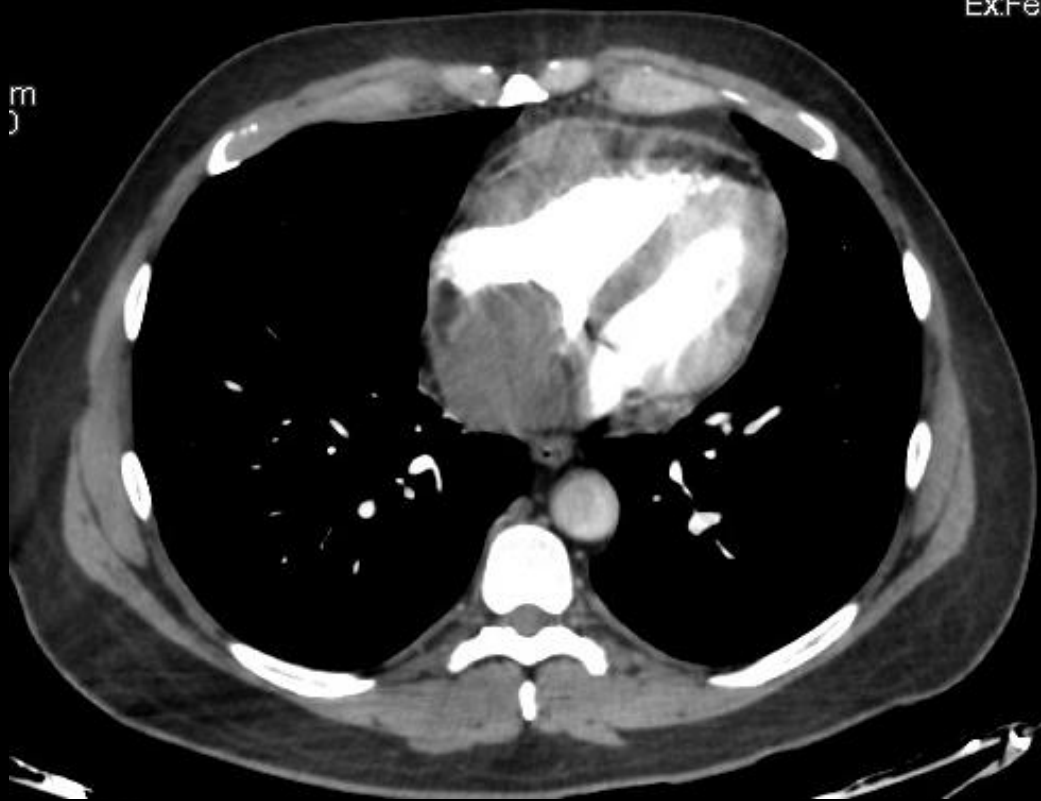Discusión: El linfoma cardíaco primario es una ocurrencia rara, que representa el 1-2% de todos los tumores cardíacos primarios y se presenta con menor frecuencia que el Linfoma cardíaco Secundario. Sin embargo, no hay diferencias en los hallazgos de imagen entre ambos. Se caracterizan por aparecer en la TC como múltiples masas polipoideas o lesiones infiltrativas mal definidas, intrapericárdicas, más común en la aurícula derecha, isohipodensas en relación con el miocardio, con realce heterogéneo tras la administración del contraste; frecuentemente asociadas a derrame pericárdico.



Presentación de un caso: Linfoma Cardíaco Primario

- Conclusión: Si bien los linfomas cardíacos son patologías de baja incidencia, la importancia de su reconocimiento reside en que su forma de presentación simula patologías más frecuentes en la práctica general, por lo cual muchas veces su diagnóstico es subestimado y se realiza en forma incidental; como por ejemplo en nuestro caso, que se manifestó mediante un cuadro sugestivo de TEP.

Ex:Feb



Presentación de un caso: Linfoma Cardiaco Primario

- Autores:

- Bosch Erika C.
- Burgos María L.
- Hak Silvia A.
- Salvatierra Brenda A.
- Scarpino María C.

- Bibliografía:

- Jean Jeudy et al. From the Radiologic Pathology Archives: Cardiac Lymphoma: Radiologic-Pathologic Correlation. RadioGraphics Aug 31 2012. Vol. 32, No. 5
- Aletta Ann Frazier. Cardiac Lymphoma. RadioGraphics. Aug 31 2012. Vol. 32, No. 5
- Verónica Lázaro, Sofía Vázquez et al. Linfoma cardíaco primario en una paciente inmunocompetente. Revista argentina de cardiología. ene./feb. 2012 vol.80 no.1
- Jesús Álvarez et al . Linfoma cardíaco primario: presentación de un caso y revisión de la literatura. Rev Esp Cardiol. 1997;50:444-7 - Vol. 50, No.6