

FRACTURA DE COLA DE PANCREAS AISLADA EN TRAUMA CERRADO DE ABDOMEN

CASE REPORT

*Servicio de Diagnóstico por Imágenes – Hospital Artémides Zatti
Viedma – Rio Negro*

Dra. Golab Kathia, Dr. Goriti Ignacio, Lic. Rodriguez Manuel Ignacio

OBJETIVOS DE APRENDIZAJE

- Conocer la fisiopatología, etiología, presentación clínico-radiológica y pronóstico de la lesión traumática del páncreas.
- Reconocer el rol del radiólogo como parte fundamental para el diagnóstico, tratamiento y pronóstico de esta entidad.
- Mostrar un caso del hospital cabecera de la zona atlántica rionegrina, sobre la presentación de más baja incidencia descripta, sobre la entidad en cuestión.

INTRODUCCION

Las lesiones de páncreas son relativamente infrecuentes, representando el 2% de las lesiones provocadas por trauma abdominal cerrado.

De este 2%, el 90% de las lesiones se asocian a lesiones de otros órganos adyacentes: Hígado (46,8 %), Estómago (42,3 %), vasos de gran calibre (41,3 %), Bazo (28 %) Riñones (23,4 %) y Duodeno (19,3 %). La cuadro clínico tiene la particularidad de presentarse de forma inespecífica la mayoría de las veces o asociado a otros traumas que solapan el cuadro.

La variabilidad en la morbimortalidad radica en múltiples factores, entre ellos, el tiempo en llegar a un diagnóstico acertado y la capacidad de determinar el daño ductal pancreático.

Las complicaciones más frecuentes son: pancreatitis, pseudoquiste, fístulas, abscesos y neumonía.

La tasa de mortalidad es del 40 % cuando se obtiene el diagnóstico en un lapso mayor a 24 horas; cuando este lapso es menor de 24 horas dicha tasa es del 11 %.

CONSIDERACIONES DIAGNOSTICAS

CUADRO CLINICO

La tríada clásica es: **DOLOR EPIGASTRICO, LEUCOCITOSIS Y ELEVACION DE LA AMILASA SERICA**; en pacientes con antecedentes de accidente automovilístico (adultos) y golpe con manubrio de bicicleta o maltrato infantil (ninos)

En la mayoría de los casos, esta tríada se presenta de manera inespecífica, con niveles de amilasa normal en las primeras 48 hs.

La evaluación de la Lipasa sérica es muy inespecífica para lesión pancreática y el Péptido activador del Tripsinógeno aun no cuenta con los estudios necesarios para tomarlo como referencia.

El mecanismo de lesión es la desaceleración brusca o el impacto directo, y la transmisión de fuerza en el eje AP hacia la columna toracolumbar.

HALLAZGOS EN IMÁGENES

TOMOGRAFIA COMPUTADA

DIRECTOS	INDIRECTOS
Agrandamiento pancreático	Engrosamiento de grasa peripancreática
Región linear sin contraste (laceración)	Colecciones peripancreáticas
Aplastamiento	Líquido entre la vena espleénica y el páncreas
Realce heterogéneo	Hemorragia
	Engrosamiento de la fascia de Gerota
	Lesiones de estructuras vecinas

La sensibilidad y especificidad de la TC multidetector para estas lesiones es del 80 % (independientemente del tipo de lesión), aunque las laceraciones y contusiones suelen ser subestimadas.

Para lograr este 80 % es necesario contar con una técnica tomográfica adecuada:

- 2ml/Kg de contraste Iodado a 3-6 m/seg.
- Escaneo a los 30-40 seg (dedicado al páncreas).
- Escaneos a los 25-30 seg., a los 60 seg. y a los 120 seg.
- El uso de contraste oral es controversial.

RESONANCIA MAGNETICA

Tiene una sensibilidad del 97 % en la detección de lesiones ductales en la cabeza y un 83 % en la cola. Secuencias recomendadas:

- Ponderación T1 y T2 con supresión grasa para visualizar parénquima.
- Ponderación T2 breath-hold o no breath-hold para pancreatografía RM.
- Secuencias FSE y RARE suelen ser suficientes.

COLANGIOPANCREATOGRAFIA RETROGRADA ENDOSCOPICA (CPRE)

La CPRE está indicada en aquellos pacientes donde se establece la presencia de daño ductal por TC o RM, o en aquellos donde la presentación clínica muestre evidencia de ello.

La misma puede ser diagnóstica y terapéutica. La colocación de un stent no debería demorar más de 72 hs. desde el diagnóstico.

TIPOS DE LESION Y CLASIFICACION

Existen tres formas de abordar la clasificación de las lesiones del páncreas. Una de ellas es la clasificación de Moore et al. de la AAST (American Association for the Surgery of Trauma), la otra es clasificación de Takasima et la., que aborda las lesiones desde el punto de vista de la CPRE, y una tercera de Gupta et al. Que estima el grado de lesión ductal en base a la lesión obtenida por TC o RM.

Scoring Pancreatic Injury

Grade	Injury	Description
I	Hematoma	Minor contusion without duct injury
	Laceration	Superficial laceration without duct injury
II	Hematoma	Major contusion without duct injury
	Laceration	Major laceration without duct injury or tissue loss
III	Laceration	Distal transection or parenchymal injury with duct injury
IV	Laceration	Proximal transection or parenchymal injury involving the ampulla or bile duct
V	Disruption	Massive disruption of the pancreatic head

Ulrich Linsenmaier, MD, PhD, Stefan Wirth, MD, Maximilian Reiser, MD, PhD, Marcus Korner, MD. – Radiographics – RSNA - 2008

TABLE 4. Choice of treatment modality according to the present classification

Classification of Injury to the Pancreatic Ducts	Pancreatic Organ Injury Scale by AAST ^a	Modality of Treatment
Class 1	I or II	Nonsurgical (laparotomy without pancreatic resection ^b when duodenal injury is associated)
Class 2a	Unclassified	Nonsurgical (laparotomy without pancreatic resection ^b when duodenal injury is associated)
Class 2b	Unclassified	Laparotomy: drainage (laparotomy without pancreatic resection ^b when duodenal injury is associated)
Class 3a	III	Laparotomy: distal pancreatectomy
Class 3b	IV or V	Laparotomy: Roux-en-Y pancreaticojejunostomy, pancreaticoduodenectomy

Tsunemasa Takashima, MD, Mitsuhiro Hijita, MD, Yuichi Kataoka, MD, Yasushi Asad, MD, Koshi Sato, MD, Takashi Ohwada, MD, and Akira Kakita, MD – Journal of Trauma: Injury, Infection and Critical Care - 2000

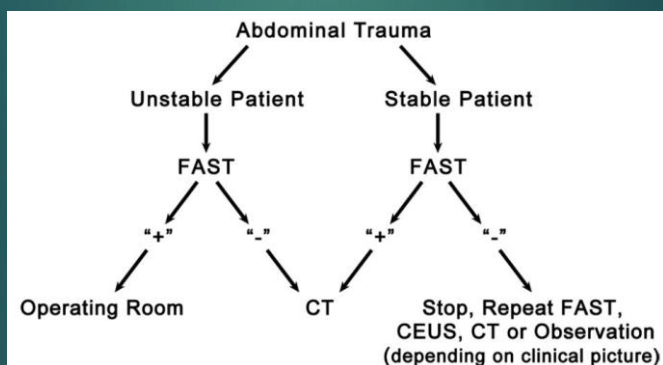
Tipo	Hallazgos	Daño ductal
A	Pancreatitis o laceración superficial (< 50% del grosor del páncreas)	Sin daño ductal
B1	Laceración profunda (> 50 % del grosor) de la cola	Probabilidad alta
B2	Fractura de la cola	Disrupción ductal (100%)
C1	Laceración profunda de la cabeza o cuerpo	Probabilidad alta
C2	Fractura de la cabeza o cuerpo	Disrupción ductal (100%)

Auneesh Gupta, MD, Josthua W. Smhjljaut, MD, Kath W. Fleming, MD, Brian C. Luca, MD, Jorge A. Soto, MD – Radiographics – RSNA - 2004

ULTRASONIDO

Es bien conocido el uso del US en los servicios de Trauma, particularmente el scan FAST y el eFAST.

En cuanto a la detección de fluido libre en cavidad tras un trauma cerrado, el US tiene una sensibilidad y especificidad de 70-90 %, disminuyendo hasta un 45 % cuando se trata de lesiones en órganos o vasos. Este último porcentaje baja aún más cuando se trata del páncreas, especialmente en los momentos iniciales de provocado el trauma.



John R. Richards MD, John P. MacGahan MD – Focussed Assesment With Sonography in Trauma (FAST) in 2017: What Radiologist Can Learn – Radiology – RSNA - 2017.

Existe evidencia que en pacientes estables, ante un FAST scan negativo para fluido libre en cavidad, la observación clínica durante 12 hs. sin aparición o aumento de sintomatología sería suficiente para el alta sin necesidad de realizar TC.

PRESENTACION DEL CASO

Paciente masculino de 17 años concurre al servicio de guardia por dolor abdominal intenso en epigastrio de 48 hs. de evolución debido a accidente de bicicleta en la vía pública. El paciente refiere haber colisionado contra un poste en la calle y sentir el golpe del manubrio en la "boca del estomago".

Examen físico: taquicardia, sudoración, palidez, abdomen blando, doloroso a la palpación profunda, con ruidos hidroaéreos positivos.

VALORES DE LABORATORIO AL INGRESO

Glóbulos Rojos	39.300/dl	Glucemia	1.16 g/L
Glóbulos Blancos	11.610/dl	Uremia	0.15 g/L
Hemoglobina	11 gr/dl	Creatininemia	6.7 mg/L
Hematocrito	31 %	Sodio	135 mEq/L
VCM	79 fl	Potasio	4.3 mEq/L
HCM	28 pg/cel	Amilasemia	144 UI/ml
CHCM	35,5 g/L		
Plaquetas	192.000/dl		

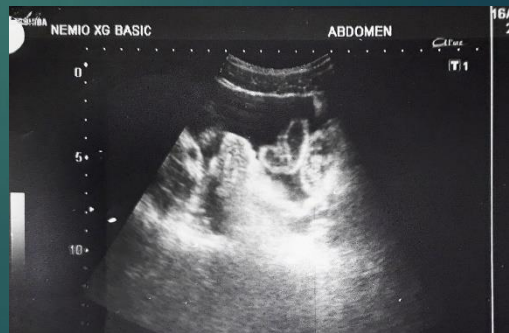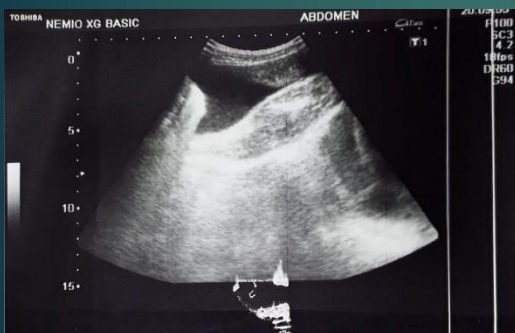
Se evidencian movimientos a las 72 hs. del ingreso

Amilasemia	345 UI/ml
-------------------	------------------

HALLAZGOS IMAGENOLOGICOS

ULTRASONIDO AL INGRESO – Ecografía Abdominal

Se observa líquido libre en espacio de Morrison, en flanco y fosa ilíaca derecha y laminar en espacio espleno-renal.



ULTRASONIDO A LAS 24 HS – Ecografía Abdominal

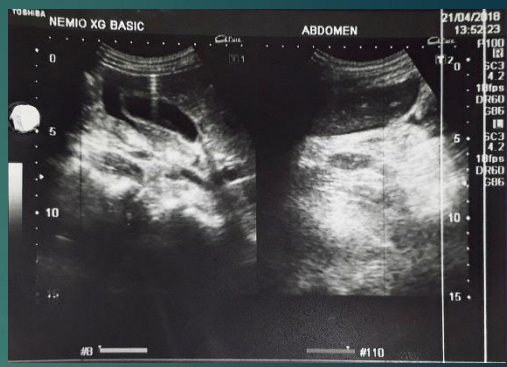
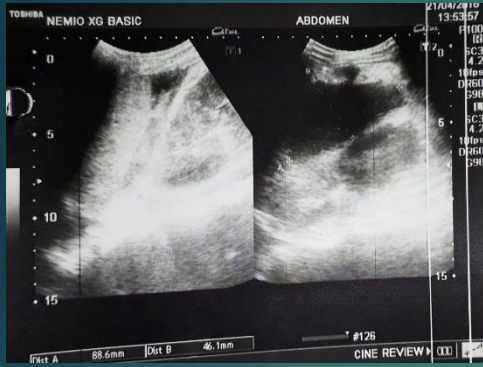
Se observa aumento del líquido en relación a ecografía previa, constatándose en FID, FII, saco de Douglas, espacios perihepático y periesplénico.

Se destaca una colección de 88 x 46 mm. en epigastrio.

Páncreas de difícil visualización por interposición del colon.

Sin lesiones evidentes en órganos sólidos intra-abdominales.

Se interpreta como pancreatitis post traumática; ingresa a cirugía.



Se realiza laparotomía exploratoria, se procede al drenaje del líquido abdominal, el cual es descripto como serohemático. Se evidencia región retroperitoneal con signos de edema y hematoma. Se realiza toilette de tejido mesentérico desvitalizado.

El laboratorio de anatomía patológica arroja el siguiente diagnóstico: "Tejido adiposo con necrosis y exudado inflamatorio agudo extenso".

TC CON CONTRASTE TRIFASICO ENDOVENOSO - Posquirurgico

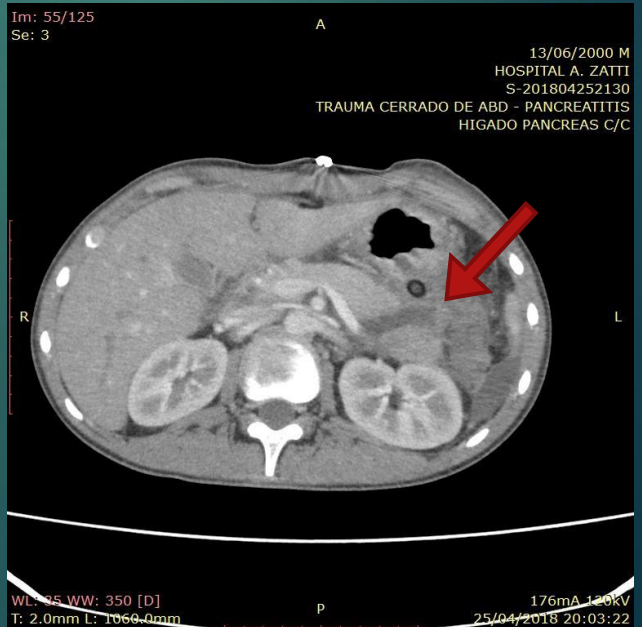
Se evidencia fractura completa de cola de páncreas, edema peripancreático y líquido laminar periesplénico. Sin evidencia de lesión en otros órganos abdominales. Derrame pleural izquierdo.

TCMD de 16 filas.

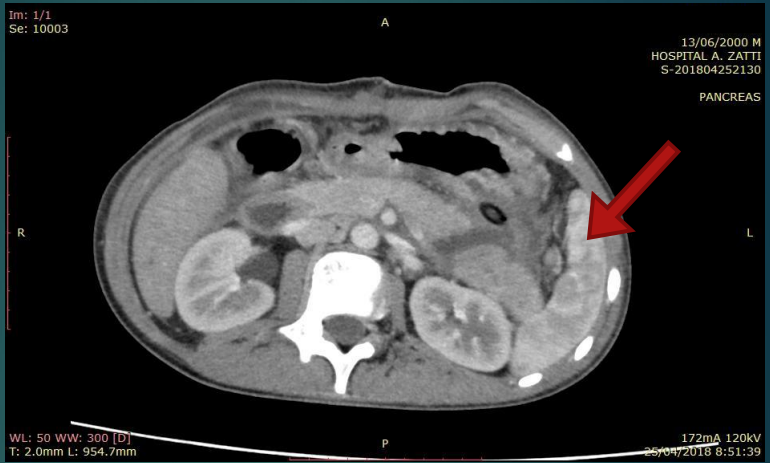
Corte axial .

Se evidencia hipoidensidad lineal en la cola del pancreas que abarca todo el grosor de la glándula.

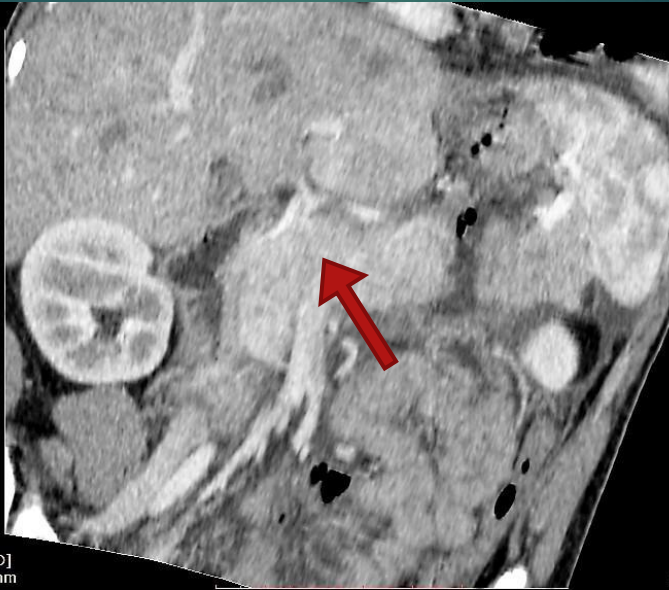
Se observa tubo de drenaje y líquido libre laminar periesplénico.



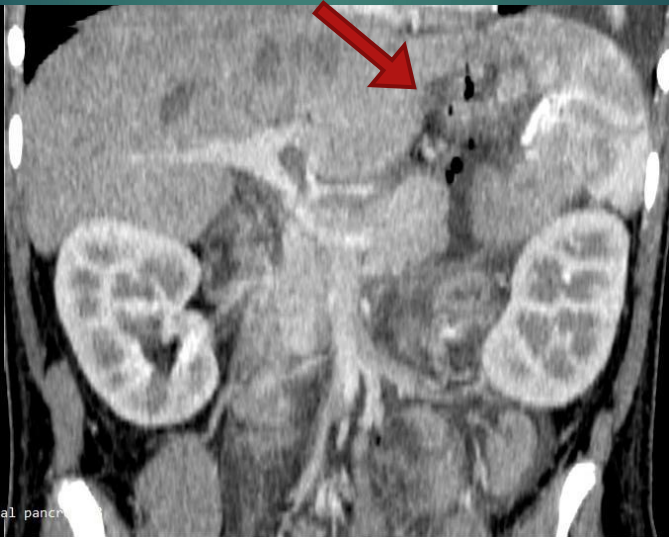TCMD de 16 filass.
 Corte axial oblicuo que permite observa la relación del páncreas con la 2da porción duodenal.
 Se evidencia hipodensidad lineal en la cola del páncreas que abarca todo el grosor de la glándula.



Im: 1/1
 Se: 10004



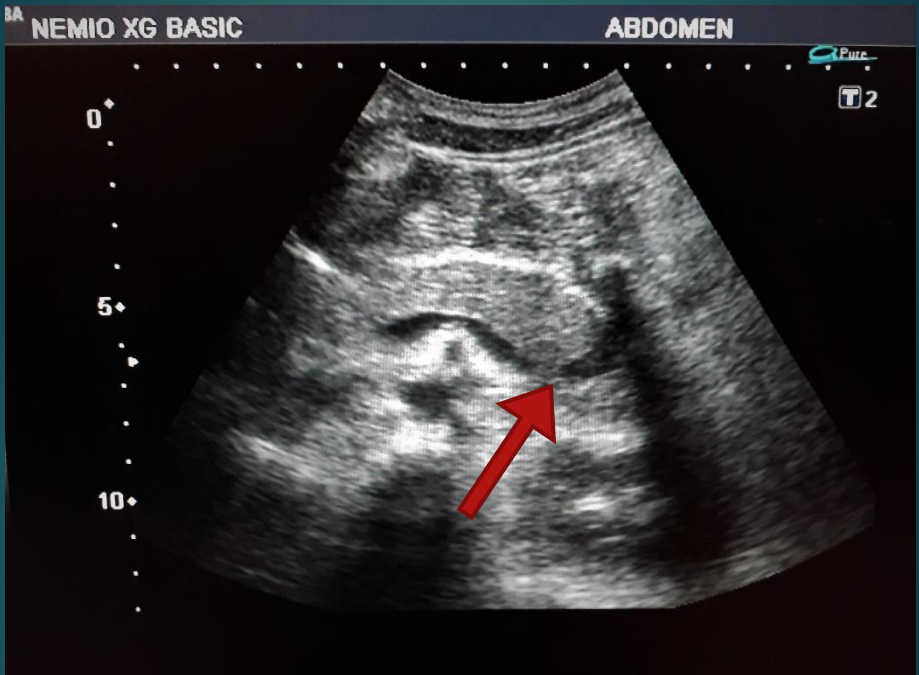
M
 13-June-2000
 CT



TCMD de 16 filass.
 Cortes oblicuos curvos con reconstrucción MPR que permite observar la relación del páncreas con la arteria mesentérica superior, el duodeno, el bazo y riñón izquierdo. Se observa fractura con edema y colección loco-regional con evidencia de aire.

ULTRASONIDO POSQUIRURGICO – Ecografía Abdominal

Se evidencia la fractura de la cola del páncreas, líquido paripancreático y periesplénico. Derrame pleural izquierdo.



EVOLUCION Y COMPLICACIONES

El paciente evoluciona favorablemente, tras una internación de 5 días en cuidados progresivos y es dado de alta con un drenaje colocado en flanco izquierdo mediante el cual se evacúa material serohemático que se transforma en material seroso y disminuye su volumen hasta desaparecer al cabo de veinte días.

El débito del drenaje provenía de un trayecto fistuloso desde el espacio peripancreático hasta el espacio periesplénico superolateral izquierdo.

Por cuestiones ajenas a la institución, el paciente se radica en otra ciudad de la provincia sin antes haberse realizado tomografía multislice de abdomen para control de posibles complicaciones adicionales. A pesar de los incontables esfuerzos para contactar al paciente en pos de obtener un cierre del caso, no fue posible hacerlo.

DISCUSION

La discusión del caso presentado plantea interrogantes a la hora de abordar un paciente con trauma cerrado de abdomen.

Queda claro la baja incidencia del caso presentado, siendo éste una fractura en la cola del páncreas y sin ninguna otra lesión evidenciable.

También queda claro la inespecificidad del cuadro clínico y de los valores de laboratorio.

Es por esto, que vale poner en cuestión los algoritmos diagnósticos utilizados, y revisar la metodología de abordaje en los casos de trauma cerrado de abdomen, especialmente cuando se trata de personas jóvenes, y situaciones traumáticas de escaso impacto. Esto es necesario para no subestimarlas, y evitar así las posibles complicaciones del caso.

Queda aún poco claro, en los servicios de emergencias, qué actitud tomar frente a un paciente como el presentado. En la mayoría de los casos se depende exclusivamente del ultrasonido para definir la conducta a tener frente a estos pacientes, aún contando con un tomógrafo mutidetector en los servicios de diagnóstico por imágenes.

APORTES

Como principal aporte de esta presentación tomaremos la relevancia de considerar a la fractura del páncreas como una entidad de baja incidencia pero de probable aparición, especialmente, en pacientes jóvenes y niños ante traumas en el abdomen, no necesariamente de gran impacto cinético.

No tener en cuenta esta entidad como posible, genera una demora innecesaria en la obtención de un diagnóstico certero y por ende una demora en la instauración de un tratamiento adecuado. De esta manera se aumenta considerablemente la aparición de lesiones secuelas, complicaciones e incluso la muerte.

Por lo anteriormente planteado podemos decir, que siempre que se cuente con un Tomógrafo Multidetector en el servicio de emergencias e imágenes, es conveniente utilizarlo de manera que sea complementario del FAST scan positivo, aún en pacientes hemodinámicamente estables.

REFERENCIAS

- Tsunemasa Takashima, MD, Mitsuhiro Hijita, MD, Yuichi Kataoka, MD, Yasushi Asad, MD, Koshi Sato, MD, Takashi Ohwada, MD, and Akira Kakita, MD – *Journal of Trauma: Injury, Infection and Critical Care* – 2000.
- John P. MacGahan MD, Lianyi Wang MD, John R. Richards MD – *Focused Abdominal US for Trauma* – *Radiographics* – RSNA – 2001.
- Auneesh Gupta, MD, Jostua W. Smhijaut, MD, Kath W. Fleming, MD, Brian C. Luca, MD, Jorge A. Soto, MD – *Blunt trauma of the Pancreas and the Biliary Tract: a Multimodality Imaging Approach to Diagnosis* - *Radiographics* – RSNA – 2004.
- Ulrich Linsenmaier, MD, PhD, Stefan Wirth, MD, Maximilian Reiser, MD, PhD, Marcus Korner, MD. – *Diagnosis and Clasification of Pancreatic and Duodenal Injuries in emergency radiology* – *Radiographics* – RSNA – 2008.
- Jorge A. Soto MD, Stephan W. Anderson MD – *Multidetector CT of Blunt Abdominal Trauma* – *Radiographics* – RSNA – 2012.
- John R. Richards MD, John P. MacGahan MD – *Focussed Assesment With Sonography in Trauma (FAST) in 2017: What Radiologist Can Learn* – *Radiology* – RSNA - 2017.
- John R. Haggga MD, Daniel T. Boll MD – *CT and MRI of the whole body* – 6th edition – Elsevier
- Carol M. Rumack MD, Stephanie Wilson R. MD, J. William Charboneau MD, Jo-Ann M. Johnson MD – *Diagnostico por Ecografia* – 4ta Edicion – Marban.
- J.L. Del Cura, S. Pedraza, A. Gayete – *Radiologia Esencial de la SERAM* - 2010 – Medica Panamericana.
- Joaquin Costa Subias, Juan Alfonso Soria Jerez – *Tomografia Computarizada dirigida a tecnicos superiores en imagen para el diagnostico* – 2015 – Elsevier.
- Joaquin Costa Subias, Juan Alfonso Soria Jerez – *Resonancia Magnetica dirigida a tecnicos superiores en imagen para el diagnostico* – 2015 – Elsevier.
- Joseph K.T. Lee, Stuart S. Sagel, Robert J. Stanley, Jay P. Heiken – *Computed Body Tomography with MRI Correlation* – 4th Edition – 2006 – LWW
- Gimenez Mariano, Guimaraes Marcelo, Juan Oleaga, Sergio Serre – *Manual de Tecnicas Intervencionista guiadas por Imágenes* – 2011 – Ediciones Journal.
- Christopher G. Roth, Sandeep Deshmukh – *Rsonancia Magnetica del Cuerpo* – 2da edicion – 2017 – Ediciones Journal.
- Pedrosa S. César – *Diagnóstico por Imagen. Abdomen* – 2015 - Marbán